# Comparación de parámetros de expansión de *stents* implantados con técnica convencional o directa. Estudio aleatorizado con ultrasonidos intracoronarios

Ramón López-Palop[a], Eduardo Pinar[a], Íñigo Lozano[b], Pilar Carrillo[a], Rocío Cortés[a], Daniel Saura[a], Francisco Picó[a] y Mariano Valdés[a]

[a]Servicio de Cardiología. Hospital Universitario Virgen de la Arrixaca. Murcia. España.
[b]Servicio de Cardiología. Hospital Central de Asturias. Oviedo. España.

**Introducción y objetivos.** El implante del *stent* sin predilatación es una técnica segura con resultados clínicos similares y menores costes, contraste y radiación que el implante con predilatación. En el implante directo, la expansión del *stent* podría ser menor al no haber una modificación previa de la placa con la predilatación. Los objetivos de este trabajo son comparar entre ambas técnicas: *a)* los parámetros de expansión del *stent* por ultrasonidos; *b)* los resultados angiográficos a 6 meses y clínicos a un año.

**Pacientes y método.** Se aleatorizaron 100 lesiones consecutivas susceptibles de implante directo de *stent* a implante con y sin predilatación. Se utilizaron *stents* Multilink Duet/Tri-Star/Tetra y NIR Sox/Elite de longitud ≤ 25 mm. Tras un resultado angiográfico óptimo, se realizó un estudio con ultrasonidos que no modificó el tratamiento de la lesión, salvo riesgo potencial para el paciente. Los parámetros de expansión por ultrasonidos fueron comparados entre las 2 técnicas de implante. Se realizó una revisión angiográfica sistemática a los 6-9 meses, y clínica al año.

**Resultados.** No hubo diferencias clínicas ni angiográficas basales entre los 2 grupos. No se encontraron diferencias significativas en los parámetros de expansión ni en los eventos clínicos. La reestenosis binaria (23 frente a 20%) y la pérdida tardía (0,92 [0,81] frente a 0,88 [0,60]) tampoco fueron significativamente diferentes entre ambos grupos.

**Conclusiones.** El implante directo de *stent* no se asocia con parámetros de expansión diferentes en comparación con la técnica convencional. La reestenosis angiográfica y los eventos clínicos a largo plazo son similares en ambos grupos.

**Palabras clave:** *Angioplastia coronaria. Cardiología intervencionista.* Stent. *Ultrasonidos intracoronarios.*

Trabajo parcialmente presentado como comunicación oral en el XXXVII Congreso Nacional de la Sociedad Española de Cardiología. Barcelona, 2001.

Correspondencia: Dr. R. López-Palop.
Ricardo Gil, 20, 3.º dcha. 30002 Murcia. España.
Correo electrónico: mlopezs@meditex.es

Recibido el 5 de noviembre de 2003.
Aceptado para su publicación el 3 de marzo de 2004.

## Comparison of Intracoronary Ultrasound Expansion Parameters in Coronary Stents Implanted With or Without Balloon Predilatation. A Randomized Intravascular Ultrasound Study

**Introduction and objectives.** Coronary stenting without balloon predilatation is a safe technique associated with similar clinical results and lower costs, use of contrast and exposure to radiation in comparison to stenting with predilatation. After direct stenting, expansion may be reduced if the stenotic lesion was not predilatated. This study compared *a)* stent expansion with and without balloon predilatation (direct stenting), observed by intracoronary ultrasound, and *b)* angiographic results after 6 months and 1 year with the two implantation techniques.

**Patients and method.** 100 consecutive lesions eligible for direct stenting were randomized to stent implantation with or without balloon predilatation. Only ≤25-mm Multilink Duet/Tri-Star/Tetra or NIR Sox/Elite stents were used. When the angiographic result was considered optimal, an independent operator who had not been involved in the procedure performed an intracoronary ultrasound study. The ultrasound examination was not used in decision making unless there was a potential risk for the patient. Ultrasound parameters of expansion were compared in the two implantation techniques with systematic 6- to 9-month angiographic examinations and 1-year clinical follow-up.

**Results.** There were no clinical or baseline angiographic differences between the two groups. No significant differences were observed in the ultrasound expansion parameters or the rate of clinical events after 12 months of follow-up. Binary angiographic restenosis (23% vs 20%) and late loss index (0.92 [0.81] vs 0.88 [0.60]) did not differ significantly between the predilatation and direct stenting groups.

**Conclusions.** Direct stenting was not associated with different ultrasound expansion parameters in comparison to the conventional technique. Angiographic restenosis and the rate of long-term clinical events were similar with both techniques.

**Key words:** *Coronary angioplasty. Interventional cardiology. Stent. Intravascular ultrasound.*

*Full English text available at: www.revespcardiol.org*

ABREVIATURAS

ACTP: angioplastia coronaria.
ICUS: ultrasonidos intracoronarios.
ECG: electrocardiograma.

## INTRODUCCIÓN

Se ha demostrado en estudios aleatorizados que el *stent* intracoronario disminuye la tasa de reestenosis y mejora el pronóstico a corto y largo plazo en relación con la angioplastia con balón (ACTP)[1-3]. Más del 70%[3] de las intervenciones percutáneas en Estados Unidos[4,5] y entre el 45[6] y el 77%[7] de las realizadas en Europa incluyen implante de *stent.*

El implante del *stent* sin predilatación (*stent* directo) es posible en lesiones seleccionadas[8,9] y ha demostrado reducir el uso de material fungible, de contraste y de radiación, así como la duración del procedimiento[10,11]. La principal limitación de esta técnica es la necesidad de una selección previa de las lesiones. Casi el 40% de los *stents* implantados con predilatación presenta un resultado subóptimo por ultrasonidos intracoronarios (ICUS), incluso utilizando altas presiones[12]. Este problema podría ser incluso más importante con el *stent* directo, especialmente si sus favorables resultados extienden sus indicaciones.

Antes de recomendar la utilización del *stent* directo en lesiones más complejas, es esencial evaluar los resultados de esta técnica en términos de expansión de *stent.* Con la hipótesis previa de la ausencia de diferencias en la expansión entre el *stent* directo y el implante con predilatación, desarrollamos un estudio prospectivo aleatorizado. El objetivo primario fue comparar los parámetros de expansión por ICUS más validados observados entre ambas técnicas. El objetivo secundario fue evaluar las potenciales diferencias clínicas y angiográficas en el seguimiento.

## PACIENTES Y MÉTODO

### Selección de las lesiones

Con el propósito de aproximar los resultados del estudio a la práctica clínica, la opinión del intervencionista sobre la posibilidad de tratamiento con *stent* directo de lesiones con estenosis ≥ 70% por estimación visual fue el único criterio de inclusión. Esta selección se basó en el conocimiento actual de esta técnica, y se intentó evitar las lesiones con calcificación severa o tortuosidad proximal marcada. Una vez establecida la decisión de poder realizar un *stent* directo, cada paciente fue aleatorizado por el método del sobre cerrado a implante con predilatación o *stent* directo. Si un paciente tenía 2 o más lesiones tratables con *stent* directo, todas sus lesiones fueron asignadas al mismo grupo de tratamiento. Los criterios de exclusión fueron: lesión en injerto de safena, lesión reestenótica, localización ostial, infarto de miocardio de < 24 h, longitud de lesión > 25 mm, imposibilidad de tratar con un *stent* ≥ 2,5 mm, enfermedad de tronco común izquierdo, cirugía cardíaca programada, alergia a la aspirina, insuficiencia renal e imposibilidad de realizar seguimiento. Todos los pacientes otorgaron su consentimiento informado por escrito para la participación en el estudio, que se llevó a cabo conforme a la declaración de Helsinki.

Debido a razones logísticas de laboratorio, el estudio fue planeado para ser realizado con 100 lesiones consecutivas (50 por grupo) y el período de inclusión fue restringido a casos realizados en programa de tarde. En nuestro centro, las características de los pacientes tratados en programa de tarde son similares a las de los del programa de mañana.

### Procedimiento

Las intervenciones fueron realizadas por 3 intervencionitas con experiencia (> 300 angioplastias por intervencionita y año). Antes de la intervención todos los pacientes recibieron aspirina (200 mg/día) y heparina intravenosa para conseguir un tiempo de coagulación activado superior a 250 s. El uso de inhibidores de los receptores de la glucoproteína IIb/IIIa se dejó a criterio del intervencionista. Se administró sistemáticamente a todos los pacientes tratamiento con ticlopidina (con dosis de carga de 500 mg durante el procedimiento y 250 mg/12 h durante las siguientes 4 semanas) o clopidogrel (dosis de carga de 300 mg y 75 mg/día durante 4 semanas después del procedimiento). El uso de posdilatación y la decisión de finalizar el procedimiento se basaron en criterios angiográficos. Los *stents* fueron limitados a modelos tubulares de segunda y tercera generación (Multilink Tri-Star, Duet y Tetra, Guidant Inc., Temecula California, Estados Unidos; NIR Primo, y SOX, Scimed, Boston Scientific, Maple Grove, Minnesota, Estados Unidos). Se excluyeron las lesiones que no pudieran ser tratadas con *stents* de diámetro entre 2,5 y 4 mm. La lesión debía ser susceptible de cobertura con *stents* de ≤ 25 mm. La selección del tipo y tamaño del balón en el grupo de predilatación y la presión de implante del *stent* fueron hechas por el intervencionita.

### Análisis de ultrasonidos (ICUS)

Se utilizaron 2 catéteres disponibles en el mercado (Ultracross 3,5 Fr a 30 MHz y Atlantis 2,5 Fr 40 MHz, Boston Scientific Corp., Watertown, Massachusetts). No se permitió realizar estudio con ICUS basal. Tras la administración de nitroglicerina intracoronaria, el

transductor se avanzó > 10 mm distalmente a la lesión. Las imágenes fueron grabadas (cinta S-VHS) con una retirada automática a 0,5 mm/s por todo el *stent* hasta el segmento aortoostial de la arteria estudiada. Cuando el resultado angiográfico se consideró satisfactorio, se realizó estudio con ICUS de forma ciega por un cardiólogo intervencionista diferente del intervencionita responsable de la ACTP. El carácter ciego del estudio se rompía cuando el cardiólogo intervencionista responsable del ICUS apreciaba potencial peligro para el paciente. Los parámetros de expansión analizados fueron el área luminal mínima intra-*stent* (CSA), el porcentaje de estenosis residual por área de referencia (área luminal mínima intra-*stent*/área luminal de referencia media), el porcentaje de estenosis residual por área de referencia distal (área luminal mínima intra-*stent*/área luminal de referencia distal), índice de simetría (definido como el diámetro mínimo de *stent* dividido por el diámetro máximo intra-*stent*) y la aposición correcta (definida como contacto suficiente como para impedir el flujo de sangre entre las mallas del *stent* y la pared arterial).

### Seguimiento

Se registraron sistemáticamente la creatincinasa (CK), la isoenzima MB de la CK (CK-MB) y el electrocardiograma (ECG) inmediatamente y a las 6, 12 y 18 h tras el procedimiento, así como cada 6 h a partir de entonces en caso de dolor torácico. Los eventos intrahospitalarios, entre los que se incluyeron muerte, infarto de miocardio no fatal y nueva revascularización (ACTP o cirugía) de las lesiones incluidas y no incluidas, fueron registrados durante los 12 meses siguientes a la intervención. Se realizó una revisión angiográfica sistemática entre los 7 y 9 meses posteriores a la intervención. Se consideró reestenosis binaria en el seguimiento los casos con estenosis > 50% por análisis cuantitativo.

### Medidas angiográficas y análisis estadístico

Dos intervencionistas expertos realizaron medidas después del procedimiento mediante un sistema automático de detección de bordes (CAAS II, V4.1.1. Pie Medical Imaging, Maastricht, Holanda). El análisis de eventos clínicos y revascularización fue realizado por intención de tratamiento. Las comparaciones entre los parámetros de ICUS de expansión del *stent* fueron también realizadas por intención de tratamiento según el tratamiento real recibido. Las variables continuas se muestran como media ± desviación estándar y las diferencias entre grupos se calcularon por el método de la t de Student para variables continuas y de la $\chi^2$ para proporciones. Se consideró estadísticamente significativo un valor de $p \leq 0,05$. El sistema utilizado fue SPSS (versión 11.0) para Windows.

## RESULTADOS

Entre el 1 de mayo de 2000 y el 15 de julio de 2001, un total de 247 pacientes fue tratado con *stent* en el programa de tarde de nuestro laboratorio, con un total de 299 lesiones *de novo*. De las 299 lesiones, 100 (33,4%) en 82 pacientes consecutivamente cumplieron los criterios de inclusión (43 pacientes en el grupo de predilatación y 39 en el de *stent* directo). La diferencia de empleo de *stent* directo entre el programa de mañana y el de tarde no fue estadísticamente significativa (33,4 frente a 30,2%; p = 0,26). Analizamos retrospectivamente a todos los pacientes tratados en el programa de tarde entre el 1 de mayo de 2000 y el 15 de julio de 2001 para explorar probables sesgos en la inclusión de los pacientes. Dos pacientes no tenían posibilidad de ser seguidos y no fueron incluidos en el estudio. El resto de los pacientes que cumplían los criterios de inclusión fueron consecutivamente incluidos.

TABLA 1. **Características clínicas basales y del procedimiento**

| Características | Predilatación (n = 43) | Directo (n = 39) | p |
|---|---|---|---|
| Edad (años) | 60,9 ± 10,2 | 60,0 ± 10,7 | |
| Mujer | 7 (16) | 7 (18) | 1,00 |
| Diabetes | 13 (30) | 13 (30) | 0,81 |
| Hipertensión | 20 (47) | 25 (64) | 0,12 |
| Hipercolesterolemia | 27 (64) | 26 (67) | 0,82 |
| IAM previo | 14 (33) | 15 (38) | 0,65 |
| ACTP previa | 7 (16) | 5 (13) | 0,76 |
| Indicación del procedimiento | | | |
| Angina estable | 6 (15) | 4 (9) | 0,24 |
| Angina inestable/IAM sin onda Q | 29 (75) | 39 (77) | |
| Angina post-IAM | 4 (10) | 6 (14) | |
| Número de vasos con estenosis | | | |
| > 70% | 1,49 ± 0,7 | 1,62 ± 0,7 | 0,43 |
| 1 | 27 ± 63 | 20 ± 51 | |
| 2 | 12 ± 28 | 14 ± 36 | |
| 3 | 4 ± 9 | 5 ± 13 | |
| FEVI < 40% | 5 (16) | 4 (16) | 0,90 |
| Lesiones tratadas | 1,74 ± 0,8 | 1,64 ± 0,9 | 0,60 |
| 1 | 20 ± 47 | 23 ± 54 | 0,60 |
| 2 | 16 ± 37 | 10 ± 26 | |
| 3 | 5 ± 12 | 3 ± 8 | |
| 4 | 2 ± 5 | 3 ± 8 | |
| Lesiones incluidas | 1,16 ± 0,4 | 1,28 ± 0,6 | 0,30 |
| 1 | 37 (86) | 30 (77) | 0,40 |
| 2 | 5 (12) | 8 (21) | |
| 3 | 1 (2) | 0 (0) | |
| 4 | 0 (0) | 1 (3) | |
| Uso de abciximab | 6 (13,9) | 7 (17,9) | 0,76 |

ACTP: angioplastia coronaria; FEVI: fracción de eyección del ventrículo izquierdo; IAM: infarto de miocardio.

## Características clínicas y angiográficas basales

La presencia de las características clínicas, entre las que se incluyeron edad, sexo, hipertensión, diabetes, hipercolesterolemia, tabaquismo actual, infarto previo, cirugía de revascularización previa, fracción de eyección, número de vasos enfermos e indicación del procedimiento, no fue significativamente distinta entre los dos grupos (tabla 1). En los pacientes incluidos se trataron, además, 25 lesiones en el grupo de predilatación y 14 en el de *stent* directo que no tenían criterios de inclusión o que presentaban criterios de exclusión. Estas lesiones no fueron incluidas en el estudio angiográfico o de ICUS. Las características angiográficas basales fueron similares en ambos grupos. No se observaron diferencias en presencia de calcificación, longitud de lesión, diámetro de referencia o porcentaje de estenosis (tabla 2).

## Características del procedimiento y resultados inmediatos

Todos los procedimientos en ambos grupos de tratamiento se realizaron satisfactoriamente (tabla 3). En todos los casos de predilatación se usó únicamente un balón convencional para su realización. No hubo casos de mortalidad intrahospitalaria, trombosis aguda de *stent* o cirugía de urgencia. Se objetivó 1 episodio de IAM sin onda Q (2%) y 2 (5%) pacientes en los grupos de predilatación y *stent* directo, respectivamente (p = NS). Hubo fallo de éxito de implante directo en 4 pacientes (*crossover* a grupo de predilatación). No hubo diferencias significativas en el diámetro, la presión de implante y el uso de *stent* adicional entre los dos grupos (tabla 2). Los *stents* utilizados en el grupo de predilatación fueron significativamente más largos que los del grupo de *stent* directo. Se utilizó posdilatación adicional en 4 (8%) lesiones en cada grupo para

TABLA 2. **Características angiográficas basales. Características angiográficas del procedimiento. Resultados inmediatos (por intención de tratamiento)**

| | Predilatación (n = 50) | Directo (n = 50) | p |
|---|---|---|---|
| Características angiográficas basales | | | |
| Vaso | | | |
| DA | 25 (50%) | 18 (36%) | 0,29 |
| CX | 11 (22%) | 14 (28%) | |
| CD | 14 (28%) | 18 (36%) | |
| Segmento coronario | | | |
| Proximal | 20 (40%) | 18 (36%) | 0,48 |
| Medio | 24 (48%) | 22 (44%) | |
| Distal | 6 (12%) | 10 (20%) | |
| Diámetro de referencia (mm) | 3,06 ± 0,51 | 2,93 ± 0,44 | 0,19 |
| DLM (mm) | 0,76 ± 0,35 | 0,71 ± 0,39 | 0,52 |
| Grado de estenosis (%) | 75,28 ± 0,63 | 77,24 ± 11,17 | 0,37 |
| Longitud (mm) | 10,52 ± 4,45 | 9,68 ± 3,63 | 0,30 |
| Calcio | 2 (4%) | 6 (12%) | 0,27 |
| Trombo | 5 (10%) | 6 (12%) | 1,00 |
| Características del procedimiento | | | |
| Diámetro balón predilatación (mm) | 3,0 ± 0,4 | – | |
| Presión predilatación (atmósferas) | 8,9 ± 2,6 | – | |
| Radio diámetro balón de predilatación/diámetro de referencia | 0,9 ± 0,1 | – | |
| Diámetro de *stent* | 3,1 ± 0,4 | 3,1 ± 0,4 | 0,40 |
| Diámetro nominal de *stent* < 3,0 mm | 11 (22%) | 13 (26%) | 0,81 |
| Longitud de *stent* (mm) | 15,0 ± 4,9 | 12,9 ± 4,1 | 0,02 |
| Presión de implante (atmósferas) | 16,6 ± 1,4 | 16,6 ± 1,8 | 0,86 |
| Radio diámetro balón de *stent*/diámetro de referencia | 1,17 ± 0,13 | 1,17 ± 0,10 | 0,93 |
| Éxito primario (%) | – | 46 (92) | – |
| Predilatación (%) | 50 (100) | 4 (0,8) | – |
| Posdilatación con balón (%) | 4 (8) | 4 (8) | 1,00 |
| *Stent* adicional (%) | 5 (10) | 3 (6) | 0,71 |
| Pérdida de *stent* (%) | 0 (0) | 0 (0) | – |
| Resultados angiográficos finales | | | |
| Diámetro de referencia (mm) | 3,06 ± 0,51 | 2,94 ± 0,46 | 0,21 |
| DLM | 2,93 ± 0,44 | 2,84 ± 0,44 | 0,33 |
| Estenosis residual (%) | 5,32 ± 6,08 | 5,21 ± 7,27 | 0,93 |
| Ganancia aguda (mm) | 2,17 ± 0,48 | 2,13 ± 0,46 | 0,71 |

CD: coronaria derecha; CX: circunfleja; DA: descendente anterior; DLM: diámetro luminal mínimo.

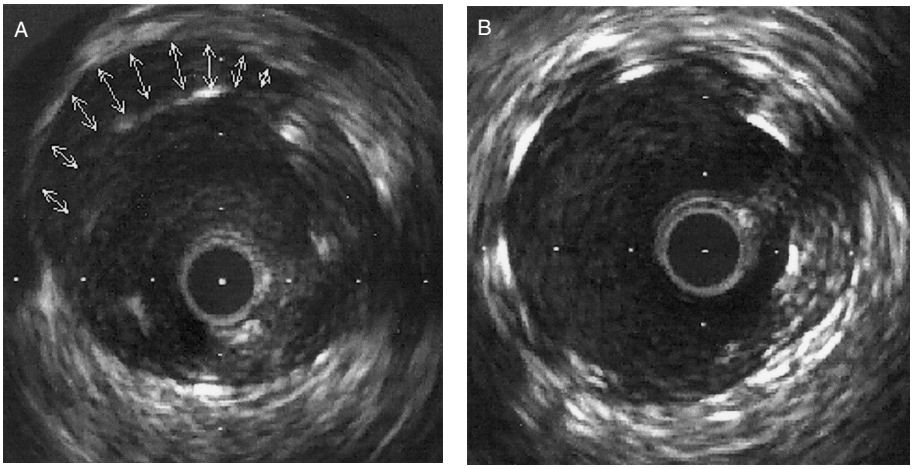


**Fig. 1.** A: mala aposición de mallas de *stent* a la pared del vaso en la lesión 22 tratada con implante directo. Las flechas blancas muestran el área entre la pared del vaso y las mallas. B: resultado final por ultrasonidos después de realizar posdilatación con un balón de mayor diámetro.

conseguir un resultado angiográfico óptimo según el criterio del operador, y dichos resultados fueron similares en ambos grupos. No hubo casos de pérdida de *stent*.

### Análisis por ultrasonidos

El estudio con ICUS fue posible en 99 de las 100 lesiones. En el caso restante, el catéter no pudo acceder a través de una arteria circunfleja con gran angulación para estudiar un *stent* implantado satisfactoriamente en una obtusa marginal en el grupo de predilatación. Los resultados de los ultrasonidos se muestran en la tabla 4. No hubo diferencias en los parámetros de referencia ni en los de expansión entre los dos grupos. Solamente el 17% de los *stents* alcanzó un área luminal intra-*stent* > 9 mm (45,7% en *stents* ≥ 3,5 mm). Se observó una aposición incorrecta en una lesión después de implante a alta presión, y en este caso se utilizó un balón de más diámetro a pesar de que el resultado angiográfico era excelente (fig. 1).

TABLA 3. **Resultados del procedimiento, eventos intrahospitalarios y eventos clínicos a 12 meses**

| | Predilatación (n = 43) | Directo (n = 39) | p |
|---|---|---|---|
| Eventos intrahospitalarios | | | |
| Éxito del procedimiento (%) | 43 (100) | 39 (100) | – |
| Mortalidad intrahospitalaria (%) | 0 (0) | 0 (0) | – |
| Infarto sin onda Q (%) | 1 (2) | 2 (5) | 0,59 |
| Trombosis de *stent* (%) | 0 (0) | 0 (0) | – |
| Cirugía coronaria (%) | 0 (0) | 0 (0) | – |
| Hematoma (%) | 3 (7) | 0 (0) | 0,24 |
| Hemorragia (%) | 0 (0) | 0 (0) | – |
| Estancia postintervención (días) | 1,02 ± 0,16 | 1,16 ± 0,63 | 0,21 |
| Seguimiento clínico a 12 meses | | | |
| Seguimiento completado | 43 (100) | 39 (100) | – |
| Mortalidad | 0 (0) | 0 (0) | – |
| Infarto de miocardio | 1 (2,3) | 0 (0) | 0,30 |
| Revascularización de lesión del estudio | 6 (14) | 7 (18) | 0,76 |
| Revascularización de lesiones tratadas | 6 (14) | 9 (23) | 0,39 |
| Revascularización quirúrgica | 0 (0) | 0 (0) | – |

### Seguimiento clínico y angiográfico

Se realizó el seguimiento clínico en el 100% de los pacientes, sin que se encontraran diferencias entre los dos grupos después de 12 meses (tabla 3). La revisión angiográfica programada o guiada por síntomas fue posible en 43 lesiones (86%) por grupo. La reestenosis binaria (23 frente a 20%) y la pérdida tardía (0,92 [0,81] frente a 0,88 [0,60]) no fueron significativamente diferentes entre los dos grupos (tabla 4; fig. 2).

## DISCUSIÓN

En este trabajo diseñado para reproducir la actividad habitual de *stent* directo, no encontramos diferencias en los parámetros de expansión con ICUS en relación con los obtenidos con técnica de predilatación. Tampoco hubo diferencias en el seguimiento clínico ni angiográfico, con similares resultados en la tasa de reestenosis a los 6 meses.

El actual frecuente uso de *stent* directo es avalado por numerosos estudios que han demostrado la seguridad de esta técnica[8,9,11,13-23] con similares resultados clínicos y angiográficos[11,13,20,24,25] o incluso mejores[26,27] que con el impante tradicional. La pérdida o expansión incompleta podrían ser dos riesgos potenciales del *stent* directo. Como resultado de una progresiva mejora en el diseño y la fijación al balón del *stent*, el despegamiento o embolización del *stent* tiene una nula o reducida (< 1%) incidencia[10,20,21,28] (0% en nuestro estudio).

La correcta expansión del *stent* no solamente está relacionada con el diseño del *stent* y la presión de implante. Las características de la lesión son un condicio-

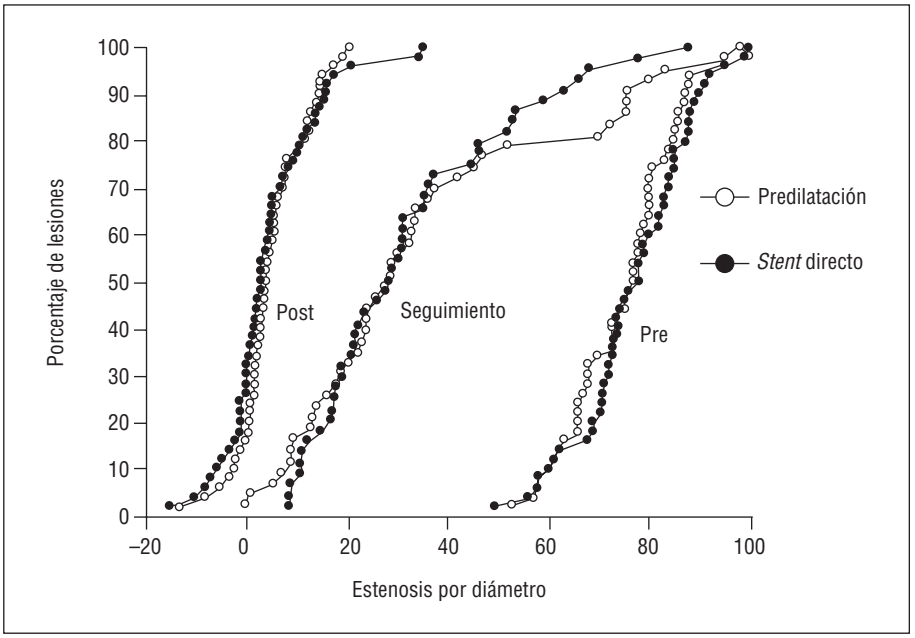


**Fig. 2.** Curvas de distribución acumulada del porcentaje de estenosis por análisis angiográfico cuantitativo basal, después de implante de *stent* y en el seguimiento, para implante directo y con predilatación.

nante importante. En casos de calcificación severa no identificada previamente al implante de un *stent* sin predilatación puede ser imposible conseguir una correcta expansión a pesar de presiones de implante elevadas. Una expansión subóptima se ha asociado a riesgo de oclusión aguda y reestenosis[29,30]. Por otra parte,

TABLA 4. **Resultados inmediatos por ultrasonidos intracoronarios y angiográficos a 8 meses**

| | Predilatación (n = 50) | Directo (n = 50) | p |
|---|---|---|---|
| Resultados inmediatos por ICUS | | | |
| Disponibles para análisis (%) | 49 (98) | 50 (100) | 1,00 |
| DLM intra-*stent* (mm) | 2,69 ± 0,43 | 2,77 ± 0,46 | 0,41 |
| Diámetro de referencia media (mm) | 3,14 ± 0,48 | 3,12 ± 0,54 | 0,91 |
| Diámetro de referencia de MEE (mm) | 4,17 ± 0,59 | 4,08 ± 0,63 | 0,50 |
| Área luminal de referencia media ($mm^2$) | 9,00 ± 2,98 | 9,08 ± 3,60 | 0,90 |
| AMEE de referencia media ($mm^2$) | 14,07 ± 3,90 | 13,70 ± 4,45 | 0,67 |
| Índice de simetría | 0,88 ± 0,09 | 0,90 ± 0,09 | 0,21 |
| Aposición correcta (%) | 49 (100) | 48 (98) | 0,30 |
| Parámetros de expansión | | | |
| ALMIS ($mm^2$) | 6,82 ± 1,98 | 6,99 ± 2,31 | 0,71 |
| ALMIS/ALM de referencia distal | 0,84 ± 0,21 | 0,88 ± 0,22 | 0,37 |
| ALMIS/ALM de referencia luminal | 0,79 ± 0,17 | 0,80 ± 0,17 | 0,83 |
| ALMIS/AMEE de referencia media | 0,49 ± 0,09 | 0,53 ± 0,13 | 0,14 |
| ALMIS (%) | | | |
| < 5 $mm^2$ | 9 (18) | 10 (20) | 0,35 |
| 5 a < 7 $mm^2$ | 13 (27) | 14 (28) | |
| 7 a < 9 $mm^2$ | 19 (39) | 17 (34) | |
| ≥ 9 $mm^2$ | 8 (16) | 9 (18) | |
| Seguimiento angiográfico a 8 meses | | | |
| Disponibles para análisis (%) | 43 (86) | 43 (86) | 1,00 |
| Diámetro de referencia (mm) | 3,09 ± 0,51 | 2,96 ± 0,42 | 0,18 |
| Medidas angiográficas intra-*stent* | | | |
| Diámetro luminal mínimo (mm) | 1,98 ± 0,94 | 2,00 ± 0,68 | 0,91 |
| Reestenosis binaria (%) | 10 (23) | 9 (21) | 0,79 |
| Ganancia final (mm) | 1,23 ± 0,94 | 1,26 ± 0,71 | 0,89 |
| Pérdida tardía (mm) | 0,91 ± 0,81 | 0,89 ± 0,60 | 0,89 |
| Índice de pérdida | 0,45 ± 0,43 | 0,43 ± 0,32 | 0,84 |

ALM: área luminal mínima; ALMIS: área luminal mínima intra-*stent*; AMEE: área delimitada por MEEM; DLM: diámetro luminal mínimo; índice de pérdida: pérdida tardía/ganancia inmediata; índice de simetría: diámetro mínimo intra-*stent* dividido por el diámetro máximo; MEE: membrana elástica externa.

la angiografía es limitada para asegurar la correcta expansión del *stent*[12,31,33]. Un alto porcentaje de *stents* con excelente resultado angiográfico presentan deficiente expansión por ICUS. Hasta el momento se dispone de limitada información sobre el grado de expansión obtenido con *stent* directo. En un estudio descriptivo en los primeros años de uso del *stent* directo, se encontró un 66% de correcta expansión[34]. Dos subestudios[19,20], un estudio con ICUS-3D con escaso número de pacientes[35] y un estudio reciente aleatorizado con ICUS[36], no encontraron diferencias en la expansión con ambas técnicas de implante. Nuestro trabajo muestra dos principales diferencias con respecto a los estudios previos: está designado específicamente para analizar la expansión del *stent* directo con ICUS, y el propósito del estudio era reproducir la práctica habitual del implante de *stent.* Para asegurar este último punto, no se permitió realizar un estudio con ICUS basal, y los datos del ICUS no se utilizaron para optimizar los resultados.

La relación balón/arteria en los pacientes con predilatación fue ligeramente inferior a 1 (0,9). Esta infradimensión en la predilatación, junto a las altas presiones utilizadas en ambos subgrupos al implantar el *stent*, puede haber contribuido a la ausencia de diferencias observadas entre ambas técnicas en términos de expansión, disminuyendo o minimizando el valor del balón de predilatación. La utilización de balones infradimensionados para la predilatación es una práctica habitual en la actualidad, en una época en la que el *stent* es utilizado de forma electiva en la práctica totalidad de las lesiones. Los resultados observados en nuestro estudio en este aspecto creemos que responden a los observables en la actividad diaria de cualquier laboratorio en este tipo de lesiones.

A pesar del uso de presiones de inflado altas, el porcentaje de lesiones con área luminal mínima intra-*stent* > 9 mm obtenida en nuestro estudio fue inferior a la conseguida en estudios previos con optimización según criterios ecográficos[37,38]. El uso observacional y ciego del ICUS y el implante de hasta un 24% de *stents* < 3,0 han podido ser las principales causas. En muchos casos, la calcificación no visible por ICUS pudo haber causado una expansión subóptima. En concordancia con una menor expansión, la tasa de reestenosis a los 8 meses fue más alta que en estudios previos con optimización por ICUS[30].

Solamente detectamos 1 caso (2%) de mala aposición en el grupo de *stent* directo. Esta causa potencial de trombosis aguda motivó la violación del carácter ciego del ICUS y la utilización del ICUS para optimizar el *stent* con un balón de mayor diámetro. Este único caso no permite establecer conclusiones, pero podría hacer pensar en la posibilidad de una revisión mediante ICUS de las lesiones cuando se implante un *stent* directo en anatomías complejas.

Los resultados mostrados en este estudio no pueden ser extrapolados a otros tipos de lesiones. El 40% de *stent* directo conlleva una importante selección de las lesiones, aunque puede reflejar una cifra próxima al número de lesiones tratables con *stent* directo[39]. No se puede predecir, con los resultados de nuestro trabajo, la correcta expansión en lesiones con calcificación severa, bifurcaciones, vasos pequeños, ostiales, lesiones largas, reestenosis y otras lesiones complejas. En un estudio recientemente publicado[40] de 128 pacientes tratados con *stent* directo en lesiones largas (> 18 mm), a pesar de un resultado angiográfico óptimo en el 99% de los casos, los autores encontraron un 2,3% de oclusión aguda y un 9,4% de infarto sin onda Q. En esta serie, la expansión óptima por angiografía no fue confirmada con ICUS. Una subexpansión inadvertida del *stent* podría haber sido la causa de estas complicaciones. Hasta que no se realicen estudios aleatorizados con ICUS en lesiones más complejas, no se podrá asegurar una ausencia de diferencias de expansión entre ambas técnicas en este tipo de lesiones.

### Limitaciones

El presente estudio fue realizado en un único centro. El único criterio de inclusión fue la decisión de poder realizar *stent* directo. Por ello, a pesar de que el porcentaje de lesiones incluidas fue similar al utilizado en la práctica habitual en la actividad diaria de nuestro centro en el período en que se realizó el estudio, y similar al de otras series publicadas[7,25], es evidente la selección de las lesiones considerables como óptimas para *stent* directo por los hemodinamistas que realizaron los procedimientos. Como se ha comentado, los resultados pueden no ser extrapolables a series con un mayor porcentaje de empleo de *stent* directo, a su utilización en lesiones largas, vasos pequeños o a las tratadas en laboratorios con menor experiencia.

Aunque no se realizó un cálculo de la muestra y se escogió el número por criterios logísticos, el número de lesiones incluidas fue más alto que en estudios previos de expansión del *stent* con implante directo[19,20,35,36], y no es probable que un número más elevado de lesiones pudiera haberse asociado con diferencias clínicamente relevantes en los parámetros de expansión debido a la nula tendencia encontrada con el número de pacientes en nuestro estudio. Sin embargo, el tamaño de la muestra es claramente insuficiente para estudiar las diferencias en la tasa de reestenosis y los eventos cínicos, como se puede demostrar cuando comparamos nuestro estudio con otros específicamente designados para estos objetivos[11,19,20].

## CONCLUSIONES

El implante directo de *stent* en las lesiones habitualmente seleccionadas para esta técnica no se asocia a parámetros de expansión diferentes de los encontrados con el implante convencional con predilatación. Am-

bas técnicas de implante se asocian a similares tasas de reestenosis angiográfica y eventos clínicos al año.

La generalización del implante directo a lesiones más complejas debe basarse en estudios futuros que demuestren que los parámetros de expansión y los resultados clínicos y angiográficos a largo plazo son similares a los obtenidos con la técnica de predilatación.

## BIBLIOGRAFÍA


1. Serruys PW, De Jaegere P, Kiemeneij F, Macaya C, Rutsch W, Heyndrickx G, et al. A comparison of balloon-expandable-stent implantation with balloon angioplasty in patients with coronary artery disease. Benestent Study Group. N Engl J Med 1994; 331:489-95.
2. Fischman DL, Leon MB, Baim DS, Schatz RA, Savage MP, Penn I, et al. A randomized comparison of coronary-stent placement and balloon angioplasty in the treatment of coronary artery disease. Stent Restenosis Study Investigators. N Engl J Med 1994; 331:496-501.
3. Leon MB, Popma JJ, Mintz GS, Pichard AD, Satler LF, Kent KM. An overview of US coronary stent trials. Semin Interv Cardiol 1996;1:247-54.
4. Cohen DJ, Breall JA, Ho KK, Weintraub RM, Kuntz RE, Weinstein MC, et al. Economics of elective coronary revascularization. Comparison of costs and charges for conventional angioplasty, directional atherectomy, stenting and bypass surgery. J Am Coll Cardiol 1993;22:1052-9.
5. Cohen DJ, Krumholz HM, Sukin CA, Ho KK, Siegrist RB, Cleman M, et al. In-hospital and one-year economic outcomes after coronary stenting or balloon angioplasty. Results from a randomized clinical trial. Stent Restenosis Study Investigators. Circulation 1995;92:2480-7.
6. Maier W, Windecker S, Boersma E, Meier B. Evolution of percutaneous transluminal coronary angioplasty in Europe from 1992-1996. Eur Heart J 2001;22:1733-40.
7. Hernández JM, Goicolea J, Durán JM, Auge JM. Registro Español de Hemodinámica y Cardiología Intervencionista. XI Informe Oficial de la Sección de Hemodinámica y Cardiología Intervencionista de la Sociedad Española de Cardiología (años 1990-2001). Rev Esp Cardiol 2002;55:1173-84.
8. Figulla HR, Mudra H, Reifart N, Werner GS. Direct coronary stenting without predilatation: a new therapeutic approach with a special balloon catheter design. Cathet Cardiovasc Diagn 1998; 43:245-52.
9. Briguori C, Sheiban I, De Gregorio J, Anzuini A, Montorfano M, Pagnotta P, et al. Direct coronary stenting without predilation. J Am Coll Cardiol 1999;34:1910-5.
10. Kovar LI, Monrad ES, Sherman W, Kunchithapatham S, Ravi KL, Gotsis W, et al. A randomized trial of stenting with or without balloon predilation for the treatment of coronary artery disease [abstract]. Am Heart J 2001;142:E9.
11. Martínez-Elbal L, Ruiz-Nodar JM, Zueco J, López-Minguez JR, Moreu J, Calvo I, et al. Direct coronary stenting versus stenting with balloon pre-dilation: immediate and follow-up results of a multicentre, prospective, randomized study. The DISCO trial. DIrect Stenting of COronary Arteries. Eur Heart J 2002;23:633-40.
12. Colombo A, Hall P, Nakamura S, Almagor Y, Maiello L, Martini G, et al. Intracoronary stenting without anticoagulation accomplished with intravascular ultrasound guidance. Circulation 1995;91:1676-88.
13. Burzotta F, Trani C, Prati F, Hamon M, Mazzari MA, Mongiardo R, et al. Comparison of outcomes (early and six- month) of direct stenting with conventional stenting (a meta-analysis of ten randomized trials). Am J Cardiol 2003;91:790-6.
14. Pentousis D, Guerin Y, Funck F, Zheng H, Toussaint M, Corcos T, et al. Direct stent implantation without predilatation using the MultiLink stent. Am J Cardiol 1998;82:1437-40.
15. Hamon M, Richardeau Y, Lecluse E, Saloux E, Sabatier R, Agostini D, et al. Direct coronary stenting without balloon predilation in acute coronary syndromes. Am Heart J 1999;138:55-9.
16. Herz I, Assali A, Solodky A, Shor N, Pardes A, Ben Gal T, et al. Effectiveness of coronary stent deployment without predilation. Am J Cardiol 1999;84:89-91.
17. Danzi GB, Capuano C, Fiocca L, Dallavalle F, Pirelli S, Mauri L, et al. Stent implantation without predilation in patients with a single, noncalcified coronary artery lesion. Am J Cardiol 1999; 84:1250-3.
18. Carrie D, Khalife K, Citron B, Izaaz K, Hamon M, Juiliard JM, et al. Comparison of direct coronary stenting with and without balloon predilatation in patients with stable angina pectoris. BET (Benefit Evaluation of Direct Coronary Stenting) Study Group. Am J Cardiol 2001;87:693-8.
19. Le Breton H, Boschat J, Commeau P, Brunel P, Gilard M, Breut C, et al. Randomised comparison of coronary stenting with and without balloon predilatation in selected patients. Heart 2001; 86:302-8.
20. Baim DS, Flatley M, Caputo R, O'Shaughnessy C, Low R, Fanelli C, et al. Comparison of PRE-dilatation vs direct stenting in coronary treatment using the Medtronic AVE S670 Coronary Stent System (the PREDICT trial). Am J Cardiol 2001; 88:1364-9.
21. Laarman G, Muthusamy TS, Swart H, Westendorp I, Kiemeneij F, Slagboom T, et al. Direct coronary stent implantation: safety, feasibility, and predictors of success of the strategy of direct coronary stent implantation. Catheter Cardiovasc Interv 2001; 52:443-8.
22. Lozano I, López-Palop R, Pinar E, Cortes R, Carrillo P, Saura D, et al. Implante de *stent* directo sin predilatación: experiencia de un centro en 1.000 lesiones. Rev Esp Cardiol 2002;55:705-12.
23. Brito FS, Caixeta AM, Perin MA, Rati M, Arruda JA, Cantarelli M, et al. Comparison of direct stenting versus stenting with predilation for the treatment of selected coronary narrowings. Am J Cardiol 2002;89:115-20.
24. Stys T, Lawson WE, Liuzzo JP, Hanif B, Bragg L, Cohn PF. Direct coronary stenting without balloon or device pretreatment: acute success and long-term results. Catheter Cardiovasc Interv 2001;54:158-63.
25. Wilson SH, Berger PB, Mathew V, Bell MR, Garratt KN, Rihal CS, et al. Immediate and late outcomes after direct stent implantation without balloon predilation. J Am Coll Cardiol 2000; 35:937-43.
26. Brueck M, Scheinert D, Wortmann A, Bremer J, Von Korn H, Klinghammer L, et al. Direct coronary stenting versus predilatation followed by stent placement. Am J Cardiol 2002;90:1187-92.
27. Miketic S, Carlsson J, Tebbe U. Clinical and angiographic outcome after conventional angioplasty with optional stent implantation compared with direct stenting without predilatation. Heart 2002;88:622-6.
28. Chevalier B, Stables R, Te Riele J, Dawkins K, Ettori F, Thuesen L, et al. Safety and feasibility of direct stenting strategy with the ACS MultiLink Duet Stent: Results from the SLIDE randomized trial. Circulation 2000;102:3529.
29. Bermejo J, Botas J, García E, Elizaga J, Osende J, Soriano J, et al. Mechanisms of residual lumen stenosis after high-pressure stent implantation: a quantitative coronary angiography and intravascular ultrasound study. Circulation 1998;98:112-8.
30. De Feyter PJ, Kay P, Disco C, Serruys PW. Reference chart derived from post-stent-implantation intravascular ultrasound predictors of 6-month expected restenosis on quantitative coronary angiography. Circulation 1999;100:1777-83.
31. Goldberg SL, Colombo A, Nakamura S, Almagor Y, Maiello L, Tobis JM. Benefit of intracoronary ultrasound in the deployment of Palmaz-Schatz stents. J Am Coll Cardiol 1994;24:996-1003.

32. Nakamura S, Colombo A, Gaglione A, Almagor Y, Goldberg SL, Maiello L, et al. Intracoronary ultrasound observations during stent implantation. Circulation 1994;89:2026-34.
33. Gorge G, Haude M, Ge J, Voegele E, Gerber T, Rupprecht HJ, et al. Intravascular ultrasound after low and high inflation pressure coronary artery stent implantation. J Am Coll Cardiol 1995;26:725-30.
34. De la Torre Hernández JM, Gómez I, Rodríguez-Entem F, Zueco J, Figueroa A, Colman T. Evaluation of direct stent implantation without predilatation by intravascular ultrasound. Am J Cardiol 2000;85:1028-30.
35. Finet G, Weissman NJ, Mintz GS, Satler LF, Kent KM, Castagna MT, et al. Comparison of luminal enlargement by direct coronary stenting versus predilation coronary stenting by three-dimensional volumetric intravascular ultrasound analysis. Am J Cardiol 2001;88:1179-82.
36. Dudek D, Legutko J, Kaluza GL, Mudka K, Dubiel JS. Intravascular ultrasonic evaluation of the magnitude of stent expansion and the mechanisms of lumen enlargement after direct stenting and after conventional stenting with balloon predilatation. Am J Cardiol 2002;90:639-41.
37. Moussa I, Moses J, Di Mario C, Albiero R, De Gregorio J, Adamian M, et al. Does the specific intravascular ultrasound criterion used to optimize stent expansion have an impact on the probability of stent restenosis? Am J Cardiol 1999;83:1012-7.
38. Mudra H, Di Mario C, De Jaegere P, Figulla HR, Macaya C, Zahn R, et al. Randomized comparison of coronary stent implantation under ultrasound or angiographic guidance to reduce stent restenosis (OPTICUS Study). Circulation 2001;104:1343-9.
39. Martínez-Elbal L, Mingo S, Zueco J, Calvo I, Moreu J, Merchan A, et al. Uso amplio de *stenting* coronario directo. Estudio DISCO 2. Rev Esp Cardiol 2003;56:654-61.
40. Boulmier D, Bedossa M, Commeau P, Huret B, Gilard M, Boschat J, et al. Direct coronary stenting without balloon predilation of lesions requiring long stents: immediate and 6-month results of a multicenter prospective registry. Catheter Cardiovasc Interv 2003;58:51-8.