Documento descargado de http://www.elsevier.es el 21/05/2013. Copia para uso personal, se prohíbe la transmisión de este documento por cualquier medio o formato.

Síndrome de túnel carpiano en mujer de 68 años

Josep Vicente, José Emilio Ballester, Rosa Benítez y Aurelio Baixauli

Servicio de Medicina Interna. Unidad de Enfermedades Infecciosas. Consorcio Hospital General Universitario. Valencia. España.

Caso clínico

Paciente mujer de 68 años con antecedentes de diabetes mellitus de tipo 2 que desde hace 2 meses presenta sintomatología de síndrome del túnel carpiano en la mano izquierda. En la exploración física se observa dificultad para la movilización de la muñeca y la flexión de los primeros 3 dedos de la mano izquierda con intenso edema en el segundo. Los signos de Tinel y Phanel son positivos. El hemograma y la bioquímica básica resultan normales. Se determinan el factor reumatoide (FR), proteína C reactiva (PCR), anticuerpos antinucleares (ANA) y anti-ADN que son negativos. La radiografía de tórax es normal, mientras que en la de las manos se aprecian cambios artrósicos en interfalángicas distales y trapeciometacarpianas. La resonancia magnética (RM) de la mano muestra engrosamiento sinovial con colección líquida heterogénea en la vertiente palmar de la muñeca y el segundo dedo presenta signos de tenosinovitis (figs. 1 y 2). Se realiza PPD que es positivo (17 mm).

Evolución

Se interviene quirúrgicamente, realizando sinovectomía del segundo dedo de la mano izquierda. Se obtienen fragmentos de tejido fibroso blanquecino cuyo estudio microscópico evidencia tenosinovitis granulomatosa gigantocelular caseificante con presencia de bacilos acidoalcohol resistentes con técnica de Ziehl-Nielsen (fig. 3). No se remiten muestras para cultivo de micobacterias tras la intervención. Se diagnostica de tenosinovitis tuberculosa en segundo dedo de la mano izquierda y se pauta tratamiento tuberculostático evolucionando favorablemente.

Comentario

La tenosinovitis granulomatosa es una entidad de curso crónico y de difícil diagnóstico. Entre sus posibles etiologías se encuentran agentes infecciosos como micobacterias (típicas y atípicas), diversos hongos, *Brucella* spp. o causas no infecciosas como sarcoidosis, artropatía secundaria a depósito de cristales o cuerpos extraños[1,2]. El estudio citobioquímico y microbiológico del líquido sinovial es esencial para alcanzar el diagnóstico aunque en algunos procesos es necesario la realización de biopsia del tejido sinovial para confirmarlo[1]: ésta fue concluyente en el caso que nos ocupa, observándose bacilos acidoalcohol resistentes.

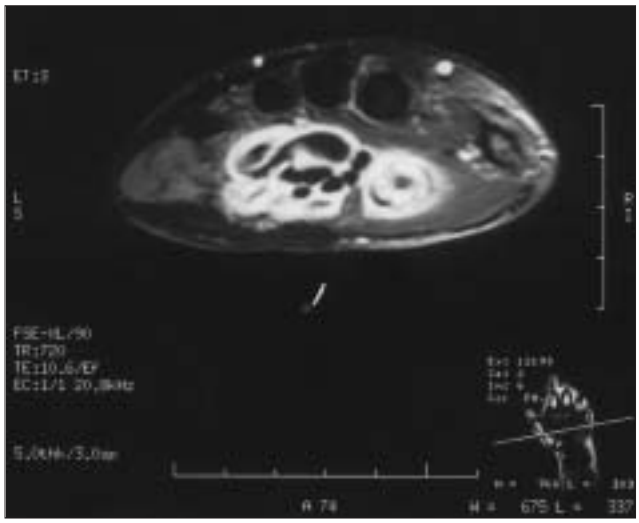

Figura 1. La RM de la mano muestra engrosamiento sinovial con colección líquida heterogénea en la vertiente palmar de la muñeca.

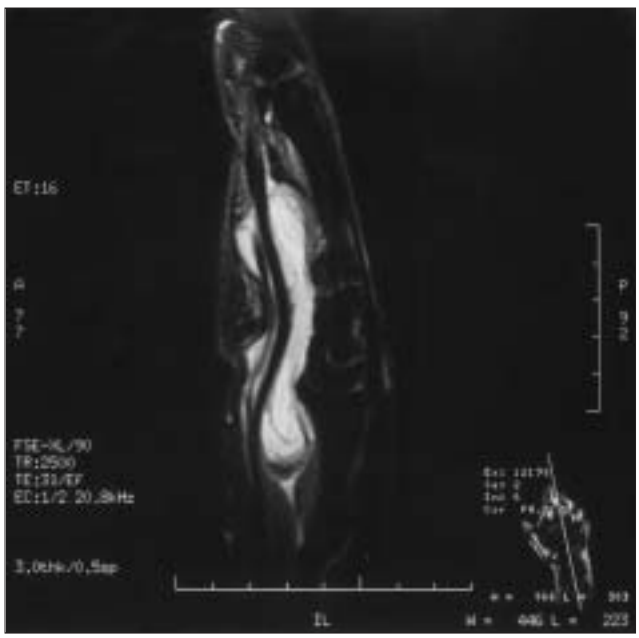

Figura 2. La RM de la mano muestra signos compatibles con tenosinovitis del segundo dedo.

Correspondencia: Dr. J. Vicente.
Pintor Stolz, 30, pta. 10. 46018 Valencia. España.
Correo electrónico: pepvimas@hotmail.com

Manuscrito recibido el 10-3-2003; aceptado el 26-6-2003.

Documento descargado de http://www.elsevier.es el 21/05/2013. Copia para uso personal, se prohíbe la transmisión de este documento por cualquier medio o formato.

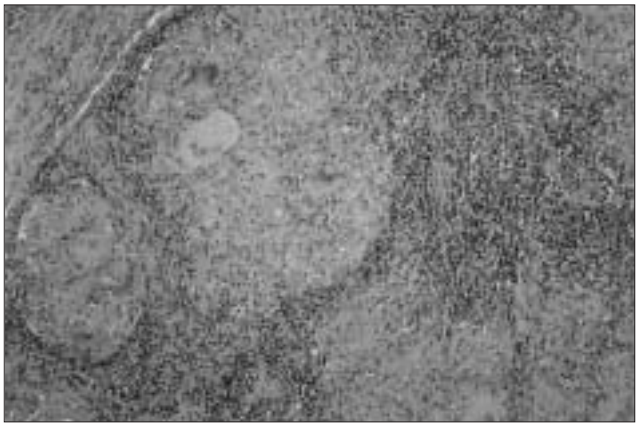

Figura 3. Granulomas constituidos por histiocitos epiteloides, células gigantes de tipo Langerhans y linfocitos en la periferia, con pequeños focos de necrosis caseificante (hematoxilina-eosina, ×40).

Sólo el 2% de las artritis tuberculosas de miembro superior se localizan en las manos[2,3], constatando con relativa frecuencia un traumatismo previo que serviría de puerta de entrada a las micobacterias[4] que, en el presente caso, no se documentó. Clínicamente se manifiesta como dolor, edema e impotencia funcional. La radiología convencional, la tomografía y la resonancia resultan poco útiles para el diagnóstico precoz de la enfermedad, pues son poco específicas[5]. El diagnóstico definitivo se refuerza mediante biopsia con estudio anatomopatológico, cultivo y estudio genómico con PCR de *Mycobacterium tuberculosis*[6,7]. El PPD positivo apoya el diagnóstico aunque un resultado negativo no lo descarta[8] aconsejándose tratamiento tuberculostático durante un tiempo mínimo de 9 meses[2,9,10]. En los casos en que exista destrucción cartilaginosa, grandes abscesos, deformaciones articulares o afectación por micobacterias atípicas se recomienda sinovectomía parcial o total[2,9,11,12]. Es de vital importancia el diagnóstico precoz de la artritis tuberculosa, puesto que la rápida instauración del tratamiento evita la destrucción de la articulación.

Bibliografía

1. Sack K. Monarthritis: differential diagnosis. Am J Med 1997;102(1A):30S-40S.
2. Kostman JR, Rush P, Reginato AJ. Granulomatous Tophaceous Gout mimicking tuberculous tenosynovitis: Report of two cases. Clin Infect Dis 1995; 21:217-9.
3. Watts HG, Lifeso RM. Tuberculosis of bones and joints. J Bone Joint Surg (Am) 1996;78:288-98.
4. Skoll PK, Hudson DA. Tuberculosis of the upper extremity. Ann Plast Surg 1999;43:374-8.
5. Fnini S, Ouarab M, Rafai M, Cohen D, Largab A, Trafeh M. An uncommon occupational accident: tuberculous tenosynovitis of the extensor tendons of the hand. Chir Main 1999;18:309-12.
6. Griffith JF, Kumta SM, Leung PC, Cheng JC, Chow LT, Metreweli C. Imaging of musculoskeletal tuberculosis: a new look at an old disease. Clin Orthop 2002;398:32-9.
7. Albornoz MA, Mezgarzedeh M, Neumann CH, Myers AR. Granulomatous tenosynovitis: a rare musculoesqueletal manifestation of tuberculosis. Clin Rheumatol 1998;17:166-9.
8. Hunfeld KP, Rittmeister M, Wichelhaus TA, Brade V, Enzensberger R. Two cases of chronic arthritis of the forearm due to *Mycobacterium tuberculosis*. Eur J Clin Microbiol Infect Dis 1998;17:344-8.
9. Kosinski MA, Smith LC. Osteoarticular tuberculosis. Clin Podiatr Med Surg 1996;13:725-39.
10. Joint Tuberculosis Committee of the British Thoracic Society. Chemoterapy and management of tuberculosis in the UK: recommendations of the Joint Tuberculosis Committee of the British Thoracic Society. Thorax 1990;45: 403-8.
11. Visuthikosol V, Kruavit A, Nitiyanant P, Siriwongpairat P. Tuberculous infection of the hand and wrist. Ann Plast Surg 1996;37:55-9.
12. Esenyel CZ, Bülbül M, Kara AN. Isolated tuberculosis tenosynovitis of the flexor tendon of the fourth finger of the hand. Scan J Plast Reconstr Surg Hand Surg 2000;34:283-5.