Documento descargado de http://www.elsevier.es el 25/05/2013. Copia para uso personal, se prohíbe la transmisión de este documento por cualquier medio o formato.

El significado de la fabela

A. Díaz Pérez

Complejo Hospitalario San Millán-San Pedro. INSALUD. Logroño.

Se realiza un estudio clínico y anatómico del hueso sesamoideo de la rodilla, fabela. Se señalan sus principales cuadros patológicos y se indican los procedimientos de sencillo diagnóstico para el médico de Atención Primaria.

Palabras clave: rodilla, fabela, clínica y diagnóstico.

A clinical and anatomical study of the sesamoid bone of the knee, the fabella, is performed. Its main pathological pictures are mentioned and the procedures of simple diagnosis are indicated for the Primary Health Care physician.

Key words: knee, fabella, clinical aspects, diagnosis.

INTRODUCCIÓN

La fabela constituye un pequeño hueso sesamoideo poco conocido, al que no se le ha prestado demasiada importancia en la bibliografía mundial e incluso en la práctica clínica diaria. Nos ha parecido oportuno hacer un estudio sobre las funciones de este hueso, de sus características clínicas y radiográficas y de su patología, orientadas a la práctica cotidiana del médico de Atención Primaria.

DEFINICIÓN Y CONSIDERACIONES ANATÓMICAS

Como se ha dicho, la fabela es un hueso sesamoideo situado en la cara posteroexterna de la rodilla. Su tamaño oscila entre los 5 mm y 2 cm, pudiendo estar osificado o constituir simplemente una inclusión fibrosa o cartilaginosa en el interior del músculo gemelo externo (más raramente en la del gemelo interno). En principio fibrocartilaginoso, sufre un proceso de osificación entre los 15-20 años de edad, a partir de los cuales puede comenzar a ser visible en las radiografías convencionales.

Como veremos, su frecuencia es bastante discutida, siendo sobre todo los estudios radiográficos los que nos han dado la posibilidad de conocer las estadísticas más fiables[1]. Hay que recordar que los huesos sesamoideos pueden ser periarticulares e intratendinosos, siendo la fabela un sesamoideo intratendinoso en estrecha relación con la cápsula articular de la rodilla[2,3].

Su primera descripción se hizo en el siglo XVI por el anatomista flamenco Andrés Vesalio. Aparece igualmente en algunos mamíferos: perro, gato, rata, simios inferiores y en aquellos animales que tienen muy desarrollada la capacidad del salto[4].

FRECUENCIA Y FUNCIÓN DE LA FABELA

Como se ha señalado, su frecuencia es bastante discutible. Ya hace años Pancoast[5] encontró un 12,3%, Falk[6] un 12,9% y entre nosotros Iborra et al[7] un 23% sobre 200 radiografías de rodilla escogidas al azar.

En cuanto a la función, también ha sido diversamente considerada: desde una simple curiosidad anatómica, hasta desempeñar un papel protector (órgano de defensa) de los tendones flexores de la rodilla del choque o colisión contra el cóndilo femoral, y hasta pasar por ser "una rótula posterior" y un elemento estabilizador de la rodilla contribuyendo a reforzar los elementos capsuloligamentosos posteriores.

DIAGNÓSTICO

Su reconocimiento es esencialmente posible por medio de la radiología convencional: es bien visible tanto en la radiografía como en las preparaciones anatómicas si se encuentran osificadas (fig. 1). No son necesarias otras técnicas de imagen como la tomografía axial computarizada (TAC) o la resonancia magnética nuclear (RMN), si bien éstas pueden ponerla de manifiesto en otro tipo de patologías de la rodilla (meniscopatías, lesiones ocultas en he-

Correspondencia: A. Díaz Pérez.
C/ Belchite, 5, 8.º Dcha.
26003 Logroño (La Rioja).

Recibido el 27-12-2002 aceptado para su publicación el 13-02-2003.

Documento descargado de http://www.elsevier.es el 25/05/2013. Copia para uso personal, se prohíbe la transmisión de este documento por cualquier medio o formato.

Figura 1. Radiografía lateral de rodilla donde se observa el hueso sesamoideo fabela.

martros, osículos meniscales, fracturas, etc.[8,9]) (fig. 2) y estudiar, además, las partes blandas.

No debe confundirse la fabela con un cuerpo libre intraarticular: la fabela tiene una superficie anterior plana para articularse con la región posterior del cóndilo femoral externo[10].

En el examen clínico, a veces se puede palpar en la cara posterior de la rodilla una masa dura del tamaño de una avellana o garbanzo (no olvidemos que la palabra latina *fabella* significa haba) y móvil sobre el plano subyacente, lo que la diferencia de un quiste de Baker, que suele ser más grande. Hay que tener presente que el osículo meniscal, el hemartros, la meniscopatía, etc., cursan siempre con síntomas de dolor y restricción de la movilidad de la rodilla, mientras que la fabela es a veces asintomática.

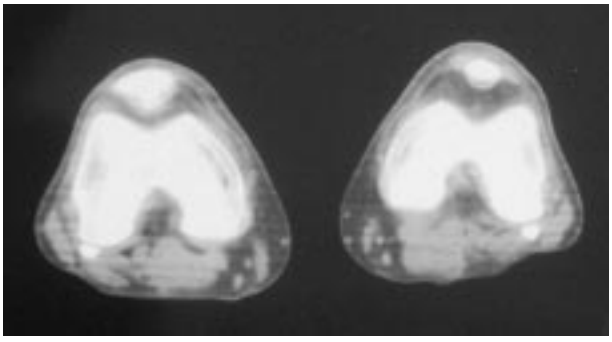

Figura 2. Estudio por tomografía axial computarizada, donde se observa el hueso sesamoideo fabela bilateral.

PATOLOGÍA DE LA FABELA

Además de participar en la función de la rodilla, como hemos señalado, la fabela interviene en la patología de la misma, consideraciones que debe de conocer el médico de Atención Primaria para evitar posibles errores diagnósticos. Hay que tener presente que este hueso puede originar una patología propia o bien, por razones de contigüidad, participar en procesos que afecten a la rodilla, especialmente artrósicos o degenerativos. No obstante, su patología es escasa, y así Moyen[1] ha señalado un 1,7% sobre un total de 2.500 casos de rodillas dolorosas.

De una manera práctica debemos considerar:

1) *Traumatismos de la fabela*. Habrá que considerar los microtraumatismos en reiterados traumatismos como causa de un síndrome doloroso de la fabela. Diversos autores han observado fracturas de este hueso[11,12] cuya existencia es muy rara. También se han señalado casos de luxación de este hueso por rotura parcial del tendón del gemelo externo.

2) *Lesiones del nervio peroneo*. Aunque este cuadro no suele presentarse con frecuencia, hay que pensar en la fabela como responsable de esta patología, dadas sus relaciones anatómicas. Los síntomas neurológicos están producidos por la compresión del tendón del músculo gemelo externo sobre el nervio peroneo debido a la presión y tamaño de la fabela. La sintomatología va desde dolor y parestesias en el territorio del nervio peroneo a parálisis del mismo. El diagnóstico, además de la clínica, nos lo dará el estudio radiográfico y electromiográfico, donde existirá una disminución de la velocidad de conducción del nervio.

3) *Condromalacia de la fabela*. Puede ser asimilada a la artrosis, donde llama la atención la existencia de signos degenerativos a nivel de la cara articular, e incluso la presencia de osteofitos[13].

En todos los casos la clínica cursa con dolor de tipo mecánico moderado. El dolor se presenta con la movilización y con la hiperextensión forzada de la rodilla y a la palpación directa de la fabela. Comienza de forma intermitente para hacerse progresivamente continuo y se localiza en la región externa del hueco poplíteo o en la cara posterior de la rodilla, que a veces disfraza una lesión meniscal externa. Aparece en la marcha y carrera a pie y se alivia en reposo; otras veces aparece con el esfuerzo.

TRATAMIENTO

El tratamiento inicial es conservador: reposo deportivo (si el paciente realiza algún deporte), tratamiento médico sintomático (antiinflamatorios no esteroideos) ([AINE]), fisioterapia e infiltraciones locales. Ante la persistencia del dolor o en las fracturas de este hueso, se hará trata-

Documento descargado de http://www.elsevier.es el 25/05/2013. Copia para uso personal, se prohíbe la transmisión de este documento por cualquier medio o formato.

miento quirúrgico: extirpación de la fabela seguido de inmovilización ortésica en el postoperatorio durante unas semanas.

Bibliografía

1. Moyen B, Comtet JJ, Genety J, Brunet E, de Mourgues G. Le syndrome de la fabella douloureuse. Rev Chir Orthop 1982;68(Suppl 2):148-52.
2. Gray H. Anatomía humana. 36.ª ed. Barcelona: Salvat, 1984.
3. Testut L, Latarjet A. Anatomía Humana. Tomo I. Barcelona: Salvat, 1978.
4. Taillard W. Les syndromes douloureuses des genoux associés à une lésion de la fabella. Rev Chir Orthop 1957;43:129-36.
5. Pancoast HK. Radiographic statistics of the sesamoid in the tendon of the gastrocnemius. Uni Pensylvania Med Bull 1909;22:213-7.
6. Falk GD. Radiographic observation of incidence of the fabella. Bull Hosp Joint Dis 1963; 24: 127-129.
7. Iborra J, Esteve MA, Daza JR. La fabela en la fisiopatología de la articulación de la rodilla. Rev Esp Cir Osteoart 1987;131(2):287-92.
8. Bernal Calcedo V, Arriba Plasencia MA, Garrido Morales F, Ruano Ramos MM, Játiva Silvestre F. Lesiones ocultas en el hemartros agudo de rodilla. Rev Ortop Traumatol 2000;3:304-9.
9. Defaux F, Cotty PH, Lacour JF. Intérêt de l'IRM dans le diagnostic d'ossicul méniscal. A propos de 2 cas. Rev Chir Orthop 1998;84:93-6.
10. Morán LM, Folgueral M, Gónzalez E. A propósito de un caso de malformación de la fabela. Rev Mapfre Med 2002;13(1):63-7.
11. Sagel J. Fractures of sesamoid bones. A report of two cases. Amer J Surg 1932;18:507-9.
12. Levowitz BS, Kletschka HD. Report of a fracture of fabella. J Bone Jt Surg 1955; 37A:876-7.
13. Goldenberg RF. Chondromalacia fabellae. 34th ed. J Bone J Surg 1952;688-90.