Documento descargado de http://www.elsevier.es el 20/05/2013. Copia para uso personal, se prohíbe la transmisión de este documento por cualquier medio o formato.

Paraganglioma multicéntrico: cuidado con la cirugía

L. Díez Porres, F. García Iglesias, G. Pérez Martín, J. García Puig y A. Gil Aguado
Servicio de Medicina Interna. Hospital Universitario La Paz. Madrid.

Introducción. **Los paragangliomas extraadrenales son tumores excepcionales. Predominan los carotídeos, yugulotimpánicos y vagales. Con frecuencia son múltiples y su tratamiento es motivo de controversia dado que la extirpación bilateral puede acompañarse de importante morbilidad. Se presenta el caso de una paciente con paraganglioma bilateral y disfunción barorrefleja posquirúrgica que le ocasionaba crisis de hipertensión e hipotensión arterial severas.**
Observación clínica. **Mujer de 23 años diagnosticada de paraganglioma carotídeo izquierdo y vagal derecho por tomografía computarizada (TC) y angiografía. En enero de 1999 fue intervenida del paraganglioma carotídeo izquierdo. En el postoperatorio presentó disfonía, disfagia y dismotilidad lingual, con mejoría espontánea en unos meses. En diciembre de 1999, tras la extirpación del paraganglioma vagal derecho, presentó las mismas complicaciones y crisis de hipertensión arterial (230/140 mmHg) acompañadas de cefalea, mareo y *rash*, alternando con episodios de hipotensión severa (70/50 mmHg). La analítica general y las determinaciones de cortisol, hormonas tiroideas, catecolaminas y metabolitos fueron normales. Las pruebas de imagen descartaron tumor a otro nivel y el registro de la monitorización ambulatoria de presión arterial (MAPA) confirmó una importante labilidad tensional. El estudio neurofisiológico del sistema nervioso autónomo demostró fallo de los mecanismos de regulación rápida de la tensión arterial. Con el diagnóstico de disfunción de barrorreceptores y parálisis de pares craneales IX, X y XII se inició tratamiento con clonidina con mala tolerancia y respuesta incompleta.**
Discusión. **La paciente ilustra la dificultad de tratar los paragangliomas, especialmente si son bilaterales, en los cuales la cirugía puede ocasionar una morbilidad importante. La disfunción del barorreflejo debe ser considerada en el diagnóstico diferencial de la labilidad tensional extrema.**

PALABRAS CLAVE: paraganglioma, barorreflejo, parálisis de pares craneales.

Díez Porres L, García Iglesias F, Pérez Martín G, García Puig J, Gil Aguado A. Paraganglioma multicéntrico: cuidado con la cirugía. Rev Clin Esp 2003;203(9):434-8.

Multiple paraganglioma: careful with surgery!
Introduction. **Extraadrenal paragangliomas are exceptional tumors. They prevail the carotid, jugulotympanic, and vagal ones. They are frequently multiple and its treatment is controversial in view of the fact that bilateral removal can go with severe morbidity. The case of a patient with bilateral paraganglioma and postoperative baroreflex dysfunction with severe arterial hypertension and hypotension episodes is presented.**
Clinical observation. **A 23-year-old woman with a diagnosis of left carotid and right vagal paraganglioma by TC and angiography. In January 1999 the left carotid paraganglioma was operated. The patient showed dysphonia, dysphagia, and lingual dysmotility in the postoperative course, with spontaneous improvement after some months. In December 1999, after the removal of the right vagal paraganglioma, the same complications appeared and hypertension crises (230/140), associated with headache, dizziness, and rash, and alternating with severe hypotension episodes (70/50). Blood biochemistry and the levels of cortisol, thyroid hormones, catecholamines, and metabolites were normal. Imaging techniques discarded tumor at another level and the registry of the ambulatory monitoring of blood pressure (AMBP) confirmed an important pressure lability. The neurophysiological study of the autonomous nervous system demonstrated the failure of the fast regulation mechanisms of the blood pressure. With the diagnosis of baroreceptors dysfunction and paralyses of cranial nerves IX, X and XII a treatment with clonidine was started with poor tolerability and incomplete response.**
Discussion. **This case illustrates the treatment difficulties of paragangliomas, especially when they are bilateral, and in which the surgery can go with severe morbidity. Baroreflex dysfunction should be entertained in the differential diagnosis of the extreme pressure lability.**

KEY WORDS: paraganglioma, baroreflex, cranial nerve paralysis.

Correspondencia: L. Díez Porres.
Servicio de Medicina Interna.
Hospital General, planta 10.ª.
Hospital Universitario La Paz.
Castellana, 261.
28046 Madrid.
Correo electrónico: gil@eurosur.com

Aceptado para su publicación el 7 de marzo de 2002.

Introducción

Los paragangliomas son tumores excepcionales derivados de los paraganglios. Los paraganglios son pequeños grupos de células asociados a los ganglios de los nervios autonómicos y los nervios craneales [1-3].

Documento descargado de http://www.elsevier.es el 20/05/2013. Copia para uso personal, se prohíbe la transmisión de este documento por cualquier medio o formato.

Los paragangliomas también se denominan quemodectomas y tumores glómicos. Histológicamente muestran abundante vascularización y dos tipos de células: principales y de sostén. Las células principales tienen origen neuroectodérmico y derivan de la cresta neural. Estas células se consideran miembros del sistema APUD *(Amine Precursor Uptake and Decarboxylation)*, actualmente denominado sistema neuroendocrino difuso *(Difuse Neuroendocrine System* [DNES]*)*. Contienen gránulos en su interior y capacidad potencial para sintetizar y secretar catecolaminas y otros neuropéptidos. Los productos primarios de estas células pueden servir como neurotransmisores, neurohormonas, hormonas y parahormonas [2,3]. Aunque todos los paragangliomas pueden dar lugar a trastornos relacionados con la secreción de sustancias, la síntesis y secreción excesiva de estos productos es excepcional.

La presentación clínica de los paragangliomas puede estar en relación con una parálisis de pares craneales bajos (IX-XII) y/o complicaciones derivadas de la cirugía. Entre éstas destaca la alteración del barorreflejo, a partir de la afectación, generalmente bilateral, del seno carotídeo o, principalmente, del nervio glosofaríngeo. El sistema de control barorreceptor es el mecanismo nervioso de control rápido más importante de la presión arterial (PA) [14]. Tiene una función amortiguadora: evita los aumentos o descensos bruscos de la PA e impide su extrema variabilidad. Las disfunciones de este reflejo pueden ocasionar una labilidad importante de la PA.

El caso clínico que presentamos reúne dos condiciones muy poco comunes: paciente con paraganglioma bilateral y disfunción barorrefleja postquirúrgica que le ocasionaba crisis de hipertensión e hipotensión arterial severas.

Fig. 1. Imagen de tomografía computarizada craneal, a nivel de la bifurcación carotídea izquierda, donde se observa una masa homogénea, bien delimitada, que capta contraste, sugestiva de paraganglioma carotídeo izquierdo.

Observación clínica

Mujer de 23 años, diagnosticada 11 meses antes de su ingreso de paraganglioma carotídeo izquierdo y vagal derecho. Este diagnóstico se realizó a partir de una masa cervical izquierda asintomática de 6 años de evolución. La tomografía computarizada (TC) mostraba una masa homogénea, bien delimitada, que captaba contraste de forma intensa y uniforme a nivel de la bifurcación carotídea izquierda. A nivel más cefálico, y en el lado contralateral, se encontraba otra masa similar, que llegaba hasta la base del cráneo (fig. 1). El estudio angiográfico confirmó una masa vascularizada que producía ensanchamiento de la bifurcación carotídea izquierda y otra neoplasia similar más cefálica, con desplazamiento anterior y medial de la arteria carótida interna derecha, sin ensanchamiento de la bifurcación carotídea (fig. 2). Un mes después del diagnóstico fue intervenida del paraganglioma carotídeo izquierdo. En el postoperatorio presentó disfonía, disfagia y alteraciones en la movilidad de la lengua, que se resolvieron espontáneamente en 4-6 meses. Unos meses después fue intervenida del paraganglioma vagal derecho en otro centro, presentando similares complicaciones a las observadas tras la primera cirugía. A las 24 horas se añadieron episodios de mareo, cefalea y *rash* cutáneo, coincidiendo con hipertensión arterial (230/140 mmHg). A los 10 días de la intervención y ante la persistencia de las crisis hipertensivas, fue trasladada a nuestro hospital. En sus antecedentes familiares destacaba que una prima materna había sido diagnosticada recientemente de paraganglioma yugulotimpánico.

En la exploración presentaba una PA de 114/83 mmHg, cicatrices de cirugía submandibular bilateral, ausencia de latido carotídeo bilateral, desviación de la úvula hacia la izquierda, velo derecho del paladar caído y desviación de la lengua hacia la derecha. Durante la exploración la paciente refirió encontrarse mal, con cefalea y *rash* eritematoso súbito en la parte anterosuperior del tórax. La PA en ese momento fue de 160/120 mmHg. La sintomatología se resolvió espontáneamente en 1-2 min. Estas crisis de hipertensión se repitieron a lo largo del ingreso, con cifras de 170/120 mmHg, alternando con episodios de mareo e hipotensión, principalmente ortostática, con valores de 70/50 mmHg.

La analítica no mostraba alteraciones significativas: cortisol basal, hormonas tiroideas, catecolaminas y metabolitos en orina normales. Los estudios inmuno-histoquímicos del paraganglioma vagal extirpado revelaron positividad de las células tumorales para enolasa neuroespecífica, cromogranina y sinaptofisina. Las pruebas de imagen (radiografía [Rx] de tórax y TC abdominal) fueron normales. Se realizó una monitorización ambulatoria de la presión arterial (MAPA) que confirmó la labilidad tensional (fig. 3). La PA sistólica (PAS) osciló entre 168 y 86 mmHg, y la PA diastólica (PAD) entre 122 y 50 mmHg. La desviación estándar de la PAS y PAD en 24 horas fue de 17,87 y 17,02 mmHg, res-

Documento descargado de http://www.elsevier.es el 20/05/2013. Copia para uso personal, se prohíbe la transmisión de este documento por cualquier medio o formato.

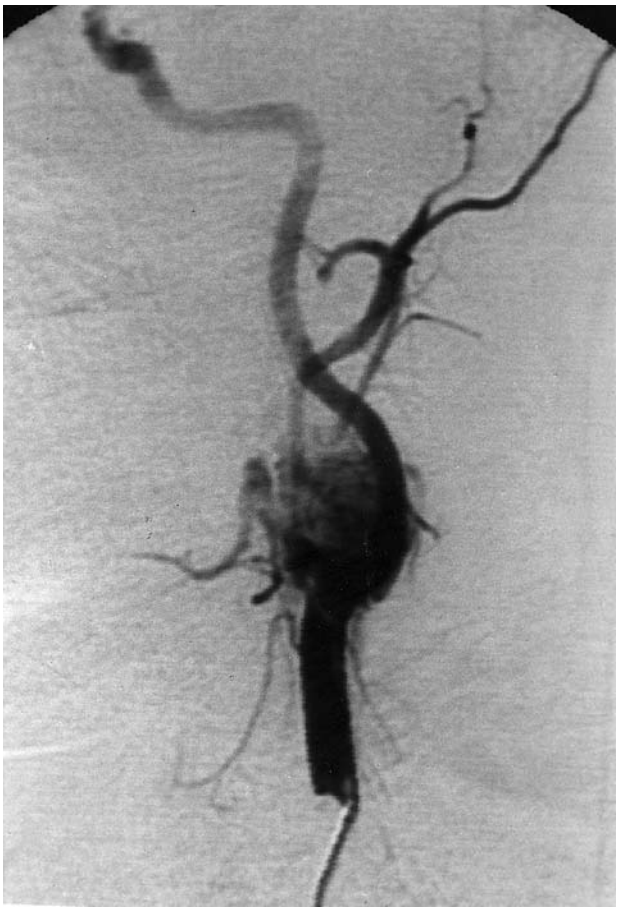

Fig. 2. Imagen angiográfica correspondiente al paraganglioma carotídeo izquierdo. Se observa una masa vascularizada que produce un ensanchamiento de la bifurcación carotídea.

pectivamente. El estudio neurofisiológico del sistema nervioso autónomo demostró ausencia de adaptación a los estímulos aplicados (reflejos cardiorrespiratorios y ortostatismo), por un fallo en los mecanismos de regulación rápida de la PA.

Con el diagnóstico de disfunción de barorreceptores y parálisis de pares craneales IX, X y XII, secundarios a cirugía del paraganglioma vagal, se inició tratamiento con clonidina (0,15 mg/24 h). Con este tratamiento presentó una crisis de hipotensión (70/35 mmHg) que duró 5 horas. Se decidió disminuir la dosis de clonidina, e instaurar una dosis muy lentamente progresiva y asociar ansiolíticos. Las crisis de hipertensión e hipotensión disminuyeron en frecuencia e intensidad. No obstante, tres meses después del alta hospitalaria, estas crisis de labilidad tensional persisten y condicionan un deterioro moderado de su calidad de vida, dificultando su reincorporación al trabajo.

Discusión

La paciente descrita reúne dos patologías relacionadas muy poco frecuentes: un paraganglioma bilateral carotídeo y vagal, familiar, y la disfunción del barorreflejo tras cirugía que condicionó una extrema labilidad de la PA.

La presentación más frecuente de los paragangliomas vagales y carotídeos es como una masa cervical asintomática, como ocurría en la paciente descrita. Durante la evolución pueden aparecer otros síntomas dependientes de la extensión, localización (dolor, disfagia, disfonía) y funcionalidad (cefalea, sudación, palpitaciones) [3,5-7]. En nuestro caso, el tiempo desde la aparición del primer signo hasta el diagnóstico fue de 6 años, pero existe una amplia variabilidad, desde meses hasta más de 10 años, con una media de tres años [2].

Algunos de los datos clínicos de la enferma descrita coinciden con otros casos de la literatura; así, los paragangliomas son más frecuentes en la raza blanca y en el sexo femenino. Sin embargo, la edad de presentación en las formas esporádicas suele situarse en la quinta o sexta década y en las familiares en la cuarta, con casos descritos desde los 6 meses hasta los 88 años [2,6,8]. La presentación familiar se observa en un 10%. La malignidad de los paragangliomas se establece sólo ante la presencia de metástasis (10%), que no se evidenciaron en esta paciente. Las metástasis más frecuentes se localizan en los ganglios linfáticos y pulmón [1,2,5].

La multicentricidad es característica de estos tumores y aparece en el 10% de los casos esporádicos y en el 35% de los familiares. Dentro de los multicéntricos, uno de ellos suele ser carotídeo en más del 90% [2,5,6]. La paciente descrita presentaba un paraganglioma multicéntrico, probablemente familiar, y uno de los tumores se localizó en carótida izquierda.

Todos los paragangliomas poseen una funcionalidad potencial, pero una secreción hormonal significativa es muy rara (la frecuencia de tumores funcionantes branquioméricos y vagales es de 1%-3%) [2,3]. Los paragangliomas pueden asociarse a otros tumores, como feocromocitoma, adenoma paratiroideo y carci-noma tiroideo o formar parte del síndrome de neoplasias endocrinas múltiples [2,8,9]. La clínica y los estudios complementarios en esta enferma descartaron funcionalidad o tumores asociados.

Los paragangliomas pueden ser adrenales (feocromocitomas) y extraadrenales, que incluyen los branquioméricos (aortopulmonares, coronarios, intercarotídeos, yugulotimpánicos, laríngeo, orbital, pulmonar, subclavio), intravagales, aórtico-simpáticos y víscero-autonómicos [1]. Los paragangliomas extraadrenales más frecuentes son los carotídeos y yugulotimpánicos. Los vagales son los terceros en frecuencia dentro de los de cabeza y cuello (5%) [5,6,10]. En una de las series mayores publicadas, Van der Mey et al recogieron 175 paragangliomas en 108 pacientes a lo largo de 32 años [7]. De ellos, 91 (52%) eran carotídeos, 52 (29,7%) yugulotimpánicos y 32 (18,3%) vagales.

Las pruebas de imagen tienen un alto valor diagnóstico. La TC y la resonancia magnética (RM) con contraste son útiles para una primera aproximación. Sin embargo, la técnica diagnóstica de elección es la angiografía [6,9,10]. Otras pruebas son la determinación de catecolaminas y el examen otorrinolaringológico (ORL). La indicación de citología por punción-aspiración con aguja fina (PAAF) es polémica y la biopsia debe evitarse siempre, por el riesgo de complicaciones hemorrágicas importantes [3].

Documento descargado de http://www.elsevier.es el 20/05/2013. Copia para uso personal, se prohíbe la transmisión de este documento por cualquier medio o formato.

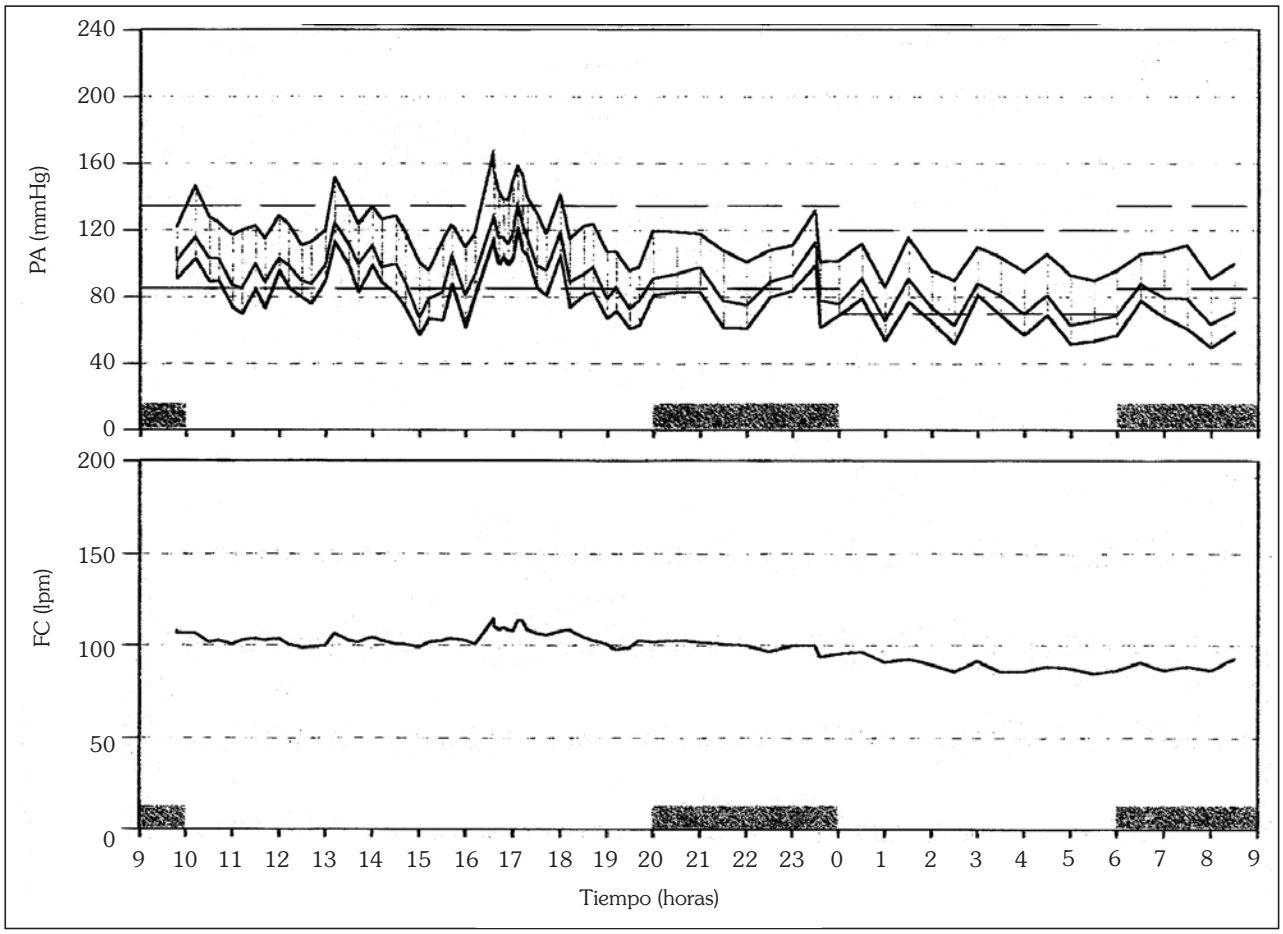

Fig. 3. Monitorización ambulatoria de la presión arterial (MAPA) durante 24 horas. Se aprecia una importante labilidad tensional con cifras de presión arterial sistólica (entre 168 y 86 mmHg) y de presión arterial diastólica (entre 122 y 50 mmHg). PA: presión arterial; FC: frecuencia cardíaca.

El tratamiento de los paragangliomas es muy controvertido por varias razones. Son tumores de crecimiento extremadamente lento, asociados a baja mortalidad, pero pueden rodear e invadir estructuras neurovasculares, la base del cráneo y extenderse intracranealmente. Las posibilidades terapéuticas incluyen cirugía, radioterapia y observación. En determinados casos la observación puede ser una buena opción, mediante un seguimiento periódico con técnicas de imagen [6,9,11]. En los tumores funcionantes se debe dar medicación antes de la cirugía (alfabloqueadores ± betabloqueadores) [1]. La radioterapia se reserva para los ancianos, con alta morbilidad y otras situaciones especiales. La cirugía suele realizarse en los pacientes jóvenes, ya que es el único tratamiento definitivo, generalmente con embolización prequirúrgica. El tratamiento quirúrgico se asocia a una morbilidad importante por las relaciones anatómicas de estos tumores y su tendencia a la multicentricidad y bilateralidad, como ocurría en el caso descrito. Por ello, la cirugía bilateral conlleva un riesgo importante de parálisis de pares craneales, con una morbilidad mucho más elevada [2,10,11].

En la cirugía del paraganglioma vagal el nervio vago se afecta prácticamente en todos los casos y hasta en un 50% hay varios nervios alterados. En el paraganglioma carotídeo la incidencia de afectación vagal posquirúrgica suele ser menor (20%). Los síntomas posquirúrgicos descritos incluyen incompetencia velofaríngea, disfagia, aspiración, disfonía, alteración en la movilidad de la lengua y otros [1,5,6,12,13]. Todos estos síntomas se hallaban presentes en la paciente descrita.

La alteración del nervio glosofaríngeo, generalmente bilateral, puede dar lugar a una complicación extremadamente rara que consiste en una disfunción del barorreflejo [13]. En la literatura no existe mucha documentación sobre esta patología tan poco frecuente. En la serie de Robertson et al se recogían 11 pacientes con fallo del barorreflejo entre 500 casos estudiados por disfunciones autonómicas en un centro especializado de la Universidad de Denver [14]. De ellos, 4 (36,3%) presentaban un síndrome de paraganglioma familiar, todos ellos con tumores bilaterales, y la clínica se manifestó tras la segunda cirugía. Otras etiologías de la disfunción barorrefleja en esta serie fueron: sección del glosofaríngeo por neuralgia (un paciente), cirugía y radioterapia por carcinoma faríngeo (tres pacientes), destrucción bilateral del núcleo del tracto solitario (un paciente) y de causa desconocida (dos enfermos). También se han descrito algunos casos de disfunción barorrefleja tras cirugía del cuerpo carotídeo o endar-

Documento descargado de http://www.elsevier.es el 20/05/2013. Copia para uso personal, se prohíbe la transmisión de este documento por cualquier medio o formato.

terectomía carotídea [15-17]. La clínica más característica consiste en episodios alternantes de hipertensión e hipotensión lábil y severa, con frecuencia acompañada de cefalea, diaforesis, inestabilidad emocional, *flushing*, taquicardia y palpitaciones [10]. Todos estos síntomas estaban presentes en el caso descrito. Para establecer un diagnóstico preciso son útiles el control de la PA y de la frecuencia cardíaca a lo largo del día, así como en respuesta a estímulos cardiorrespiratorios y ortostatismo. En la descripción clínica de disfunción barorrefleja posquirúrgica de paraganglioma presentada por Ejaz y Meschia se evaluaba la PA y la frecuencia cardíaca con MAPA [17]. Esta exploración evidenciaba una marcada labilidad tensional que mejoraba con la clonidina parcialmente, al igual que en el caso descrito. También son útiles para el diagnóstico la determinación de catecolaminas en plasma y orina (basal y tras administrar clonidina). El diagnóstico diferencial debe establecerse con el feocromocitoma, crisis de pánico, hipertiroidismo, taquicardia paroxística e hipertensión arterial esencial [18].

Diversos trabajos apoyan la utilidad de la clonidina a dosis de 0,1-0,2 mg/día y del propranolol a dosis de 10-60 mg/día en el tratamiento de la disfunción barorrefleja [10,13,16-19]. Se debe evitar la ansiedad ya que puede condicionar una respuesta exagerada, pudiendo ser necesario el uso de ansiolíticos [18]. La evolución y el pronóstico son difíciles de predecir, describiéndose, en general, una estabilización del cuadro a lo largo del tiempo. En los pocos casos posquirúrgicos descritos se puede observar una mejoría espontánea a lo largo de meses o de años [13]. La paciente descrita ilustra la dificultad de tratar los paragangliomas, especialmente si son bilaterales, y en los cuales la cirugía puede ocasionar una morbilidad importante. La disfunción del barorreflejo debe ser considerada en el diagnóstico diferencial de la labilidad tensional extrema.

BIBLIOGRAFÍA

1. Mena J, Bowen JC, Hollier LH. Metachronous bilateral nonfunctional intercarotid paraganglioma (carotid body tumor) and functional retroperitoneal paraganglioma: report of a case and review of the literature. Surgery 1993; 114:107-11.
2. Gulya AJ. The glomus tumor and its biology. Laryngoscope 1993;103: 7-15.
3. Fruhwirth J, Koch G, Hauser H, Gutschi S, Beham A, Kainz J. Paragangliomas of the carotid bifurcation: oncological aspects of vascular surgery. Eur J Surg Oncol. 1996;22:88-92.
4. Fagius J, Wallin G, Sundlöf G, Nerhed C, Englesson S. Sympathetic outflow in man after anaesthesia of the glossopharyngeal and vagus nerves. Brain 1985;108:423-38.
5. Urquhart AC, Johnson JT, Myers EN, Schechter GL. Glomus vagale: paraganglioma of the vagus nerve. Laryngoscope 1994;104:440-5.
6. Arts HA, Fagan PA. Vagal body tumors. Otolaryngol Head Neck Surg 1991;105:78-85.
7. Van der Mey GL, Frijns JHM, Cornelisse CJ, Brons EN, Van Dulken H, Terpstra HL, et al. Does intervention improve the natural course of glomus tumors? a series of patients seen in a 32-year period. Ann Otol Rhinol Laryngol 1992;101:635-42.
8. Jackson CG, Harris PF, Glasscock ME, Fritsch M, Dimitrov E, Johnson GD, et al. Diagnosis and management of paragangliomas of the skull base. Am J Surg 1990;159:389-93.
9. Jackson CG. Diagnosis for treatment planning and treatment options. Laryngoscope 1993;103:17-22.
10. Netterville JL, Jackson CG, Miller FR, Wanamaker JR, Glasscock ME. Vagal paraganglioma: a review of 46 patients treated during a 20-year period. Arch Otolaryngol Head Neck Surg 1998;124(10):1133-40.
11. Schild SE, Foote RL, Buskirk SJ, Robinow JS, Bock FF, Cupps RE, et al. Results of radiotherapy for chemodectomas. Mayo Clin Proc 1992;67: 537-40.
12. Biller HF, Som P, Lawson W, Rosenfeld R. Glomus vagale tumors. Ann Otol Rhinol Laryngol 1989;98:21-6.
13. Netterville JL, Civantos FJ. Rehabilitation of cranial nerve deficits after neurotologic skull base surgery. Laryngoscope 1993;103:45-54.
14. Robertson D, Hollister AS, Biaggioni I, Netterville JL, Mosqueda-García R, Robertson RM. The diagnosis and treatment of baroreflex failure. N Engl J Med 1993;329:1449-55.
15. Ille O, Woimant F, Pruna A, Corabianu O, Idatte JM, Haguenau M. Hypertensive encephalopathy after bilateral carotid endarterectomy. Stroke. 1995;26:488-91
16. Robertson D, Beck C, Gary T, Picklo M. Classification of autonomic disorders. Int Angiol 1993;12:93-102.
17. Ejaz AA, Meschia JF. Thalamic hemorrhage following carotid endarterectomy-induced labile blood pressure: controlling the lability with clonidine-a case report. Angiology 1999;50:327-30.
18. Manger WM. Baroreflex failure-a diagnostic challenge. N Engl J Med 1993; 329:1494-5.
19. Stumpf JL, Mitrzyk B. Management of orthostatic hypotension. Am J Hosp Pharm. 1994;51:648-60.