Documento descargado de http://www.elsevier.es el 19/06/2013. Copia para uso personal, se prohíbe la transmisión de este documento por cualquier medio o formato.

CARTAS AL EDITOR

Localizador web
Artículo 51.718

Cardiotoxicidad por carboplatino

Sr. Editor: Es conocida la cardiotoxicidad de distintos agentes quimioterápicos utilizados en pacientes con cáncer. Entre ellos, la doxorrubicina, el 5-fluorouracilo y la ciclofosfamida son los que, con mayor frecuencia, asocian efectos indeseables desde el punto de vista cardiológico, cumpliéndose en muchos casos los principios de dependencia de la dosis y sinergia con otros agentes también cardiotóxicos.
El carboplatino, un quimioterápico de uso creciente, se ha asociado de forma excepcional a algún efecto secundario cardíaco, como insuficiencia cardíaca o arritmias supraventriculares[1]. Exponemos a continuación el caso clínico de una paciente que presentó isquemia miocárdica grave en relación con el tratamiento con carboplatino.

Mujer de 57 años, sin alergias conocidas ni hábitos tóxicos. Presentaba como antecedentes patológicos dislipemia en tratamiento dietético, sin otros factores de riesgo cardiovascular ni historia cardiológica. Un año antes, había sido diagnosticada de un carcinoma de ovario de células claras. Se practicó histerectomía total con salpingoovariectomía bilateral. En un control posterior se apreció recidiva pélvica, por lo que se practicó resección de un nódulo de 3 × 4 cm. Se indicaron tandas de quimioterapia adyuvante y se iniciaron infusiones periódicas de carboplatino. En la primera dosis presentó, a los 10 min de infusión de carboplatino, dolor centrotorácico opresivo, irradiado a las mandíbulas, con intensa vegetosis, hipotensión arterial y signos de insuficiencia cardíaca izquierda. En el electrocardiograma con dolor se observó descenso del segmento ST de 3 mm en los territorios inferior y anterior. El cuadro clínico cedió progresivamente al interrumpirse la infusión del fármaco y añadir nitroglicerina y diuréticos por vía intravenosa. Los marcadores de necrosis miocárdica fueron negativos. Posteriormente se practicó una coronariografía, que mostró ausencia de lesiones coronarias, además de un ecocardiograma, que evidenció un ventrículo izquierdo no dilatado con función sistólica normal.

La aparición de isquemia miocárdica durante la administración de tratamiento quimioterápico es una asociación descrita con algunos agentes quimioterápicos, siendo la más conocida la relación con 5-fluorouracilo. Son menos frecuentes las asociaciones con cisplatino, alcaloides de la vinca (vincristina y vinblastina) o ciclofosfamida[2-5].
Los mecanismos causales descritos en los casos de isquemia miocárdica como expresión de cardiotoxicidad a un fármaco son: la inducción de vasospasmo coronario, isquemia difusa asociada a reacciones graves de hipersensibilidad al fármaco y trombosis vascular secundaria a daño endotelial por el fármaco[6,7].
En el caso descrito, la ausencia de lesiones en la coronariografía nos hace pensar que el mecanismo etiopatogénico más probable es uno de los dos primeros.
La cardiotoxicidad por carboplatino es una situación de aparición infrecuente. Excepcionalmente se han descrito cuadros de insuficiencia cardíaca o arritmias. Al realizar una revisión bibliográfica (MEDLINE, 1980-2003; *carboplatin, toxicity*) encontramos únicamente en una publicación japonesa la descripción de un caso de isquemia miocárdica inducida por este fármaco[8].
Ante reacciones de isquemia miocárdica en clara relación con el fármaco, se considera contraindicado el mantenimiento del mismo régimen quimioterápico. En los casos en que sea absolutamente necesaria la utilización de un determinado agente, deberá valorarse la relación riesgo-beneficio y, en su caso, usar conjuntamente tratamientos desensibilizadores o quimioprotectores[9]. Según lo descrito, creemos que el carboplatino debe considerarse uno de los agentes que pueden inducir isquemia miocárdica grave.

Miquel Gómez, Roger Villuendas, Lluís Serés y Vicente Valle

Servicio de Cardiología. Hospital Universitari Germans Trias i Pujol. Badalona. Barcelona. España.

1. Massin M, Dresse MF, Schmitz V, Hoyoux C, Chantraine JM, Lepage P. Acute arrhythmogenicity of first-dose chemotherapeutic agents in children. Med Pediatr Oncol 2002;39:93-8.
2. Calzas J, Lianes P, Cortés-Funes H. Corazón y neoplasias. Rev Esp Cardiol 1998;51:314.
3. Icli F, Karaoguz H, Dincol D, Demirkazik A, Gunel N, Karaoguz R, et al. Severe vascular toxicity associated with cisplatin-based chemotherapy. Cancer 1993;72:587.
4. Luján J, García de Burgos F, Jordán A. Angina en relación con 5-fluorouracilo. Rev Esp Cardiol 2002; 55:764.
5. Meinardi MT, Van Veldhuisen DJ, Gietema JA, Dolsma WV, Boomsma F, Van den Berg MP, et al. Prospective evaluation of early cardiac damage induced by epirubicin-containing adjuvant chemotherapy and locoregional radiotherapy in breast cancer patients. J Clin Oncol 2001;15:2746-53.
6. Patnaik A, MacKinnon J, Goss P. Phase I/II trial of cyclophosphamide, mitoxantrone, and escalated doses of carboplatin supported by peripheral-blood stem cells in women with metastatic breast cancer. J Clin Oncol 2000;18:2363-8.
7. Kook H, Kim KM, Choi SH, Choi BS, Kim HJ, Chung SY, et al. Life-threatening carboplatin hypersensitivity during conditioning for autologous PBSC transplantation: successful rechallenge after desensitization. Bone Marrow Transplant 1998;21:727-9.
8. Yano S, Shimada K. Vasospastic angina after chemotherapy with carboplatin and etoposide in a patient with lung cancer. Jpn Circ J 1996;60:185-8.
9. Inbar M, Merimsky O, Chaitchik S. Carboplatin-related idiosyncrasy. Anticancer Drugs 1995;6:775-6.

Localizador web
Artículo 51.938

Carcinoma basocelular en usuarias de salones de bronceado: riesgos del uso de lámparas de ultravioleta

Sr. Editor: El cáncer de piel es el más frecuente de los cánceres que afectan al ser humano y la causa de casi la mitad de todos ellos[1]. La comunidad científica ha aceptado la relación entre la exposición a los ultravioleta y el cáncer de piel. Durante el siglo XX se consideró el bronceado como equivalente a salud, a belleza, a atractivo personal, y esto llevó a la proliferación de salones de bronceado que son usados de forma indiscriminada por la población y sin un control sanitario exigente hasta su reciente regulación legislativa en España. La industria de las lámparas de bronceado artificial crece de forma exponencial y éstas son empleadas incluso por menores[2].
La observación de sendos casos de carcinoma basocelular en dos mujeres jóvenes usuarias de salones de bronceado nos ha llevado a llamar la atención sobre los riesgos del uso indiscriminado de lámparas de ultravioleta.
Una de las mujeres, de 28 años, tenía fototipo II y un carcinoma basocelular nodular de 1 cm de diámetro, de localización infrascapular, y había recibido rayos ultravioleta en los 8 meses previos. La segunda mujer, de 23 años, tenía fototipo III y un carcinoma basocelular superficial pectoral derecho, y llevaba 6 meses recibiendo una o dos sesiones semanales de rayos ultravioleta.
¿Por qué los rayos ultravioleta pueden resultar gravemente peligrosos si hasta ahora parecían inocuos? En primer lugar, las dosis de rayos ultravioleta A son acumulativas y contribuyen entre un 10 y un 20% del efecto carcinógeno de la radiación solar, y su acción inmunodepresora se une a la de los rayos ultravioleta B, de un mayor efecto fotocarcinógeno[3]. En segundo lugar, cuando las lámparas emisoras están gastadas, sufren un proceso de contaminación que lleva a una menor emisión de UVA junto a una emisión de ultravioletas B más intensa. Las lámparas de rayos ultravioleta más usadas en EE.UU. emiten un 5% de ultravioleta B y un 95% de ultravioleta A incluso sin estar gastadas[4]. Se ha puesto de manifiesto que la exposición a lámparas de rayos ultravioleta produce, a las dos semanas, la expresión de dímeros de ciclobutano de pirimidina de ADN y la aparición de expresión de proteína p53 en los queratinocitos, alteraciones moleculares similares a las provocadas por la exposición a los rayos solares. Estos cambios moleculares son esenciales para el desarrollo del cáncer cutáneo[4].
Ya se conocía el riesgo de desarrollar melanoma maligno en usuarios de salones de bronceado[5], y un estudio actual de casos y controles ha demostrado la asociación entre la exposición recreacional a rayos ultravioleta y la aparición de carcinomas basocelulares y epidermoides[6]. Aunque los estudiantes universitarios, que son uno de los principales colectivos consumidores de bronceado artificial, conocen el riesgo que entraña[7], siguen utilizándolo de forma masiva. Además, hay evidencias que indican que la industria del bronceado artificial, a través de campañas de promoción agresivas, promueven el uso más frecuente de las sesiones, con lo que aumenta la sobreexposición a los rayos ultravioleta[8]. Ante la constatación de que las fuentes artificiales de radiación ultravioleta no son seguras y no existe el bronceado sin riesgo, es básico prevenir. Hay que intentar invertir la moda de que estar moreno es signo de salud y belleza, como se está haciendo en Australia, y ésa será la única forma de prevenir el aumento de cáncer de piel en personas cada vez más jóvenes. Tomar sol y exponerse a fuentes artificiales de radiaciones ultravioleta es una práctica poco saludable.

Jesús Tercedor Sánchez[a], Mario Linares Barrios[b] y Begoña López Hernández[c]

[a]Sección de Dermatología. Hospital Virgen de las Nieves. Granada.
[b]Consulta de Dermatología. Instituto Social de La Marina. Cádiz. España.
[c]Coordinadora de Epidemiología. Distrito Sanitario Granada. España.

1. American Cancer Society. Cancer facts and figures. 2000. Atlanta: American Cancer Society, 2000.
2. Demierre MF. Time for the national legislation of indoor tanning to protect minors. Arch Dermatol 2003;139:520-4.
3. Edström DW, Porwit A, Ros AM. Effects on human skin of repetitive UVAI irradiation and visible light. Photodermatol Photoimmunol Photomed 2001; 17:66-70.

Documento descargado de http://www.elsevier.es el 19/06/2013. Copia para uso personal, se prohíbe la transmisión de este documento por cualquier medio o formato.

4. Whitmore SE, Morison WL, Potten CS, Chadwick C. Tanning salon exposure and molecular alterations. J Am Acad Dermatol 2001;44:775-80.
5. Swerdlow AJ, Weinstock MA. Do tanning lamps cause melanoma? An epidemiologic assessment. J Am Acad Dermatol 1998;38:89-98.
6. Karagas MR, Stannard VA, Mott LA, Slattery MJ, Spencer SK, Weinstock MA. Use of tanning devices and risk of basal cell and squamous cell skin cancer. J Natl Cancer Inst 2002;94:224-6.
7. Knight JM, Kirincich AN, Farmer ER, Hood AF. Awareness of risk of tanning lamps does not influence behavior among college students. Arch Dermatol 2002;138:1311-5.
8. Kwon HT, Mayer JA, Walker KK, Yu H, Lewis EC, Belch GE. Promotion of frequent tanning sessions by indoor tanning facilities: Two studies. J Am Acad Dermatol 2002;46:700-5.

Localizador web
Artículo 88.435

Meningitis aséptica y síndrome de Sweet

Sr. Editor: El síndrome de Sweet, descrito en 1964[1], es un cuadro inflamatorio de origen desconocido que se caracteriza por la aparición brusca de fiebre, leucocitosis, placas o nódulos eritematosos y dolorosos de predominio en las extremidades y parte superior del tronco, y sobre todo, infiltración dérmica por neutrófilos maduros sin vasculitis primaria[2]. La respuesta a los esteroides suele ser excelente[3] y, aunque la mayoría de los casos son de causa desconocida, un porcentaje importante de casos se asocian a neoplasias subyacentes (sobre todo hematológicas), enfermedades autoinmunes o hipersensibilidad a fármacos, y existe cierta tendencia a la recurrencia de las lesiones[2,3]. A pesar de que pueden producirse manifestaciones extracutáneas, la presencia de sintomatología neurológica es rara. Presentamos el caso de un paciente con meningitis aguda asociada a lesiones cutáneas compatibles con síndrome de Sweet.

Varón de 45 años, con diabetes tipo 2, que presentó un cuadro de 10 días de evolución de astenia progresiva y fiebre de hasta 40 ºC, asociándose malestar general y cefalea holocraneal en los últimos 4 días. En las últimas 24 h aparecieron unas lesiones cutáneas en las extremidades y el tronco escasamente pruriginosas. Asimismo desarrolló signos inflamatorios en la rodilla derecha y prurito ocular bilateral. En la anamnesis no existían antecedentes de viajes ni consumo de productos lácteos. Presentaba fiebre de 39 ºC, presión arterial normal, se encontraba somnoliento, bradipsíquico y algo desorientado, con conjuntivas hiperémicas en ambos ojos y múltiples hemorragias retinianas sin exudados en el fondo de ojo. No existían adenopatías palpables y llamaba la atención la existencia de unas lesiones cutáneas nodulares eritematosas más marcadas en el tercio distal de ambas piernas, algunas con vesícula mínima y otras con pústula. No existía focalidad neurológica, aunque sí rigidez de nuca. La rodilla derecha mostraba dolor a la flexión forzada, con signos inflamatorios y pequeño derrame articular. Presentaba una analítica con 10.100 leucocitos/µl, neutrofilia y hemoglobina de 12,4 g/dl. La velocidad de sedimentación era de 102 mm, y la bioquímica mostraba GOT de 62 UI/l, GPT de 151 UI/l, GGT de 260 UI/l y lactadodeshidrogenasa de 635 UI/l, con el resto de los parámetros dentro del rango normal. La tomografía computarizada craneal era normal, y la punción lumbar mostraba un líquido claro con 50 leucoci-tos/µl (80% polimorfonucleares), glucosa de 70 mg/dl y proteínas de 64 mg/dl. En el electroencefalograma se apreció un enlentecimiento difuso moderado de la actividad eléctrica cerebral, sin asimetrías ni descargas periódicas. Se instauró tratamiento con ceftriaxona, doxiciclina y ampicilina intravenosa, que se retiró a los pocos días tras resultar negativos los cultivos en sangre y líquido cefalorraquídeo, sin que el paciente hubiera mostrado clara mejoría. Asimismo se mantuvo tratamiento con aciclovir durante una semana. La biopsia de una de las lesiones cutáneas mostró una dermatosis neutrofílica, con celularidad reactiva perivascular, con estudio de inmunofluorescencia directa negativo para virus herpes. Se añadió tratamiento con metilprednisolona (1 mg/kg/día) ante la sospecha de síndrome de Sweet al tercer día de su ingreso, el paciente quedó afebril y remitieron las lesiones cutáneas en las siguientes 48 h. Los cultivos para virus neurotropos en sangre y líquido cefalorraquídeo fueron negativos, y la artrocentesis realizada mostró un líquido sinovial de características inflamatorias, con cultivos también negativos. Veinte días después de haber iniciado el tratamiento corticoide, se realizó una resonancia magnética craneal con resultado normal, y las serologías para los virus de la inmunodeficiencia humana, de la hepatitis B y C, toxoplasma, lúes, *Brucella*, citomegalovirus, *Rickettsia, Borrellia* y *Leptospira* fueron negativas. La tomografía computarizada toracoabdominopélvica fue normal, y los anticuerpos antinucleares, factor reumatoideo y las fracciones séricas del complemento (C3 y C4) resultaron normales. A pesar de quedar pronto afebril y desaparecer las lesiones cutáneas, la cefalea presentó una lenta y tórpida mejoría con los esteroides hasta su desaparición, manteniéndose durante 6 semanas el tratamiento.

Las manifestaciones neurológicas son excepcionales en el síndrome de Sweet, y aunque se han descrito casos de meningitis aséptica[4-6], meningitis con hemiparesia[7], síntomas neuropsiquiátricos con desorientación, mioclonías y depresión[8], en la bibliografía sólo hay dos casos descritos de meningoencefalitis aguda asociada a la también llamada dermatosis neutrofílica aguda febril[9,10]. De los dos casos mencionados, uno se asoció a enfermedad de Behçet, dando lugar a una entidad denominada «neuro-Sweet»[9], y los dos presentaban lesiones subcorticales en la resonancia magnética craneal realizada.

En nuestro caso, la ausencia de lesiones en la resonancia magnética craneal pudiera atribuirse a una sensibilidad insuficiente de esta técnica y a la acción de los esteroides durante varios días hasta la realización del estudio de imagen. La posibilidad de aparición de otra enfermedad inflamatoria subyacente en el futuro (p. ej., la enfermedad de Behçet) permanece abierta, siendo necesario un seguimiento estrecho del paciente en los próximos años que confirme la existencia de un síndrome de Sweet idiopático.

Es de suponer que el mismo mecanismo inflamatorio que se desarrolla en la piel es el causante de la clínica neurológica, aunque continúa siendo una incógnita la causa última por la que se desencadena todo este proceso inflamatorio en el sistema nervioso central, y el motivo por el cual en unos casos se produce y en otros no.

Juan Carlos Ramos Ramos,
José Sanz Moreno,
Encarna Oliveira Ramírez
y Mercedes García Rodríguez

Servicio de Medicina Interna.
Hospital Universitario Príncipe de Asturias.
Universidad de Alcalá. Alcalá de Henares. Madrid. España.

1. Sweet RD. An acute febrile neutrophilic dermatosis. Br J Dermatol 1964;76:349-56.
2. Ginarte M, García Doval I, Toribio J. Síndrome de Sweet: estudio de 16 casos. Med Clín (Barc) 1997;109:588-91.
3. Cohen PR, Kurzrock R. Sweet's syndrome: a review of current treatment options. Am J Clin Dermatol 2002;3:117-31.
4. Furukawa F, Toriyama R, Kawanishi T. Neutrophils in cerebrospinal fluid of a patient with acute febrile neutrophilic dermatosis (Sweet's syndrome). Int J Dermatol 1992;31:610-71.
5. Dunn TR, Saperstein HW, Biederman A, Kaplan RP. Sweet syndrome in a neonate with aseptic meningitis. Pediatr Dermatol 1992;9:288-92.
6. Martínez E, Fernández A, Mayo J, Manrique P, Collazos J. Sweet's syndrome associated with cerebrospinal fluid neutrophilic pleocytosis. Int J Dermatol 1995;34:73-4.
7. Druschky A, Von den Driesch P, Anders M, Claus D, Neundorfer B. Sweet's syndrome (acute febrile neutrophilic dermatosis) affecting the central nervous system. J Neurol 1996;243:556-7.
8. Chiba S. Sweet's syndrome with neurologic signs and psychiatric symptoms. Arch Neurol 1983; 40:829.
9. Hisanaga K, Hosokawa M, Sato N, Mochizuki H, Itoyama Y, Iwasaki Y. «Neuro-sweet disease»: benign recurrent encephalitis with neutrophilic dermatosis. Arch Neurol 1999;56:1010-3.
10. Noda K, Okuma Y, Fukae J, Fujishima K, Goto K, Sadamasa H, et al. Sweet's syndrome associated with encephalitis. J Neurol Sci 2001; 188:95-7.

Localizador web
Artículo 89.718

Diagnóstico y tratamiento farmacológico del trastorno por déficit de atención e hiperactividad

Sr. Editor: Hemos leído con interés el artículo de Soutullo[1] publicado en su Revista. Esta revisión desarrolla una visión de conjunto de un trastorno de alta prevalencia (6-10%)[2] y trascendentales consecuencias para el desarrollo intelectual y afectivo del niño que lo padece. No obstante, al hilo de tan interesante artículo nos gustaría añadir algunos comentarios. El trastorno por déficit de atención e hiperactividad (TDAH) es un síndrome que despierta gran controversia, ya que es en sí una forma extrema de determinado tipo de comportamiento conflictivo, y es necesaria además su diferenciación de conductas desafiantes, problemas académicos y afecciones más específicamente psiquiátricas como la psicosis y las alteraciones del humor. Por otra parte, artículos recientemente publicados llaman la atención sobre la presencia frecuente de trastornos del sueño (trastornos respiratorios del sueño [TRS], movimientos periódicos de piernas y síndrome de piernas inquietas) en estos pacientes. Para hacernos una idea de lo que suponen los TRS en la infancia, hay que decir que se estima que el síndrome de apnea del sueño afecta a un 1-3%[3] de los niños en edad escolar. Además, la prevalencia del síndrome de resistencia aumentada de la vía aérea, aunque todavía desconocida, se supone alta. Por último, un 7-12%[4] de los niños roncan de forma habitual, por lo que tienen particularmente elevado el riesgo de sufrir TRS. Varios estudios han observado asociaciones estadísticamente significativas entre la presencia habitual de ronquidos e hipersomnolencia diurna y el TDAH[5,6]. Además, los resultados de algunas series clínicas de niños con TDAH tratados con cirugía por un TRS indican que el tratamiento quirúrgico mejora la inatención e hiperactividad[7].

En lo que respecta a los movimientos periódicos de las piernas durante el sueño y el síndrome de piernas inquietas, estas alteraciones parecen ser mucho más comunes en niños con TDAH que entre los grupos control[6,8].

Documento descargado de http://www.elsevier.es el 19/06/2013. Copia para uso personal, se prohíbe la transmisión de este documento por cualquier medio o formato.

Como resultado de esta asociación, el tratamiento del síndrome de piernas inquietas podría tratar de forma efectiva hasta a un 12% de todos los niños hiperactivos[8]. Para complicar más el panorama, en los niños con alteraciones respiratorias del sueño e hiperactividad, este último síntoma parece estar más asociado con el índice de movimientos periódicos de las piernas durante el sueño que con parámetros polisomnográficos respiratorios (índice de apnea-hipopnea, saturación arterial mínima de oxígeno o presión esofágica más negativa)[6].

Un alto porcentaje de niños presenta enfermedad por reflujo gastroesofágico, problema que se manifiesta frecuentemente durante el descanso nocturno en forma de despertares asfícticos con sensación de atragantamiento, disnea sibilante y dolor retroesternal. Se ha descrito que los pacientes con enfermedad por reflujo gastroesofágico presentan en el estudio polisomnográfico un mayor número de despertares breves nocturnos *(arousals)* y una menor proporción de sueño profundo[9]. Estas alteraciones podrían estar en la génesis de alteraciones en el comportamiento infantil que podrían ser fácilmente solucionables con el tratamiento del reflujo gastroesofágico[10].

Creemos que la evaluación médica y la detección de los trastornos de sueño asociados son hoy imprescindibles en estos pacientes. Evitaríamos, de esta manera, tratar a determinados grupos de pacientes de forma prolongada con fármacos estimulantes como el metilfenidato, no exento de efectos secundarios indeseables.

Luís Domínguez-Ortega[a]
y Gregorio Pérez-Peñate[b]

[a]Servicio de Medicina Interna. Hospital 12 de Octubre. UMF y Unidad de Sueño. Clínica Ruber. Unidad de Sueño. Clínica Ludor. Madrid. España.
[b]Servicio de Neumología. Hospital Universitario de Gran Canaria Dr. Negrín. Las Palmas de Gran Canaria. España. Clínica Ludor. Madrid. España.

1. Soutullo C. Diagnóstico y tratamiento farmacológico del trastorno por déficit de atención e hiperactividad. Med Clin (Barc) 2003;120:222-6.
2. American Academy of Pediatrics, Committee on Quality improvement and Sub-committee on ADHD. Clinical practice guideline: diagnosis and evaluation of the child with ADHD. Pediatrics 2000;105:1158-70.
3. Ali N, Pitson D, Stradling J. Snoring, sleep disturbance, and behaviour in 4-5 year olds. Arch Dis Child 1993;68:360-6.
4. American Thoracic Society. Medical Section of the American Lung Association. Standards and indications for cardiopulmonary sleep studies in children. Am J Resp Crit Care Med 1996;153: 866-78.
5. Chervin RD, Archbold KH, Dillon JE, Panahi P, Pituch KJ, Dahl RE, et al. Inattention, hyperactivity and symptoms of sleep-disordered breathing. Pediatrics 2002;109:449-56.
6. Chervin RD, Archbold KH. Hyperactivity and polisomnographic findings in children evaluated for sleep-disordered breathing. Sleep 2001;24: 313-20.
7. Ali N, Pitson D, Stradlings J. Sleep disorder breathing: effects of adenotonsillectomy on behaviour and psychological functioning. Eur J Pediatr 1996;155:56-62.
8. Chervin RD, Archbold KH, Dillon JE, Pituch KJ, Panahi P, Dahl RE, et al. Associations between symptoms of inattention, hyperactivity, restless legs, and periodic leg movements. Sleep 2002; 25:213-8.
9. Cohen J, Arain A, Harris P, Byrne DW, Holzman MD, Sharp KW, et al. Surgical trial investigating nocturnal gastroesophageal reflux and sleep. Surg Endosc 2003;17:394-400.
10. Carr M, Brodsky L. Severe non obstructive sleep disturbance as an initial presentation of gastroesophageal reflux disease. Int Pediatr Otorhinolaryngol 1999;51:115-20.

Localizador web
Artículo 92.153

Sr. Editor: Agradecemos los comentarios de Domínguez-Ortega y Pérez-Peñate sobre el diagnóstico diferencial del trastorno por déficit de atención e hiperactividad (TDAH) con los trastornos respiratorios de sueño (TRS).

Ante un niño con posible TDAH debe considerarse un diagnóstico diferencial evolutivo, médico, neurológico, psiquiátrico y social, que no hemos detallado en nuestra revisión[1]. Evolutivamente el TDAH debe distinguirse de una actividad alta e inatención normal para la edad. Desde el punto de vista médico, debe diferenciarse de problemas de visión o de audición, epilepsia (especialmente ausencias), secuelas de traumatismo craneoencefálico, problemas médicos agudos (infecciones) o crónicos (anemia, hipotiroidismo), desnutrición o sueño insuficiente debido a un trastorno del sueño o a un problema en el ambiente. Pacientes con el síndrome de Tourette pueden distraerse por la urgencia premonitoria anterior al tic o por intentar inhibir los tics. Algunos fármacos como el fenobarbital, la carbamazepina y posiblemente la teofilina, y drogas como el alcohol o el cannabis reducen la atención. Debe descartarse un retraso mental, cociente intelectual bajo y trastornos del aprendizaje (verbal, no verbal, de la lectura, matemáticas o escritura). Debe hacerse un diagnóstico diferencial psiquiátrico con trastornos de ansiedad, del humor, generalizados del desarrollo (espectro autista) y negativista desafiante sin TDAH. Desde el punto de vista social, las secuelas de abuso o abandono del niño, una estimulación insuficiente o una estimulación excesiva y exigencias o expectativas de padres y profesores no adecuadas para el nivel de desarrollo del niño pueden interferir con la atención[2,3].

Como bien señalan Domínguez-Ortega y Pérez-Peñate, los TRS deben descartarse en niños con posible TDAH. Hay una creciente bibliografía al respecto que indica que, aunque tienen una frecuencia comparable en niños con TDAH y en controles sanos, los TRS pueden producir síntomas leves similares al TDAH que pueden confundir y retrasar el diagnóstico[4]. Otros estudios indican que los niños con TRS tenían como síntomas asociados inatención, hiperactividad y somnolencia diurna[5]. Este grupo incluso publicó en 1997 que el 33% de los 70 niños con un diagnóstico de TDAH eran roncadores frecuentes (comparado con el 11% de los niños con otros trastornos psiquiátricos y el 9% de los niños sanos; $p = 0{,}01$), y que posiblemente el 25% de todos los niños con TDAH podrían curarse si se tratase su TRS[6]. Sin embargo, hasta ahora este abordaje no se ha incorporado a las guías de evaluación y tratamiento del TDAH[2,3]. Otro estudio encontró dificultades del sueño similares en tres grupos de niños con TDAH, con trastornos del aprendizaje o con ambos problemas, y más frecuentes que en niños controles, y recomendaba descartar problemas del sueño en niños con posible TDAH o trastorno del aprendizaje[7]. Además del diagnóstico diferencial, es importante considerar la comorbilidad. Hay datos que indican que los niños con TDAH tienen más «problemas del sueño» que los niños controles[8], más dificultades para conciliar el sueño, mayor frecuencia de sonambulismo (refieren mayor cansancio matutino), mayor resistencia a irse a dormir, y por ello disfrutan de menos horas de sueño total. Los problemas al acostarse son más función de la comorbilidad del TDAH con trastornos negativista desafiante y de ansiedad que del TDAH en sí. Estudios polisomnográficos no han encontrado alteraciones en la naturaleza del sueño en niños con TDAH[8]. Respecto al síndrome de piernas inquietas, como bien indican Domínguez-Ortega y Pérez-Peñate, es frecuente en niños y adolescentes, y debe diferenciarse de los llamados «dolores del crecimiento» y del TDAH. También hay estudios que indican que puede existir una comorbilidad con el TDAH[9] y que los niños con TDAH tienen un nivel de actividad elevado también durante la noche, comparados con controles[10].

En definitiva, estamos totalmente de acuerdo con Domínguez-Ortega y Pérez-Peñate en que, debido a que hay muchos problemas médicos y psiquiátricos con síntomas similares al TDAH, es necesario descartar otras causas y detectar posibles comorbilidades. Sin embargo, los estudios de prevalencia que hemos manejado han tenido en cuenta estos posibles diagnósticos diferenciales y no incluirían aquellos casos con síntomas de TDAH «secundarios» a otros problemas[2,3]. Por otro lado, es importante recordar que no hay hasta la fecha marcadores psicológicos y biológicos ni pruebas patognomónicas para el TDAH, y su diagnóstico es esencialmente clínico. A pesar de la importancia de los TRS en el diagnóstico diferencial del TDAH, las recomendaciones actuales no requieren un estudio polisomnográfico sistemático en todos los niños con posible TDAH, y sólo debería solicitarse si existe una sospecha clínica de TRS[2,3].

César Soutullo Esperón

Departamento de Psiquiatría y Psicología Médica. Clínica Universitaria. Facultad de Medicina. Universidad de Navarra. Pamplona. España.

1. Soutullo Esperón C. Diagnóstico y tratamiento del trastorno por déficit de atención e hiperactividad. Med Clin (Barc) 2003;120:222-6.
2. American Academy of Child and Adolescent Psychiatry. Practice parameters for the assessment and treatment of children, adolescents, and adults with attention-deficit/hyperactivity disorder. AACAP Offcial Action. J Am Acad Child Adolesc Psychiatry 1997;36:85S-121S.
3. Taylor E, Sergeant J, Doepfner M, Gunning B, Overmeyer S, Möbius H-J, et al. Clinical guidelines fro hyperkinetic disorder. Eur Child Adolesc Psychiatry 1998;7:180-200.
4. O'Brien LM, Holbrook CR, Mervis CB, Klaus CJ, Bruner JL, Raffield TJ, et al. Sleep and neurobehavioral characteristics of 5- to 7-year-old children with parentally reported symptoms of attention-deficit/hyperactivity disorder. Pediatrics 2003; 111:554-63.
5. Chervin RD, Archbold KH, Dillon JE, Panahi P, Pituch KJ, Dahl RE, et al. Inattention, hyperactivity, and symptoms of sleep-disordered breathing. Pediatrics 2002;109:449-56.
6. Chervin RD, Dillon JE, Bassetti C, Ganoczy DA, Pituch KJ. Symptoms of sleep disorders, inattention, and hyperactivity in children. Sleep 1997; 20:1185-92
7. Marcotte AC, Thacher PV, Butters M, Bortz J, Acebo C, Carkadon MA. Parental report of sleep problems in children with attentional and learning disorders. J Dev Behav Pediatr 1998;19: 178-86.
8. Barkley RA. Attention-deficit hyperactivity disorder. A handbook for diagnosis and treatment. 2nd ed. Chapter 3: Associated Problems. New York: The Guilford Press, 1998; p. 124.
9. Picchietti DL, England SJ, Walters AS, Willis K, Verrico T. Periodic limb movement disorder and restless legs syndrome in children with attention-deficit hyperactivity disorder. J Child Neurol 1998;13:588-94.
10. Konofal E, Lecendreux M, Bouverd MP, Mouren-Simeoni MC. High levels of nocturnal activity in children with attention-deficit hyperactivity disorder: a video analysis. Psychiatry Clin Neurosci 2001;55:97-103.

Documento descargado de http://www.elsevier.es el 19/06/2013. Copia para uso personal, se prohíbe la transmisión de este documento por cualquier medio o formato.

Localizador web
Artículo 89.454

Interacción entre metadona y antirretrovirales (estavudina, indinavir, ritonavir, nevirapina)

Sr. Editor: Para el tratamiento de la adicción a opiáceos se utiliza la metadona, analgésico sintético, utilizado clínicamente como mezcla racémica de R- y S-metadona. Para la valoración de las dosis terapéuticas se ha recomendado la medición de las concentraciones plasmáticas. Se considera que la dosis es terapéutica con concentraciones superiores a 150 ng/ml. La concentración plasmática media óptima durante 24 h se sitúa en 400-600 ng/ml[1,2].

Presentamos el caso clínico de un paciente en tratamiento de mantenimiento con metadona que, tras la introducción de nuevas pautas de fármacos antirretrovirales, presentó un síndrome de abstinencia a opiáceos (SAO) y una disminución de las concentraciones plasmáticas de metadona respecto a las previas que requirió un aumento de la dosis. La determinación de R-metadona fue la que mejor se correlacionó con la sintomatología clínica.

Varón de 33 años con historia de consumo de heroína intravenosa desde los 16, que seguía tratamiento de mantenimiento con metadona desde hacía 6 años, con una dosis mantenida de 60 mg/día. Se había detectado coinfección por el virus de la hepatitis B y hepatitis crónica por el virus C e infección por el virus de la inmunodeficiencia humana en estado C3, con recuento de linfocitos CD4 de 150 y carga viral de 88.000 copias. Tras un cambio en el tratamiento antirretroviral a estavudina (Zerit®, 40 mg/12 h), indinavir (Crixivan®, 800 mg/12 h), ritonavir (Norvir®, 600 mg/12 h) y nevirapina (Viramune®, 200 mg/12 h), el paciente refirió, a partir del cuarto día del inicio de la medicación, escalofríos, sudación, bostezos, lagrimeo, rinorrea, dolor lumbar, diarrea, piloerección, midriasis, vómitos, agitación, ansiedad, frecuencia cardíaca de 68 lat/min y presión arterial de 140/80 mmHg, a pesar de tomar la dosis habitual de metadona.

La dosis no se modificó inicialmente debido a una decisión firme por parte del paciente de no incrementarla. El día 13, el paciente presentó los mismos síntomas de abstinencia y accedió a incrementar la dosis a 60 mg por la mañana y 15 mg por la noche. A las 3 semanas seguía con los mismos síntomas de abstinencia y la dosis de metadona se mantuvo puesto que el paciente seguía presentando resistencia al aumento. El día 23 acudió a consulta sin cita, llorando, con dificultades de autocontrol, irritable, con síntomas objetivos y subjetivos de abstinencia, insomnio y comportamiento agresivo y violento. Se aumentó progresivamente la dosis hasta lograr la remisión de los síntomas de abstinencia, que desaparecieron con una dosis de 150 mg/día. El tratamiento antirretroviral no se modificó durante el período de seguimiento.

Se realizó la valoración clínica del SAO con las escalas subjetiva y objetiva de abstinencia a opiáceos[3,4]. Se determinaron las concentraciones plasmáticas de R-metadona, S-metadona y sus respectivos metabolitos, 2-etiliden-1,5-dimetil-3,3-difenil 1-pirrolidina (EDDP, R-EDDP y S-EDDP), en sangre y en orina, con electroforesis capilar[5]. En la figura 1 se observa la evolución temporal de los valores plasmáticos de R-metadona, S-metadona y los metabolitos de la metadona, R-EDDP y S-EDDP. Se aprecia un rápido e importante descenso de las concentraciones de R-metadona (desde 186 [30] a 46 [9] ng/ml en el día 4), netamente superior a la de S-metadona (desde 110 [10] a 35 [6] ng/ml), junto con una disminución menor de los valores de los enantiómeros del metabolito principal de la metadona EDDP. A las 3 semanas se advierte un ligero aumento correspondiente al incremento de 15 mg en la dosis. Al cuarto mes (día 123) el valor de R-metadona que se obtuvo correspondía aproximadamente al inicial, siendo la dosis final de 150 mg/día, 2,5 veces superior a la inicial (60 mg/día), previa a la toma de los antirretrovirales.

Durante el período comprendido entre el cuarto día y las 3 semanas, las diferencias en las concentraciones de R-metadona respecto a la medida basal fueron estadísticamente significativas; entre la medida basal y la del cuarto mes los valores no presentaron diferencia significativa. Los valores plasmáticos de S-metadona los días 4, 13, 23 y 123 presentaron diferencias estadísticamente significativas respecto al basal, siendo superior la concentración del día 123. Al restablecerse los valores plasmáticos de R-metadona a los valores anteriores, el SAO remitió. En nuestro paciente, la disminución de las concentraciones plasmáticas de la forma activa, la R-metadona, se produjo probablemente como consecuencia de la suma de interacciones inductoras del ritonavir y la nevirapina[6-10]. Esta interacción afectó de forma diferente a R-metadona y a S-metadona, con un descenso más rápido de la forma R y un aumento mayor desde el día 4 al 123. Los valores plasmáticos se correlacionaron con la puntuación del SAO.

La determinación enantioselectiva permitió determinar R-metadona, el enantiómero que produce fundamentalmente el efecto farmacológico deseado. La monitorización de las concentraciones plasmáticas de R-metadona puede ser una herramienta útil para la adaptación de la dosis de metadona en estos pacientes y mejor indicador que la determinación de la mezcla racémica.

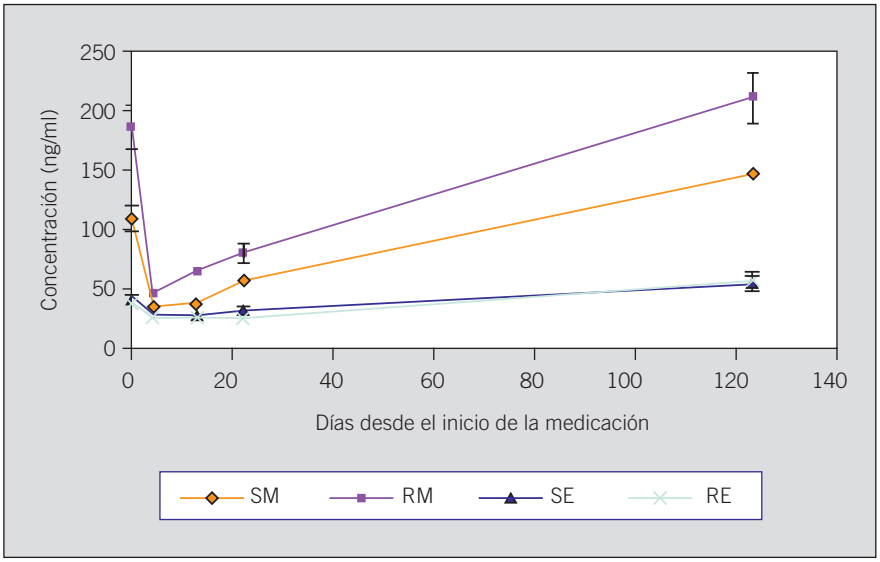

Fig. 1. Evolución temporal de las concentraciones plasmáticas de R-metadona (RM), S-metadona (SM), R-EDDP (RE) y S-EDDP (SE): basal (antes de la introducción de la medicación antirretroviral), a los 4 días, a las 2 y 3 semanas y a los 4 meses del inicio del tratamiento con antirretrovirales.

María de la Cruz Pellín[a], Javier Esteban[a], Carmen Gimeno[b] y Eva Mora[b]

[a]División de Toxicología. Universidad Miguel Hernández. Elche. Alicante.
[b]Unidad de Conductas Adictivas. Villajoyosa. Alicante. España.

1. Jaffe JH. Opioid-related disorders. En: Kaplan HI, Sadock BJ, editores. Comprensive texbook of psiquiatric. 6th ed. Baltimore: Williams and Wilkins, 1995.
2. Parrino MW. Manual de tratamiento con metadona. Barcelona: IGIA, 1997.
3. Handelsman L, CocKrane KJ, Aronson MJ, Ness R, Rubinstein KJ, Kanof PD. Two new rating scales for opiate withdrawal. Am J Drug Alcohol Abuse 1987;13:293-308.
4. Hiltunen AJ, Lafolie P, Martel J, Ottosson EC, Borcus LO, Beck O, et al. Subjective and objective symptoms in relation to plasma methadone concentration in methadone patients. Psychopharmacol 1995;118:122-6.
5. Esteban J, Gimeno C, Barril J, Pellín MC, Vilanova E. Enantioselective determination of methadone and benzodiazepines by capillary electrophoresis. Toxicol Lett 2001;116:113.
6. Altice FL, Friedland GH, Cooney EL. Nevirapine induced opiate withdrawal among injection drug users with HIV infection receiving methadone. AIDS 1999;13:957-62.
7. Bachiller P, Marcos A, De Hoyos M, Navarro C. Síndrome de abstinencia a metadona inducido por nevirapina. Med Clin (Barc) 2000; 114:399.
8. Pérez JC, Jornet S, Bonnet A. Interacciones farmacocinéticas entre metadona y antirretrovirales en pacientes infectados por el virus de la inmunodeficiencia humana. Med Clin (Barc) 2002; 119:224-9.
9. Hsu A, Granneman R, Bertz RJ. Ritonavir. Clinical pharmacokinetics and interactions with other anti-HIV agents. Clin Pharmacokinet 1998;35: 275-91.
10. Eap CB, Buclin T, Baumann P. Interindividual variability of the clinical pharmacokinetics of methadone. Implications for the treatment of opioid dependence. Clin Pharmacokinet 2002; 41:1153-93.

El estudio fue financiado con una ayuda de la Conselleria de Sanitat de la Generalitat Valenciana.