Documento descargado de http://www.elsevier.es el 23/05/2013. Copia para uso personal, se prohíbe la transmisión de este documento por cualquier medio o formato.

Anemia intensa en la primera infancia

O.M. Escobosa Sánchez[a], Y. Chica Fuentes[a], M. Arana Agüera[a], P. Ruiz Sánchez[b] y A. Jurado Ortiz[a]

Servicios de [a]Pediatría y [b]Hematología. Hospital Materno-Infantil Carlos Haya. Málaga. España.

CASO CLÍNICO

Niño de 1 año y 10 meses de edad, previamente sano, que acude al servicio de urgencias por aparición progresiva en un período de 2-3 semanas de astenia, anorexia, pérdida de 1 kg de peso aproximadamente, palidez, irritabilidad y cambio del carácter. Simultáneamente, ha presentado aumento en el número de deposiciones, de consistencia pastosa, amarillentas, malolientes y sin productos patológicos.

Antecedentes personales: Período neonatal sin incidencias; lactancia materna durante 4 meses e introducción de la alimentación complementaria de forma correcta. Destaca la ingesta abundante de productos lácteos. No tomaba medicación ni había estado en contacto con productos tóxicos. Sin enfermedades previas.

Antecedentes familiares: Sin interés clínico.

Exploración física: Buen estado general, buena hidratación, no hábito malnutritivo ni malabsortivo. Afebril. Peso de 11,8 kg (percentil 40) y talla de 90 cm (percentil 45). Tenía palidez intensa de piel y mucosas, sin otras lesiones cutáneas destacables. Taquicardia sinusal de 140 lat./min sin soplos, sin polipnea ni distrés respiratorio. No hepatoesplenomegalia, no adenopatías. Resto de la exploración dentro de límites normales.

Pruebas complementarias: El hemograma inicial evidenció intensa anemia con hemoglobina de 7,1 g/dl, hematocrito de 22,6%, con VCM de 79,6 fl y HCM de 25,0 pg. Las series leucocitaria y plaquetaria eran normales. El sedimento urinario no presentaba productos de degradación de hemoglobina ni hematuria microscópica. Sideremia: 111 μg/dl; ferritina: 78 ng/ml; transferrina: 216 mg/dl. La bilirrubina total y la haptoglobina eran normales, con LDH plasmática de 218 U/l. Perfil hepático y renal sin alteraciones.

Los reticulocitos en los primeros días se mantenían persistentemente descendidos (0,1%).

Ante la continuidad de la anemia arregenerativa, y descartándose cualquier tipo de anemia de causa periférica, se decidió realizar biopsia y aspirado de médula ósea.

PREGUNTA

¿Cuál es su diagnóstico?

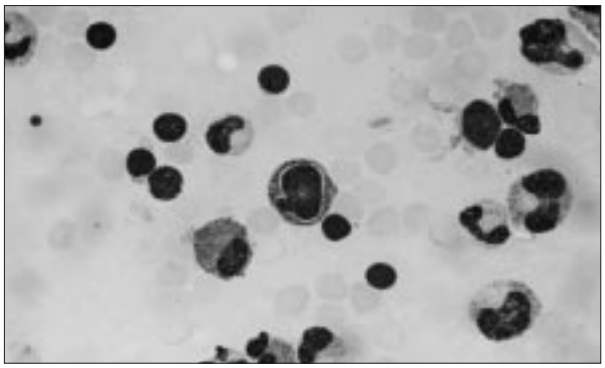

Figura 1. *Imagen de médula ósea.*

TABLA 1. **Clasificación de las insuficiencias medulares: eritroblastopenias (APSR)**

Congénitas
Blackfan-Diamond
Síndrome de médula ósea-páncreas de Pearson
Adquiridas
Agudas
Anemias hemolíticas congénitas
Hemoglobinuria paroxística nocturna
Infecciones virales
Insuficiencia renal grave
Tóxicos
Malnutrición grave
Lupus eritematoso sistémico (LES), artritis idiopática juvenil (AIJ)
Eritroblastopenia transitoria de la infancia
Crónicas
Idiopáticas
Asociadas a neoplasias

Correspondencia: Dra. O. María Escobosa Sánchez.
Avda. Molière, 19, bloque 6, 6.º A. 29004 Málaga. España.
Correo electrónico: olgaescobosa@hotmail.com

Recibido en octubre de 2002.
Aceptado para su publicación en marzo de 2003.

Documento descargado de http://www.elsevier.es el 23/05/2013. Copia para uso personal, se prohíbe la transmisión de este documento por cualquier medio o formato.

Eritroblastopenia transitoria de la infancia

La médula ósea demostraba una serie eritroide muy disminuida con rasgos diseritropoyéticos (eritroblastos binucleados y trinucleados con puentes intercitoplasmáticos), aumento de depósitos de hierro sin sideroblastos ni siderocitos, y discreto aumento reactivo de megacariocitos. Series granulocítica y linfoide normales. No se evidenciaron células malignas (fig. 1).

Una anemia de origen central cuantitativa, con afectación exclusiva de la serie eritroide, nos sitúa ante las eritroblastopenias. Las aplasias puras de la serie roja (APSR) pueden ser congénitas o adquiridas, con una etiología variada (tabla 1).

La forma más frecuente de aplasia eritrocitaria hereditaria es la anemia de Blackfan-Diamond, generalmente en menores de 6 meses, caracterizada por la persistencia de eritropoyesis fetal con cifras elevadas de hemoglobina fetal y enzimas eritrocitarias y el antígeno "i" en la membrana de los hematíes. El síndrome de médula ósea-páncreas de Pearson se manifiesta en lactantes con anemia grave permanente, junto con múltiples alteraciones sistémicas.

La evolución espontánea de la anemia es lo que más ayuda a su diagnóstico, ya que únicamente recibió tratamiento con moduladores medulares (ácido fólico y complejo vitamínico B) y a partir de la tercera semana experimentó un ascenso lento y progresivo de las cifras de hemoglobina y de reticulocitos, hasta normalizarse, acompañado de un aumento de los eritroblastos en médula ósea y de la desaparición de los rasgos de diseritropoyesis. El paciente fue seguido durante un período superior a 18 meses, manteniéndose la normalidad hematológica. Esto descarta los procesos crónicos que producen eritroblastopenia, así como la anemia diseritropoyética congénita, que es un tipo de trastorno cualitativo medular que da lugar a formas anormales de los eritroblastos.

Los procesos agudos secundarios a hemólisis pueden ser descartados dada la normalidad de las cifras de bilirrubina y haptoglobina. Por medio de la anamnesis, la exploración física y las determinaciones analíticas sanguíneas se eliminan del diagnóstico diferencial procesos graves como la insuficiencia renal y la malnutrición.

Debe descartarse siempre el contacto con productos mielotóxicos (sulfonamidas, anfotericina B, isoniacida, cotrimoxazol, derivados del benceno, etc.), las infecciones virales (por medio de serología a parvovirus B19, el más frecuentemente relacionado, VEB, CMV, herpesvirus, VIH, VHB, VHC, rotavirus, entre otros), las enfermedades autoinmunes (AIJ, LES) y otras.

Nuestro paciente presentaba normalidad en todas las pruebas, y al descartarse cualquier otro tipo de patología que diera lugar a esta anemia, llegamos a la conclusión de que se trataba de una eritroblastopenia transitoria de la infancia, que es una aplasia pura de células rojas adquirida, autolimitada, poco frecuente, de desarrollo lento y benigna que aparece en niños previamente sanos[1].

Tiene una edad típica de presentación entre los 6 meses y los 3 años (mayor a los 2 años). La etiología es aún desconocida, aunque se postulan diferentes hipótesis que den lugar al bloqueo transitorio de la eritropoyesis (como infecciones virales: parvovirus B19, herpesvirus serotipo 6, factores inmunológicos o, incluso, predisposición genética)[2]. La anemia es normocítica, normocroma, con valores de reticulocitos muy descendidos. En el 25% de los casos se acompaña de una neutropenia leve y transitoria (algunos autores dan cifras más elevadas[3]), las plaquetas se mantienen normales. En la fase de recuperación (en torno a 1-2 meses después) se eleva de forma compensadora la cifra de reticulocitos, y la hemoglobina F, el Ag "i", el VCM y la enzima ADA, lo que puede confundirse con la anemia de Blackfan-Diamond[4].

En médula ósea es determinante la detención exclusiva de la maduración de la serie roja, con normalidad en el resto de series. No requiere tratamiento, dado su curso subagudo. Únicamente en casos graves será necesario el empleo de concentrados de hematíes filtrados (con filtro desleucocitador). No hay descritos casos de recidiva.

Es una enfermedad poco frecuente e infradiagnosticada, debido al curso subclínico y autolimitado que presenta y al desconocimiento de ella que existe en muchas ocasiones.

Bibliografía

1. Huang L, Miller R. Transient erythroblastopania of childhood. Med J 2001;2:1-6.
2. Skeppner G, Forestier E, Henter J-I, Wranne L. Transient red cell aplasia in siblings: A common environmental or a common hereditary factor? Acta Paediatr 1998;87:43-7.
3. Cherrick I, Karayalcin G, Lanzkowsky Ph. Transient erythroblastopenia of childhood. Prospective study of fifty patients. Am J Pediatr Hematol Oncol 1994;16:320-4.
4. Muñoz A. Síndromes de fracaso medular. En: Madero L, Muñoz A, editors. Hematología y oncología pediátricas. Madrid: Ergón, 1997; p. 92-3.