Documento descargado de http://www.elsevier.es el 19/06/2013. Copia para uso personal, se prohíbe la transmisión de este documento por cualquier medio o formato.

Morfea y pitiriasis rosada de Gibert: coexistencia de dos dermatosis en una misma paciente

G. Fernández Rodríguez[a] y A. Macías Corbacho[b]

[a]Médico Residente Medicina Familiar y Comunitaria. [b]Médico de Familia. Centro de Salud San Roque. Badajoz.

MORFEAS

Las morfeas constituyen una entidad dermatológica consistente en esclerosis cutáneas localizadas, no viscerales, benignas, sin localizaciones internas, de importancia casi exclusivamente cosmética o funcional, habitualmente resolutivas que deben distinguirse de las esclerosis generalizadas, para las que se reserva el término de *esclerodermia*, donde no sólo existe afectación cutánea, sino también de pequeñas arterias, arteriolas y tejido conjuntivo, llegando en algunas ocasiones a ser incluso mortal[1].

Son más frecuentes en mujeres con una relación 3/1, de preferencia entre 20 y 40 años. Se distinguen varios tipos:

1. Morfea en placas: bien circunscritas, ovaladas, a veces simétricas. En la morfea lardácea los tejidos están infiltrados, con aspecto céreo[2]; en la plana la piel es blanquecina, poco espesa e incluso atrófica. Las placas suelen presentar un borde lila de extensión periférica muy característico[1]. Pueden desaparecer sin secuelas o con ligera atrofia. Son alopécicas y en ellas está disminuida la sudoración y sensibilidad; en su superficie pueden brotar vesículas, ampollas, telangiectasias, y hasta pequeñas hemorragias.

2. Morfea en gotas: áreas redondeadas, pequeñas, escleroatróficas, de color blanco muy llamativo, con borde eritematoso. Suelen localizarse en superficie anterior del tórax, cuello y hombros. No dan síntomas subjetivos.

3. Morfea en bandas[3] o monomélica: bandas esclerosas, blancas y brillantes, que adoptan dispositivos zoniformes a lo largo de los miembros. Pueden limitar los movimientos. En cuero cabelludo recibe el nombre de morfea en sablazo[4]. Si afectan la mitad de la cara comprenden hasta la lengua y son uno de los motivos de hemiatrofia. En ocasiones se asocia a espina bífida, sacralización de la quinta vértebra lumbar, escoliosis, etc.

4. Morfea en focos múltiples[1]: invaden todo el tegumento; no presentan jamás síntomas viscerales y es necesario distinguirla de la enfermedad esclerodérmica.

Etiopatogenia[5]

Es desconocida. Probablemente hay influencias endocrinas (mayor frecuencia en la mujer y en la menopausia en forma de placas), metabólicas y del sistema neurovegetativo.

Diagnóstico diferencial

1. Vitíligo[2]: sólo hay despigmentación, sin esclerosis.

2. Léprides acrómicas[1]: presentan alteraciones de la sensibilidad.

3. Epitelioma basocelular esclerodermiforme: más infiltrado y duro.

4. Liquen escleroso y atrófico[1]: pápulas blancas, ligeramente sobreelevadas.

Pronóstico

El pronóstico vital es excelente. En ocasiones la forma monomélica puede ocasionar dificultades funcionales. Habitualmente curan con más o menos atrofia[2].

Tratamiento

Hay que tratar con infiltraciones con hialuronidasa[1] y mejor aún con corticoides (0,1-0,3 ml de solución de 5-10 mg de triamcinolona cada 3-4 semanas)[5]. Tratamiento quirúrgico de contracturas y retracciones.

PITIRIASIS ROSADA DE GIBERT

La pitiriasis rosada de Gibert[1] es una dermatosis eritematoescamosa, de curso agudo, evolución cíclica y espontáneamente resolutiva, que confiere inmunidad. Afecta a personas jóvenes[6], con claro predominio estacional: primavera y otoño. Probablemente de origen infeccioso (viriásico), aunque el agente responsable aún no se ha descubierto. Su incidencia es similar en ambos sexos.

Clínica

Comienza en la parte anterior del tórax o abdomen[7] con una placa eritematoescamosa, ovalada, generalmente úni-

Correspondencia:
G. Fernández Rodríguez.
C/ Ezequiel Moro Cárdenas, 2, 1º D.
6006 Badajoz.
Correo electrónico: gema-fr@terra.es

Documento descargado de http://www.elsevier.es el 19/06/2013. Copia para uso personal, se prohíbe la transmisión de este documento por cualquier medio o formato.

ca; ésta es la llamada placa inicial o medallón de Brocq[2], formada por tres capas concéntricas: halo eritematoso, zona intermedia escamosa con forma de fino collarete y centro amarillento. La placa aumenta hasta unos 3,5 cm de diámetro y permanece sin modificarse 1-2 semanas. Seguidamente brotan con rapidez, de modo sucesivo y descendente, multitud de elementos similares, más pequeños, que se diseminan por el tórax, abdomen y zona proximal de extremidades siguiendo las líneas de tensión[7]. Suele respetar antebrazos y piernas, cara y cuero cabelludo. Estos elementos persisten sin modificarse durante 6-8 semanas, luego desaparecen sin secuelas.

Salvo prurito, no suele presentar sintomatología sistémica acompañante; excepcionalmente malestar general, fiebre y microadenopatías[8].

Se desarrolla inmunidad permanente, aunque el 1%-2% recidiva a los pocos meses o al cabo de años.

Formas clínicas[1,2]

1. Miliar: falta el medallón y sólo hay elementos puntiformes.

2. Papulosa o urticada: con placas algo elevadas.

3. Maculosa: recuerda a eccemátides pitiriasiforme o psoriasiforme.

4. Liquenoide: más frecuente en África que en Europa.

5. Purpúrica: excepcional.

Diagnóstico

Se basa en su aspecto y evolución clínica típicas; la anatomía patológica nos lo confirma. Debemos distinguirlo de las eccemátides pitiriasiformes y psoriasiformes[9] que surgen en la cara y en el cuero cabelludo con evolución prolongada, con recidivas y sin los medallones típicos, de la psoriasis y liquen plano por su morfología y localizaciones típicas, deben excluirse erupciones medicamentosas mediante historia clínica detenida y valoración objetiva de la sintomatología y evolución.

Tratamiento

No es indispensable. Pueden utilizarse lociones y cremas de corticoides a concentraciones bajas[7]. Para el prurito, pequeñas dosis de antihistamínicos. Hay que tener en cuenta que es una dermatosis absolutamente benigna, pero con frecuente intolerancia a las medicaciones locales, por tanto, si se utilizan ha de ser con prudencia para no complicar el cuadro.

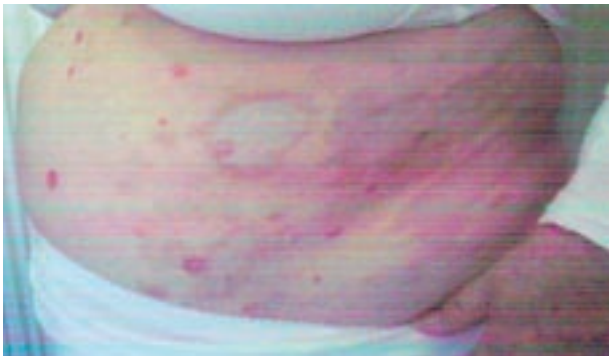

Figura 1. Flanco izquierdo de abdomen.

Figura 2. Extremidad proximal de miembro superior izquierdo y axila.

Figura 3. Flexura del codo izquierdo donde no aparecen elementos pitiriásicos.

Figura 4. Flanco derecho de abdomen.

En las fotografías expuestas se aprecia la coexistencia de estas dos dermatosis de aspecto macroscópico y evolución típicas que permiten su diagnóstico *de visu*, si bien es necesaria la anatomía patológica para llegar a un diagnóstico de certeza.

En esta paciente observamos ambas patologías en distintos estadios evolutivos, podemos ver el típico borde lila

Documento descargado de http://www.elsevier.es el 19/06/2013. Copia para uso personal, se prohíbe la transmisión de este documento por cualquier medio o formato.

de extensión periférica (fig. 1) así como placas más evolucionadas, con mayor esclerosis que confiere a la piel ese aspecto blanquecino (figs. 2 y 3).

En cuanto a la pitiriasis, en nuestro caso, ya no es posible distinguir el típico medallón de Brocq dada la evolución de la enfermedad, si bien observamos multitud de elementos similares con su halo eritematoso y centro amarillento, aunque en este caso no es posible distinguir la descamación (fig. 4).

BIBLIOGRAFÍA

1. Dulanto F. Dermatología Médico-Quirúrgica. Granada. 1981.
2. Atlas de Dermatología Lionel Fry. British Library Cataloguing in Publication Data 2001. 616.5.
3. López Molina M, Nogales F, García Pérez A. Scleroderma in bands. Actas Dermosifiliogr 1997;68(3-4):221-2.
4. Pastor Oliver JF, Calcedo Ascoz A, Paricio Talayeru JM. Localized scleroderma: lesion “en coup de sabre”. Review of the literature and report of a case. An Esp Pediatr 1998;49(5):499-502.
5. Gutiérrez MJ, Venta SJA, Jaimes HV, Reyes N. Un caso de morfea. Rev Mex Pediatr 1999;66(6):250-3.
6. Marron Gasca J, Navarro Lucia M, Grasa Jordan MP, Jiménez Serrano H, Murillo Sánchez P. Epidemiology of Gibert’s pityriasis rosea. Actas Dermosifiliogr 1979;70(3-4):219-22.
7. Castell Alcala MV, Borbujo Martínez J, Olmos Carrasco O, De Antonio García MP, Tiribio Dapena R, Casado Jiménez M, et al. Pink pityriasis in primary care. Review of 46 cases. Aten Primaria 1992;9(8): 413-6.
8. Dominguez Soto L, Vargas Ocampo F. Atypical pityriasis rosea. Int J Dermatol 1994;13(4):215-8.
9. Dominguez Soto L, Vargas Ocampo F. Atypical pityriasis rosea. It’s clinical and histopathological resemblance to parapsoriasis guttata. Int J Dermatol 1994;13(4):219-25.