Documento descargado de http://www.revespcardiol.org el 21/05/2013. Copia para uso personal, se prohíbe la transmisión de este documento por cualquier medio o formato.

Cierre de la fístula de Blalock-Taussig con dispositivo de Amplatzer tras la operación de Fontan

Sr. Editor:

El cateterismo cardíaco intervencionista es un método eficaz de tratamiento de diversas cardiopatías congénitas y sus secuelas postoperatorias, inmediatas o tardías. El dispositivo de Amplatzer se utiliza desde 1998 para el cierre percutáneo del conducto arterioso[1]. Presentamos el caso de un niño con fístula de Blalock-Taussig que no pudo ser ligada durante la operación de Fontan, que presentó una insuficiencia cardíaca grave en el postoperatorio que mejoró tras la oclusión percutánea de la fístula con un dispositivo ductal de Amplatzer.

Se trata de un niño de 7 años, diagnosticado de L-transposición de los grandes vasos con atresia pulmonar, comunicación interventricular y ventrículo derecho hipoplásico, al que se realizó una fístula de Blalock-Taussig modificada izquierda en el período neonatal y una intervención de Glenn bidireccional a los 2 años de edad. El cateterismo cardíaco realizado antes de completar la cirugía tipo Fontan mostró unas arterias pulmonares de buen calibre, con una presión arterial media de 14 mmHg y una fístula de Blalock-Taussig permeable. En la intervención se colocó un conducto extracardíaco entre la vena cava inferior y la arteria pulmonar derecha. Debido a la dificultad para su acceso, la fístula de Blalock-Taussig se dejó permeable. En el postoperatorio inmediato el niño presentó congestión venosa sistémica grave refractaria al tratamiento, por lo que se decidió realizar el cierre percutáneo de la fístula. Tres semanas después de la cirugía, el cateterismo mostró una presión arterial pulmonar media de 29 mmHg con un cortocircuito sistemicopulmonar a través de la fístula (Qp/Qs = 1,3/1), cuyo diámetro era de 3,6 mm (fig. 1A). Se intentó ocluir la fístula por acceso femoral, resultando prácticamente imposible avanzar el dispositivo a través de él debido a la angulación de la fístula respecto a la aorta descendente. Por ello, se optó por realizar una punción de la arteria axilar izquierda e introducir a través de ella un dispositivo ductal de Amplatzer de 4 × 6 mm (AGA Medical Corporation®) (fig. 1B). La angiografía de control tras la liberación del dispositivo mostró el cierre total de la fístula (fig. 1C), sin protrusión del extremo pulmonar en la arteria pulmonar izquierda. La presión pulmonar media tras el cierre disminuyó a 16 mmHg y el paciente fue dado de alta una semana después.

La presencia de fístulas sistemicopulmonares permeables en los pacientes operados con la técnica de Fontan tiene un efecto hemodinámico claramente negativo. Dado que, en ocasiones, su ligadura quirúrgica puede ser técnicamente difícil, pueden cerrarse en un segundo tiempo mediante cateterismo percutáneo. Para este procedimiento se han utilizado diversos dispositivos: *coils*, balones desprendibles, oclusores ductales de Rashkind[2] y dispositivos de oclusión vascular de Gianturco-Grifka[3]. En 1989, Perry et al[4] comunicaron la migración del 8% de los *coils* utilizados en el cierre de fístulas, porcentaje que ascendía al 21% cuando se trataba de fístulas de Blalock-Taussig. Por su parte, Burrows et al[2] encontraron que el 29% de los *coils* liberados migraban a la circulación pulmonar. Para evitar este hecho se han ensayado otras técnicas, como el uso de guías exteriorizadas[5] o la implantación de un *stent* en la arteria pulmonar[6].

En nuestro caso, dado el alto riesgo de embolia con el uso de *coils* y la situación tan inestable del paciente, se decidió utilizar el dispositivo ductal de Amplatzer. Previamente se estimó que su longitud, una vez liberado, no superaría la de la fístula ni protruiría en la arteria pulmonar o subclavia izquierda, como después se comprobó. Destacamos la importancia que tuvo el acceso axilar izquierdo para la realización del procedimiento, ya que la técnica hubiera sido prácticamente imposible por vía femoral y el niño hubiese precisado una nueva intervención quirúrgica de alto riesgo, dada su situación clínica.

Fernando Benito Bartolomé,
Fredy Prada Martínez
y Cristina Sánchez Fernández-Bernal

Servicio de Cardiología Pediátrica. Hospital Universitario La Paz. Madrid. España.
Correo electrónico: f·benito@gmx.net

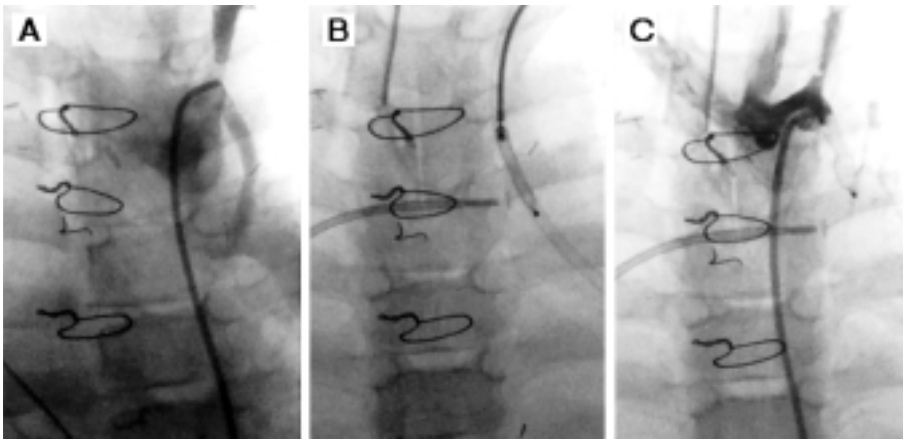

Fig. 1. Angiografías de la fístula de Blalock-Taussig antes (A) y después (C) de la implantación del dispositivo de Amplatzer, a la que se accedió a través de la arteria axilar izquierda (B).

Documento descargado de http://www.revespcardiol.org el 21/05/2013. Copia para uso personal, se prohíbe la transmisión de este documento por cualquier medio o formato.

BIBLIOGRAFÍA

1. Masura J, Walsh KP, Thanopoulous B, Chan C, Bass J, Goussous Y, et al. Catheter closure of moderate to large sized patent ductus arteriosus using the new Amplatzer duct occluder: immediate and short-term results. J Am Coll Cardiol 1998;31:878-82.
2. Burrows PE, Edwards TC, Benson LN. Transcatheter occlusion of Blalock-Taussig shunts: technical options. J Vasc Interv Radiol 1993;4:673-80.
3. Hoyer MH, Leon RA, Fricker FJ. Transcatheter closure of modified Blalock-Taussig shunt with Gianturco-Grifka Vascular Occlusion Device. Cathet Cardiovasc Intervent 1999;48:365-7.
4. Perry SB, Radtke W, Fellows KE, Keane JF, Lock JE. Coil embolization to occlude aortopulmonary collateral vessels and shunts in patients with congenital heart disease. J Am Coll Cardiol 1989; 13:100-8.
5. Limsuwan A, Sklansky MS, Kashani IA, Shaughnessy RD, Lucas VW, Rothman A. Wire-snare technique with distal flow control for coil occlusion of a modified Blalock-Taussig shunt. Cathet Cardiovasc Intervent 2000;49:51-4.
6. Moore JW, Ing FF, Drummond D, Berdjis F, Clapp SK, Grifka RG, et al. Transcatheter closure of surgical shunts in patients with congenital heart disease. Am J Cardiol 2000;85:636-40.