Documento descargado de http://www.elsevier.es el 20/06/2013. Copia para uso personal, se prohíbe la transmisión de este documento por cualquier medio o formato.

Síndrome displasia coriorretiniana, microcefalia y retraso mental con linfedema

Sr. Editor:

Ante un recién nacido con microcefalia grave y una morfología corporal normal, inicialmente se piensa que pueda tratarse de un cuadro neurológico congénito malformativo o por infección intrauterina, mucho más esta última si además se asocian alteraciones oculares. En 1966, McKusick et al[1] describen los primeros casos de un síndrome de probable carácter genético en que una microcefalia esencial y coriorretinopatía eran sus síntomas principales. Feingold y Bartoshesky[2] describirán años más tarde la triple agrupación sintomática microcefalia-linfedema-displasia coriorretiniana perfilando una nueva forma clínica probablemente relacionada genéticamente con la anterior. Creemos importante incidir en este síndrome, aportando el primer caso de la literatura española.

Se trata de un niño de 4 años, primero de 2 hijos de matrimonio no consanguíneo. Nacido tras un embarazo normal, con detección de microcefalia fetal en la semana 22, y parto eutócico en la semana 35 de gestación, con Apgar de 9 al minuto de vida. Su peso era 1.800 g (P_{3-10}) y su talla 45 cm (P_{25-50}), llamando la atención su perímetro cefálico de 25 cm (-4 DE). Presentaba microcefalia grave, con frente huidiza y desproporción craneofacial. Se le apreció microftalmía bilateral y linfedema de dorso de pies y, menor de plantas; en mano derecha, sus dedos índice y meñique cabalgaban ligeramente sobre el tercero y cuarto, y adducía el pulgar. No fijaba la mirada y realizaba movimientos erráticos con los ojos. En fondo de ojo se apreció hipoplasia papilar grave con lesión de coriorretinitis, dando salida a unos vasos finos, dispersión pigmentaria retiniana generalizada (en pequeñas acumulaciones más o menos poligonales) e imágenes retinianas nacaradas en sacabocados. La serología TORCH, así como la detección de citomegalovirus en orina fueron negativas. El resto de determinaciones analíticas y el cariotipo fueron normales. Por ecografía cerebral y TC craneal no se observaron alteraciones reseñables, salvo una importante microencefalia. El EEG fue normal. La radiología de esqueleto sólo mostró microcefalia y la ecografía abdominal fue normal. Con los PEV no se obtenían respuestas evocadas a la estimulación binocular; los potenciales auditivos eran normales. La RM craneal mostró evidente microencefalia, con patrón giral simplificado, con circunvoluciones y surcos amplios.

El niño ha evolucionado con importante retraso motor y encefalopatía grave, sin sostén cefálico ni interrelación con el medio; sus movimientos son desordenados y se chupa las manos compulsivamente. Adopta una actitud flexoadductora (fig. 1), con hipertonía generalizada e hiperreflexia osteotendinosa. Su perímetro cefálico es, a sus 4 años, de 37 cm (–10,9 DE, correspondiente a P_{50} para niño de un mes de edad), con un peso de 9,5 kg (–3,9 DE) y talla de 88 cm (–3,6 DE). Las lesiones retinianas no han progresado. Le ha disminuido bastante el linfedema de pies (fig. 2). En el último año ha comenzado con crisis de tipo epiléptico.

Figura 1. *Aspecto general del niño a los 2 años de edad. Microcefalia grave y actitud flexora hipertónica de extremidades.*

Figura 2. *Linfedema de dorso de pies a los 2 años de edad.*

Documento descargado de http://www.elsevier.es el 20/06/2013. Copia para uso personal, se prohíbe la transmisión de este documento por cualquier medio o formato.

Una vez descartada en el niño una infección connatal, la fisonomía craneal y el comportamiento neurológico podrían hacer pensar en una microcefalia vera[3], pero en dicho cuadro no existen manifestaciones patológicas oculares. Creemos que nuestro paciente claramente presenta un síndrome conocido hoy como displasia coriorretiniana con microftalmía, microcefalia y retraso mental (CDMMS)[4] con linfedema de dorso de pies, del que se han publicado tanto casos de herencia autosómica recesiva[1] como dominante[5] y casos esporádicos[6]. Desde los primeros 8 casos pertenecientes a dos familias aportados por McKusick et al en 1966[1] con microcefalia hereditaria y alteraciones oculares, en la literatura médica se recogen no más de 50 casos similares. La intensidad de la microcefalia es variable, pocas veces tan grave como la de nuestro paciente. La displasia retiniana en muchos casos, con microcórnea, está presente al nacimiento, y no suele progresar[7]; consiste en áreas de amplia degeneración pigmentaria, con zonas de atrofia o lesiones en forma de manchas redondeadas u ovaladas y pigmentación peripapilar. Suelen ser niños retrasados, con cociente intelectual que puede ser inferior a 65, hiperactivos, torpes motrizmente y con reflejos osteotendinosos vivos. En general no se observan alteraciones en la TC craneal y el EEG suele ser normal. Los casos referidos con epilepsia y/o alteraciones en el EEG son aislados[1,8].

Los casos descritos con linfedema de pies suelen presentarse como síndrome microcefalia-linfedema-alteraciones oculares[2,9] y en éstos el retraso mental menos importante y la microcefalia menos intensa; sin embargo, los autores coinciden en pensar que este síndrome y el síndrome CDMMS son asimilables, y se trataría de expresiones clínicas variables de un mismo cuadro[10].

M. Martínez Ruiz[a], M.C. Roche Herrero[a], S. Salas Hernández[b] y J. Arcas Martínez[a]
Servicios de [a]Neuropediatría y [b]Neonatología.
Hospital Infantil La Paz. Madrid. España.

Correspondencia: Dr. M.C. Roche Herrero.
Servicio de Neuropediatría.
Hospital Universitario La Paz.
Pº de la Castellana, 261. 28046 Madrid. España.
Correo electrónico: croche.hulp@salud.madrid.org

Bibliografía

1. McKusick VA, Stauffer M, Knox DL, Clark DB. Chorioretinopathy with hereditary microcephaly. Arch Ophthal 1966;75: 597-600.
2. Feingold M, Bartoshesky L. Microcephaly, lymphedema, and chorioretinal dysplasia: A distinc syndrome? Am J Med Genet 1992;43:1030-1.
3. Baldellou Vázquez A, Caro Rebollo J, Bernad Usoz JV, Tamparillas Salvador M. Microcefalia vera. Heterogeneidad genética y retraso mental. An Esp Pediatr 1988;29:397-400.
4. Tenconi R, Clementi M, Moschini GB, Casara G, Baccichetti C. Chorio-retinal dysplasia, microcephalia and mental retardation. An Autosomal Dominant Syndrome. Clin Genet 1981;20: 347-51.
5. Alzial C, Dufier JL, Brasnu C, Aicardi J, De Grouchy J. Microcephaly "vraie" avec dysplasie choriorétinienne a hérédité dominante. Ann Génet 1980;23:91-4.
6. Warburg M, Heuer HE. Chorioretinal dysplasia-microcephaly-mental retardation syndrome. Am J Med Genet 1994;52: 117.
7. Sadler LS, Robinson LK. Chorioretinal dysplasia-microcephaly-mental retardation syndrome: Report of an American family. Am J Med Genet 1993;47:65-8.
8. Abdel-Salam GM, Czeizel AE, Vogt G, Imre L. Microcephaly with chorioretinal dysplasia: Characteristic facial features. Am J Med Genet 2000;95:513-5.
9. Fryns JP, Smeets E, Van den Berfhe H. On nosology of the "primary true microcephaly, chorioretinal dysplasia, lymphedema" association. Clin Genet 1995;131-3.
10. Limwongse Ch, Wyszynsky RE, Dickerman LH, Robin NH. Microcephaly-lymphedema-chorioretinal dysplasia: A unique genetic syndrome with variable expression and possible characterictic facial appearance. Am J Med Genet 1999;86:215-8.

Teratoma ovárico gigante: un hallazgo casual

Sr. Editor:

Los tumores ováricos son raros en la edad pediátrica, representando el 1-5% de todos los tumores; el más común es el teratoma quístico benigno (90-95% de ellos)[1,2]. Entre los teratomas, aunque poco frecuentes, también se encuentran formas inmaduras (1-3%) y malignas (aproximadamente el 1%)[3-5].

Habitualmente el teratoma se manifiesta cuando alcanza un tamaño considerable como masa, visible o palpable, con síntomas compresivos o de forma aguda.

Se presenta el caso de una adolescente mujer de 14 años con menarquia 6 meses antes que acudía a valoración ginecológica por amenorrea en los últimos 3 meses. En la ecografía se apreciaba una masa quística de 20 cm, y destacaba en el momento de la valoración que la paciente se encontraba asintomática. La palpación abdominal resultaba difícil por el sobrepeso de la paciente (IMC: 23,52 en P_{75}-P_{90}) sin poder determinar si existía alguna masa abdominal.

Se realizaron hemograma y bioquímica que fueron normales. En la ecografía abdominal se apreciaba una formación quística en mesohipogastrio de más de 19 cm de diámetro mayor, con ecos y zonas sólidas en su interior, poco vascularizada, así como dilatación pielocalicial bilateral, siendo vejiga, útero y anexo izquierdo normales sin poder determinar con seguridad la dependencia orgánica de la masa.

Para completar el estudio se practicó una TC abdominopélvica en la que se observaba desplazamiento de asas intestinales por una gran masa, tras inyección de contraste se confirmó la formación quística ya conocida con material de densidad calcio y grasa en su interior (fig. 1), sin polos sólidos compatible con teratoma quístico posiblemente dependiente de anexo derecho, el cual no se identificaba en la TC.

Las determinaciones de hormonas (FSH, LH, prolactina, SHBG, T_3 y T_4, TSH estradiol, progesterona, testosterona y DHEA) y marcadores tumorales (CEA, alfafetoproteína, β-HCG) fueron normales.

El informe quirúrgico confirmó la existencia de un quiste ovárico derecho de aproximadamente 30 × 30 cm con hydrops tubárico acompañante (fig. 2). La punción del quiste permitió el drenaje de un líquido amarillento transparente y facilitó la extracción de la masa. Durante la intervención se practicó salpingooforectomía derecha y se revisaron anexo izquierdo y útero sin presentar alteraciones patológicas.

Tras el estudio anatomopatológico se clasificó como teratoma quístico maduro benigno o quiste dermoide.

Documento descargado de http://www.elsevier.es el 20/06/2013. Copia para uso personal, se prohíbe la transmisión de este documento por cualquier medio o formato.

Figura 1. *TC. Corte transversal con contraste: formación quística heterogénea de gran tamaño con escaso material cálcico (flecha) y abundante contenido de densidad grasa en su interior.*

Figura 2. *Imagen intraoperatoria: gran quiste ovárico derecho de unos 30 × 30 cm con paredes a tensión e hydrops tubárico acompañante.*

Presentó una buena evolución postoperatoria, encontrándose asintomática hasta la fecha.

Los tumores ováricos se presentan habitualmente en la práctica clínica como una masa abdominal, causando síntomas compresivos (pesadez, pirosis, etc.), o como abdomen agudo tras torsión, hemorragia o necrosis[2,6,7]. Sin embargo, no hay que olvidar, dada la localización intraabdominal del ovario, que los síntomas pueden ser tardíos y retrasar por ello el diagnóstico[1].

Para el diagnóstico la prueba más utilizada es la ecografía, dada su elevada sensibilidad e inocuidad. Sin embargo, no más de la mitad de los teratomas quísticos maduros presentan los hallazgos típicos de los mismos[8]: quiste anexial con foco ecogénico y sombra acústica posterior, material sebáceo y/o piloso, siendo importante en los casos de duda completar el diagnóstico con TC o RM[4,8].

Los marcadores tumorales son de ayuda para el diagnóstico diferencial siendo la elevación de la β-gonadotropina coriónica indicativa de coriocarcinoma, la de CA-125 de tumores ováricos epiteliales y la de α-fetoproteína de tumores de seno endodérmico[1].

Además de con otros tumores como cistadenofibroma o cistoadenoma ovárico es importante el diagnóstico diferencial con patología urológica o linfática, incluso con un embarazo ectópico, sin olvidar la dificultad de distinguirlo de una apendicitis.

Tras diagnosticarlo la actitud terapéutica tradicional ha sido la ooforectomía[6], aunque actualmente se prefiere la quistectomía para tumores de pequeño tamaño y de aparente benignidad[6,4]. Suele realizarse por vía laparoscópica, reservando la laparotomía para los tumores de gran tamaño (como en este caso) o en los que se sospeche malignidad[4].

Aproximadamente el 10% de los quistes dermoides son bilaterales[5,7] a pesar de lo cual, si la ecografía preoperatoria y el examen intraoperatorio contralateral son normales, no sería necesaria la biopsia contralateral, ya que sólo el 1,1% ocultarían un teratoma[6].

Una vez extirpado el teratoma se recomienda al menos un seguimiento anual mediante pruebas de imagen, así como el seguimiento clínico hasta haber completado la pubertad.

Por último, cabe destacar la importancia de sospechar este tipo de tumores, principalmente en edades cercanas a la pubertad, ya que, aunque la mayoría se presentan con la sintomatología descrita, un pequeño porcentaje puede permanecer asintomático alcanzando un gran tamaño antes de ser diagnosticado, como ocurrió en el caso expuesto.

M.ªJ. Tejedor Sanz, L. Martínez Rodríguez, R. Alpera Lacruz y C. Benlloch Sánchez
Servicio de Pediatría. Hospital Clínico Universitario de Valencia. España.

Correspondencia: Dra. M.ªJ. Tejedor Sanz.
Servicio de Pediatría. Hospital Clínico de Valencia.
Avda. Blasco Ibáñez, 17. 46011 Valencia. España.
Correo electrónico: mjosetejedor@terra.es

Bibliografía

1. Gonzalo Alonso E, Merino Marcos I, Fdez-Tejeiro Álvarez A, Astigarraga Aguirre I, Navajas Gutiérrez A.Tumores ováricos en la infancia: a propósito de una revisión casuística. An Esp Pediatr 1998;49:491-4.
2. Cifuentes S, Rivas MF. Adolescente con dolor hipogástrico y masa abdominal. Rev Clin Esp 1988;183:485-92.
3. De la Torre Cecilia C, Espino Aguilar R, Amor Trucios J, Arcos Navarro A, Díaz Caneja C. Consideraciones clínico-radiológicas en un teratoma ovárico gigante de larga evolución. Act Pediatr Esp 1991;49:761-4.
4. Mlikoti A, McPhaul L, Hansen GC, Sinow RM. Significance of de solid component in predicting malignancy in ovarian cystic teratomas. J Ultrasound Med 2001;20:859-66.
5. Muretto P, Chilosi M, Rabitti C, Tommasoni S, Colato C. Biovularity and coalescence of primary follicles in ovaries with mature teratomas. Int J Surg Pathol 2001;9:121-5.

Documento descargado de http://www.elsevier.es el 20/06/2013. Copia para uso personal, se prohíbe la transmisión de este documento por cualquier medio o formato.

6. Templeman CL, Hertweck SP, Scheetz JP, Perlman SE, Fallat ME. The management of mature cystic teratoma in children and adolescentes: A retrospective analysis. Hum Reprod 2000; 15:2669-72.
7. Ahmed S. Enlargement and maturation in benign cystic ovarian teratoma. Pediatr Surg Int 1999;15:435-6.
8. Lee DK, Kim SH, Cho JY, Shin SJ, Yeon KM. Ovarian teratomas appearing as solid masses on ultrasonography. J Ultrasound Med 1999;18:141-5.

Hepatitis colestásica como manifestación inicial de escarlatina

Sr. Editor:

El estreptococo betahemolítico del grupo A puede producir enfermedades superficiales (faringitis, otitis media e infecciones cutáneas), y constituye la causa más frecuente de faringoamigdalitis bacteriana en la infancia. Otras manifestaciones descritas de la infección por este microorganismos incluyen: enfermedades invasivas (meningitis, fascitis necrosante, sepsis, neumonía, empiema, osteomielitis y artritis séptica); mediadas por toxinas (escarlatina y síndrome de shock tóxico estreptocócico) y complicaciones no supurativas (fiebre reumática, glomerulonefritis aguda y artritis reactiva)[1].

La escarlatina está producida por el estreptococo de grupo A productor de exotoxinas pirógenas (SPE A, B y C), asociada generalmente a faringoamigdalitis y más infrecuentemente a impétigo. Es una enfermedad en general autolimitada, caracterizada por faringe hiperémica, lengua aframbuesada y exantema eritematoso micropapular generalizado seguido de descamación de la piel. Existen en la literatura médica algunos casos de afectación hepática asociada a escarlatina[2-5], aunque esta manifestación no suele incluirse en los textos de enfermedades infecciosas pediátricas.

Se trataba de un varón de 2 años de edad que fue remitido a la unidad de gastroenterología pediátrica para estudio por ictericia. La historia familiar era negativa para hepatopatías o procesos infecciosos recientes. Entre los antecedentes personales destacaba la existencia de dermatitis atópica con alergia alimentaria múltiple. Dos días antes de la consulta presentó fiebre, ictericia, anorexia, vómitos, dolor abdominal cólico y coluria. La fiebre cedió en 48 h. Examen físico: ictericia cutaneomucosa, hepatomegalia con borde hepático a 4 cm, faringe hiperémica sin exudado y adenopatías múltiples cervicales. Presenta lesiones de dermatitis atópica generalizadas sin exantema específico identificable.

Las pruebas complementarias mostraron: GPT, 350 U/l (valores normales [VN] 6-45 U/l); GOT, 298 U/l (VN, 5-55 U/l), GGT, 235 U/l (VN, 5-32 U/l), bilirrubina total, 3,9 mg/dl (VN, 0,2-1 mg/dl); bilirrubina directa, 3,2 mg/dl; LDH, 727 U/l (VN, 150-500 U/l); fosfatasa alcalina, 903 U/l (VN, 145-420 U/l), colesterol total, 236 mg/dl (VN, 109-189 mg/dl); albúmina 2,8 g/dl (VN, 3,9-5 g/dl). Hemograma y coagulación: normales. Serología frente a virus de la hepatitis A, B y C, citomegalovirus, VEB, *Brucella*, *Chlamydia pneumoniae*, VIH, *Mycoplasma pneumoniae* y *Coxiella burnetti*: negativa. Alfa-1-antitripsina sérica normal, inmunoglobulinas séricas normales y anticuerpos no organoespecíficos (antinucleares, anti-LKM, anti-AML célula parietal gástrica y antimitocondriales), negativos. Ecografía abdominal: hepatomegalia difusa con vesícula biliar normal. Hemocultivo: negativo. Frotis faríngeo: detección rápida de antígeno estreptocócico mediante ELISA: negativa; cultivo, abundantes colonias de estreptococo betahemolítico de grupo A.

Se administró tratamiento con amoxicilina oral durante 10 días desapareciendo la ictericia en 7 días. A los 15 días de iniciado el cuadro se detectó descamación fina de la piel del tronco y pulpejo de dedos. La bioquímica hepática era normal 7 días después de finalizar el tratamiento antibiótico (bilirrubina total 0,4 mg/dl, GOT 35 U/l, GPT 25 U/l, GGT, 10 U/l) (fig. 1).

Existen escasos casos publicados de hepatitis asociada a escarlatina[2-5], y se desconoce la frecuencia de dicha asociación, ya

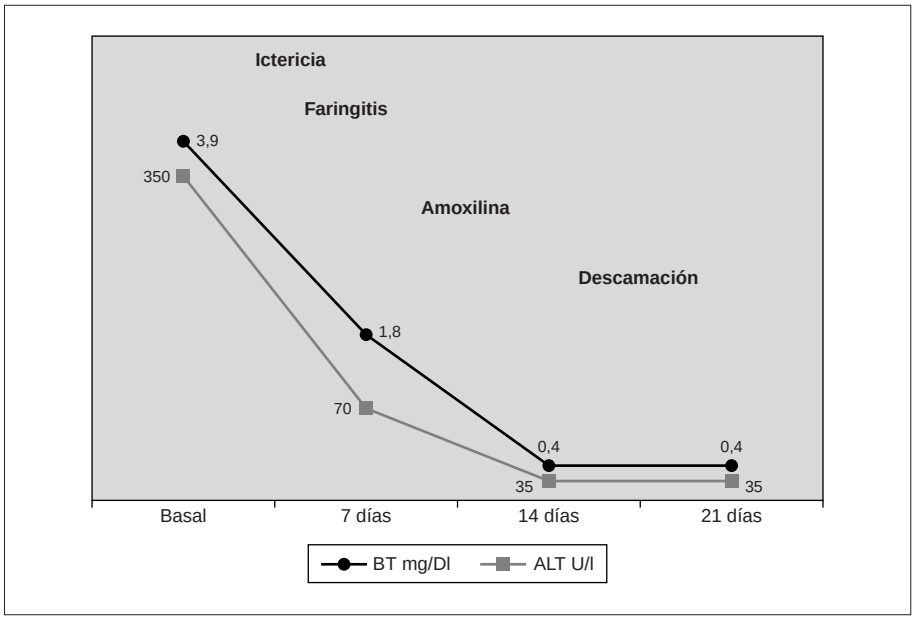

Figura 1. *Curso clínico y analítico.*

Documento descargado de http://www.elsevier.es el 20/06/2013. Copia para uso personal, se prohíbe la transmisión de este documento por cualquier medio o formato.

que la enfermedad se diagnostica habitualmente por los datos clínicos y el aislamiento faríngeo del estreptococo betahemolítico de grupo A, no efectuándose otras determinaciones analíticas. En la mayoría de los casos comunicados, la hepatitis se manifiesta tras el inicio de la escarlatina y se produce resolución completa del daño hepático en aproximadamente 2 semanas[2,4], aunque en adultos se ha descrito afectación hepática grave[3]. En la biopsia hepática pueden hallarse grados variables de necrosis hepatocitaria e infiltración portal de linfocitos, células plasmáticas y polimorfonucleares[3,4]. Girisch y Heininger describen los casos de 2 niños que desarrollaron el daño hepático entre 3 y 5 días después de la aparición del exantema escarlatiniforme[2]. Uno de estos pacientes había sido tratado con eritromicina, lo cual podría explicar las anomalías en la bioquímica hepática, aunque las transaminasas se normalizaron 6 días antes de la retirada del macrólido. El otro niño fue tratado con cefotaxima y vancomicina por sospecha de septicemia, resolviéndose el daño hepático en 4 semanas. En nuestro caso los únicos 2 datos clínicos iniciales indicativos de este diagnóstico eran la presencia de faringe hiperémica y adenopatías, probablemente el exantema característico estaba enmascarado por las lesiones de atopia. El aislamiento del estreptococo grupo A en faringe junto con la descamación característica de la piel en la convalescencia confirmaron el diagnóstico de escarlatina, observando resolución clínica y analítica de la hepatitis tras tratamiento con amoxicilina durante 10 días.

La hepatitis también puede asociarse a las infecciones invasivas producidas por estreptococo betahemolítico de grupo A[6-8] y al síndrome de shock tóxico estreptocócico[9]. Este último se define por el aislamiento de esta bacteria en un sitio normalmente estéril conjuntamente con la existencia de shock y fallo multiorgánico, siendo la presencia de elevación de transaminasas un criterio incluido para la definición del síndrome. Estas infecciones graves e invasivas presentan rasgos clínicos característicos, se asocian a una mortalidad elevada y, al contrario que la escarlatina, no suelen producirse tras un episodio de faringoamigdalitis por estreptococo.

No se conoce con certeza la patogenia de la asociación entre escarlatina y hepatitis. Las hipótesis incluyen que el daño hepático sea el resultado de un efecto bacteriano directo o mediado por mecanismo tóxico o inmunológico. Una serie de autopsias publicada hace 30 años incluyendo 59 casos de escarlatina (cuatro con ictericia asociada) mostró cultivos *post mortem* positivos para estreptococo de grupo A en sangre y pulmón, mientras que no hubo aislamiento bacteriano en tejido hepático[10]. La existencia de un efecto hepatotóxico mediado por exotoxinas es plausible, ya que determinadas toxinas estreptocócicas han demostrado inducción de daño celular mediante diversas citocinas como el factor de necrosis tumoral[9].

Como conclusión, aunque de modo infrecuente, la escarlatina puede asociarse a hepatitis colestásica, siendo incluso ésta la primera manifestación. La lesión hepática asociada a esta entidad parece ser autolimitada con resolución completa tras el tratamiento antibiótico adecuado.

C. Gutiérrez Junquera, M.ªC. Escudero Canto, R. Ruiz Cano, I. Cuartero del Pozo y E. Gil Pons
Servicio de Pediatría. Hospital General Universitario de Albacete. España.

Correspondencia: Dra. C. Gutiérrez Junquera.
Unidad de Gastroenterología Infantil.
Hospital General de Albacete.
Hermanos Falcó, 37. 02006 Albacete. España.
Correo electrónico: cgutierrez@hgab.insalud.es

Bibliografía

1. Kaplan EL, Gerber MA. Group A, Group C and group G beta-hemolytic streptoccocal infections. En: Feigin RD, Cherry JD, editors. Textbook of Pediatric Infectious Diseases. 3rd ed. Philadelphia: Saunders, 1998; p. 1076-89.
2. Girisch M, Heininger U. Scarlet fever associated with hepatitis–a report of two cases. Infection 2000;28:251-3.
3. Robbens E, De Man M, Schurgers M, Boelaert J, Lameire N. Systemic complications of streptococcal scarlet fever: Two case reports and a review of the literature. Acta Clin Belg 1986;41: 311-8.
4. Kocak N, Ozsoylu S, Ertugrul M, Ozdol G. Liver damage in scarlet fever: Description of two affected children. Clin Pediatr 1976;15:462-4.
5. Fishbein WN. Jaundice as an early manifestation of scarlet fever. Report of three cases in adults and review of the literature. Ann Intern Med 1962;57:60-72.
6. Galanakis E, Kritikou-Pliota E, Pappa C, Siamopoulou A, Papadopoulou ZL. Streptococcus mitis septicaemia and hepatitis. Scand J Infect Dis 2000;32:214-5.
7. Demers B, Simor AE, Vellend H, Schlievert PM, Byrne S, Jamieson F, et al. Severe invasive group A streptococcal infections in Ontario, Canada 1987-1991. Clin Infect Dis 1993;16:792-800.
8. Murphy DJ. Group A streptococcal meningitis. Pediatrics 1983; 71:1-5.
9. Committee on Infectious Diseases. Severe Invasive Group A Streptococcal Infections: A subject review. Pediatrics 1998;101: 136-40.
10. Brody H, Smith LW. The visceral pathology in scarlet fever and the related streptococcus infections. Amer J Path 1936;12: 373-99.

Anemia hemolítica autoinmune por hemolisina bifásica

Sr. Editor:

Las anemias hemolíticas comprenden un grupo de procesos caracterizados por una excesiva destrucción de los glóbulos rojos. El origen de esta destrucción puede estar en la propia estructura del hematíe (anemias hemolíticas corpusculares), en problemas mecánicos, químicos, infecciosos o inmunológicos. Entre estos últimos se encuentran las anemias hemolíticas autoinmunes, con una incidencia anual aproximada de un caso por cada 80.000 habitantes. Dentro de éstas, representando sólo el 30 %, se encuentra la anemia hemolítica auntoinmune por hemolisina bifásica[1]. Se trata de una anemia hemolítica aguda, precedida de frío y acompañada de bruscos episodios de emisión de orina oscura[2].

Documento descargado de http://www.elsevier.es el 20/06/2013. Copia para uso personal, se prohíbe la transmisión de este documento por cualquier medio o formato.

El caso que nos ocupa es el de una niña de 4 años de edad sin antecedentes de interés, con catarro de vías respiratorias altas de 4 días de evolución tratado con cefixima y antitérmicos que consultó en invierno por la emisión de orina color cola. A la exploración física presentaba buen estado general y rinorrea. Abdomen normal sin hepatoesplenomegalia ni esplenomegalia. Auscultación cardíaca rítmica con soplo sistólico II/VI. El resto de la exploración física fue normal. Exploraciones complementarias: hematíes 3,99 mill/µl, hemoglobina, 10,6 g/dl; hematocrito, 32%; VCM 80 fl; leucocitos, 7.100/µl; plaquetas, 497.000/µl. Reticulocitos, 3,8%. Coagulación normal. Anemia con hipocromía, anisocitosis, microcitosis y hematíes crenados. Bilirrubina total, 3,18 mg/dl; GPT, 25 U/l; GOT, 98 U/l; haptoglobina, 114 mg/dl; C_3, 122 mg/dl; C_4, 13 mg/dl. La orina de aspecto hematúrico presentaba de 5 a 10 hematíes por campo. Serología a virus y *Mycoplasma pneumoniae* negativa. Marcadores de hepatitis y sífilis negativo. Prueba de Coombs indirecto negativo y directo positivo a C_3. Prueba de Donath-Landsteiner positiva.

A las 24 h del ingreso la orina se había aclarado por completo. Durante su estancia hospitalaria no presentó complicaciones y su función renal se mantuvo normal en todo momento. Su evolución fue excelente y a los 5 meses la prueba de Donath-Landsteiner se había negativizado. Dos años después de este primer episodio y también en invierno coincidiendo con frío, volvió a presentar emisión de orina oscura acompañada de un cuadro catarral, de febrícula, malestar, vómitos y dolor abdominal. Se realizaron las siguientes exploraciones complementarias al ingreso: hemograma con hematíes 3,96 mill/µl; hemoglobina, 10,8 g/dl; hematocrito, 31,7%; VCM, 80,1 fl; serie blanca y plaquetas normales. En la bioquímica sérica aparece un descenso de la haptoglobina (< 9) y del hierro (25 ng/dl) y una elevación de la fosfatasa alcalina (139 U/l) y de la LDH (555 U/l). En la orina se apreció un aumento del urobilinógeno y sangre positivo. Prueba de Coombs positiva para IgG y C_3. Test de Donath-Landsteiner positivo. Serología a *Toxoplasma*, *Mycoplasma*, VEB y VVZ negativas. Su evolución fue de nuevo favorable sin presentar complicación alguna y con una recuperación progresiva del nivel de hemoglobina sin precisar transfusión.

En 1845 se describió el primer caso de esta enfermedad. En 1904, Donath y Landsteiner diagnosticaron 3 pacientes más y describieron la hemolisina productora del cuadro[3]. A esta hemolisina se la definió como anticuerpo de Donath-Landsteiner. Se trataba de un anticuerpo tipo IgG dirigido contra el complejo antigénico P del hematíe que reacciona con éste y fija el complemento sólo a bajas temperaturas (4 °C). Al calentar de nuevo la sangre a 37 °C el anticuerpo se desliga de la membrana eritrocitaria activando el complemento y provocando la lisis de los hematíes. Este comportamiento peculiar, que explica los hallazgos clínicos de la anemia hemolítica por hemolisina bifásica, hace que los estudios inmunohematológicos habituales sean casi siempre negativos, pues sólo durante la crisis hemolítica o poco después las pruebas de Coombs directo puedan resultar positivas para C_3. No obstante, la hemolisina bifásica es fácilmente detectable fuera de los episodios hemolíticos mediante la prueba de Donath-Landsteiner, que reproduce *in vitro* las condiciones fisiopatológicas de la enfermedad[2]. Se trata de un proceso agudo, con una hemólisis intravascular que produce una anemia aguda que cursa sin esplenomegalia, en ocasiones con fiebre, cefalea, malestar, dolor abdominal y con bruscos y característicos episodios de emisión de orina oscura por la hemoglobinuria y hemosideruria y con escasos o nulos hematíes[4].

Los primeros casos de la enfermedad fueron descritos en personas adultas con sífilis, aunque en la actualidad apenas afecta a adultos con esta infección, sino a niños que padecen infecciones virales (VEB, VVZ, CMV, parotiditis, sarampión) o de vías respiratorias altas por *Mycoplasma pneumoniae* o por *Haemophilus influenzae*[4]. El tratamiento de la enfermedad es sintomático, tratando las posibles complicaciones en caso de presentarse y los corticoides que se han ensayado en algunos casos parecen poco eficaces[2,5].

Finalmente, cabe destacar que aunque la anemia hemolítica autoinmune por hemolisina bifásica es una enfermedad muy poco frecuente y de aparición esporádica, su confirmación diagnóstica en laboratorio es verdaderamente sencilla a través de la prueba de Donath-Landsteiner. Sería interesante la realización de dicha prueba en todo niño con anemia hemolítica adquirida, sobre todo cuando esté presente hemoglobinuria o antecedente de hemólisis desencadenada por el frío o coincidente con infecciones virales recientes, con el objeto de evitar errores diagnósticos que pueden generar un inapropiado manejo terapéutico.

M.ªE. Vázquez López, J.L. Fernández Iglesias, Y. Romero Martín y R. Morales Redondo
Servicio de Pediatría. Hospital Xeral-Calde de Lugo. Lugo. España.

Correspondencia: Dra. M.ªE. Vázquez López.
Servicio de Pediatría. Hospital Xeral-Calde de Lugo.
Dr. Severo Ochoa, s/n. 27003 Lugo. España.
Correo electrónico: esther.vazquez.lopez@sergas.es

Bibliografía

1. Ciruzzi J, Carreras Vescio LA, Re JA, Teruya J, Marletta J. Hemoglobinuria paroxística a frigore por hemolisina bifásica de especificidad anti-IH. Sangre 1983;28:775-81.
2. Escoda L, Pereira A, Grañena A, Vives-Corrons JL, Rozman C. Hemoglobinuria paroxística a *frigore*: ¿sólo en los libros de texto? Med Clin (Barc) 1991;96:419-21.
3. Vogel JM, Hellman M, Moloshok RE. Parosysmal cold hemoglobinuria of nonsyphilitic etiology in two children. J Pediatrics 1972;81:974-7.
4. Sokol RJ, Hewitt S, Stamps BK. Autoinmune haemolysis associated wiht Donath-Landsteiner antibodies. Acta Haemat 1982;68:268-77.
5. Wolach B, Heddle N, Barr RD, Zipursky A, Pai KR, Blajchman MA, et al. Transient Donath-Lansteiner Haemolytic anaemia. Br J Haematol 1981; 48:425-34.