Documento descargado de http://www.elsevier.es el 24/05/2013. Copia para uso personal, se prohíbe la transmisión de este documento por cualquier medio o formato.

Sinusitis maxilar aguda en una paciente infectada por el VIH

Manuel Mirón[a], Francesc Vidal[a], Antoni Raventós[b] y Cristóbal Richart[a]

Servicios de [a]Medicina Interna y [b]Patología. Hospital Universitari de Tarragona Joan XXIII. Institut d'Estudis Avançats. Universitat Rovira i Virgili. Tarragona. España.

Caso clínico

Una mujer de 36 años ingresó en diciembre de 1999 por dolor en mejilla derecha y edema de 48 h de evolución. En la exploración física destacaba temperatura axilar de 38 °C, eritema y edema en área malar derecha y edema periorbitario del mismo lado. En el hemograma destacaba: $14{,}6 \times 10^9$/l leucocitos (86% S, 9% linfocitos, 5% monocitos), hemoglobina 12,2 g/dl, hematocrito 36,7% y 185×10^9/l plaquetas. No había anomalías en la bioquímica sanguínea. La radiografía de tórax realizada resultó normal. La radiografía en proyección Waters mostró un velamiento del seno maxilar y celdas etmoidales del lado derecho. La tomografía computarizada (TC) de senos paranasales confirmó estos hallazgos, y mostró engrosamiento del tejido subcutáneo periorbitario (fig. 1). La paciente fue diagnosticada de sinusitis del seno maxilar. Se inició tratamiento con amoxicilina-ácido clavulánico (1 g/8 h por vía intravenosa). A pesar del tratamiento, la paciente continuó con dolor local y apareció una fístula en la región malar derecha. A los 7 días de ingreso se procedió al drenaje quirúrgico mediante el procedimiento de Caldwel-Luc; se extrajo una formación quística cuyo análisis histológico mostró una mucosa del seno maxilar con tejido de granulación e infiltrado inflamatorio agudo y crónico. El patólogo identificó granos de azufre acompañados por estructuras filamentosas grampositivas (fig. 2). Los cultivos fueron negativos.

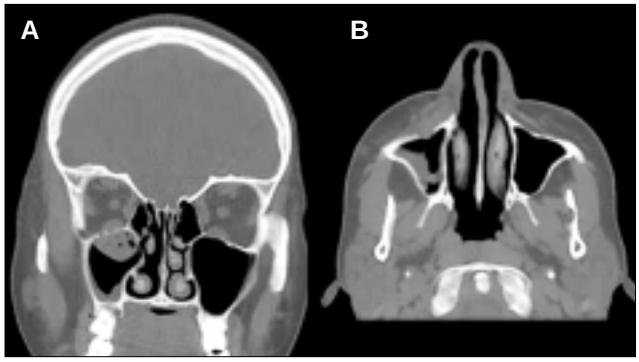

Figura 1. Imagen de la TC que muestra la ocupación del seno maxilar derecho: *A)* corte coronal; *B)* corte axial.

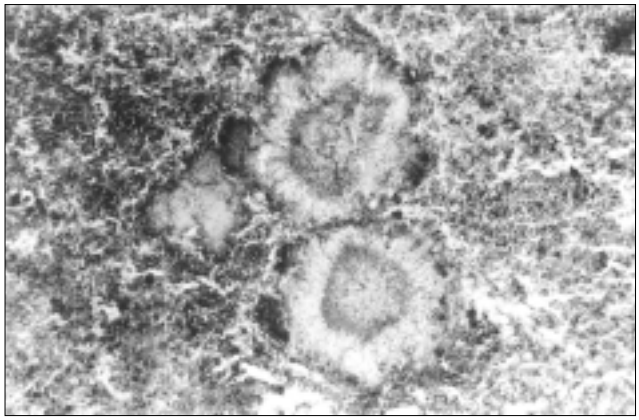

Figura 2. Estructuras filamentosas grampositivas con distribución radial (granos de azufre, HE, × 400).

Evolución

Estos hallazgos permitieron el diagnóstico morfológico de actinomicosis. Se continuó tratamiento con amoxicilina y apareció un exantema eritematoso difuso, por lo que se cambió el tratamiento por doxiciclina. Una nueva y dirigida anamnesis reveló factores de riesgo para infección por VIH en nuestra paciente. Tenía anticuerpos para VIH positivos y la carga viral era de 150.000 copias/ml. Los linfocitos CD4 eran de 130 cél./µl. Continuó tratamiento con doxiciclina durante 48 semanas. La paciente comenzó tratamiento antirretroviral con zidovudina (300 mg/12 h), 3TC (150 mg/12 h), y efavirenz (600 mg/24 h). Un año después la paciente continuaba con el mismo tratamiento. Actualmente se ha resuelto la sinusitis y presenta una carga viral de VIH de < 200 copias/ml y un recuento de CD4 de 197 cél./µl.

Comentarios

Actinomyces son bacterias grampositivas integrantes habituales de la flora endógena de las mucosas donde pueden aislarse sin producir infección[1-3]. Para llegar a ser invasivo, *Actinomyces* requiere la ruptura de las mucosas por alguna circunstancia o procedimiento. La forma más común de presentación es como una infección crónica de partes blandas con un curso insidioso. De forma característica la infección actinomicótica es

Correspondencia: Dr. M. Mirón.
Hospital Universitari Joan XXIII. Servicio de Medicina Interna.
Mallafré Guasch, s/n. 43007 Tarragona. España.
Correo electrónico: mmiron@wanadoo.es

Manuscrito recibido el 30-08-2002; aceptado el 05-11-2002.

Documento descargado de http://www.elsevier.es el 24/05/2013. Copia para uso personal, se prohíbe la transmisión de este documento por cualquier medio o formato.

polimicrobiana, con tendencia a formar tractos fibrosos que drenan un material con los característicos "granos de azufre".

La localización más frecuente de la actinomicosis es la oral-cervicofacial[4,5], aunque puede afectar a cualquier parte del organismo[6]. En esta localización la infección puede afectar tejidos blandos, zona periapical y perimandibular, el oído externo o el hueso temporal. La afectación de senos paranasales ha sido excepcionalmente descrita, pudiendo afectarse las cavidades maxilares, etmoidales y esfenoidales acompañada en ocasiones por inflamación de tejidos blandos e, incluso, con formación de fístulas cutáneas, como en nuestro caso[5,7]. Esta infección a menudo requiere la combinación de tratamiento quirúrgico y antibiótico prolongado.

La actinomicosis en la infección por el VIH es una rara complicación[8] y, que sepamos, sólo hay un caso comunicado previamente de actinomicosis del seno maxilar en un paciente con infección por el VIH[9]. Con frecuencia, la sinusitis actinomicótica se presenta como una infección crónica que no responde al tratamiento médico; en nuestro caso también se presenta con manifestaciones agudas, lo que supone una manera infrecuente de presentación.

Bibliografía

1. Russo TA. Agents of actinomycosis. En: Mandell GL, Bennett JE, Dolin R, editors. Principles and practice of infectious diseases. 5th ed. Philadelphia: Churchill Livingstone, 2000; p. 2645-54.
2. Bartlett JG. Agents of actinomycosis. En: Gorbach SL, Barlett JG, Blacklow NR, editors. Infectious diseases. 2nd ed. Philadelphia: Saunders, 1998; p. 1973-80.
3. Betriu C, Picazo JJ. Actinomycosis. Med Clin (Barc) 1999;113:422-7.
4. Miller M, Haddad AJ. Cervicofacial actinomycosis. Oral Surg Oral Med Oral Pathol Oral Radiol Endodontics 1998;85:496-508.
5. Aguirrebengoa K, Romaña M, López L, Martín J, Montejo M, González de Zárate P. Actinomicosis orocervicofacial. Presentación de 5 casos. Enferm Infecc Microbiol Clin 2002;20:53-6.
6. Belmont MJ, Behar PN, Wax MK. Atypical presentations of actinomycosis. Head Neck 1999;21:264-8.
7. Roth M, Montone KT. Actinomycosis of the paranasal sinuses: A case report and review. Otolaryngol Head and Neck Surg. 1996;114:818-21.
8. Chaudhry SI, Greenspan JS. Actinomycosis in HIV infection: A review of a rare complication. Int J STD AIDS 2000;11:349-55.
9. Manfredi R, Mazzoni A, Cavicchi O, Santini D, Chiodo F. Invasive mycotic and actinomycotic oropharyngeal and craneofacial infection in two patients with AIDS. Mycoses 1994;37:209-15.