Documento descargado de http://www.elsevier.es el 19/06/2013. Copia para uso personal, se prohíbe la transmisión de este documento por cualquier medio o formato.

Parálisis facial bilateral como forma de presentación de síndrome de Guillain-Barré

Sr. Editor:

El síndrome de Guillain-Barré es una polineuropatía desmielinizante inflamatoria aguda de carácter autoinmune cuyo patrón de presentación más frecuente es el de debilidad muscular simétrica, progresiva y ascendente. Sin embargo, existen otros patrones de presentación como ataxia, debilidad bilateral de manos y brazos o afectación de nervios craneales al inicio, con un patrón de parálisis descendente. La afectación del nervio facial es frecuente y es característica la parálisis facial periférica bilateral[1]. En la mayoría de series se estima la participación del nervio facial en el síndrome de Guillain-Barré en un 50% de los casos.

La parálisis facial bilateral sin otra sintomatología puede ser una forma de presentación del síndrome. Se expone a continuación un caso a propósito de este tema.

Se trataba de una niña de 9 años de edad, que comenzó con cefalea biparietal y refirió 24 h más tarde dificultad para la deglución y adormecimiento de mejilla izquierda. A los 2 días fue diagnosticada de parálisis facial periférica izquierda y 3 días después se confirmó la parálisis facial periférica bilateral. En las siguientes horas comenzó a tener torpeza en la motilidad del hemicuerpo izquierdo y finalmente dificultad en la marcha de forma bilateral con dolor en masas musculares de extremidades inferiores. La paciente no había presentado dificultad para el lenguaje ni respiratoria. No reconocía procesos infecciosos recientes.

En la exploración física se apreciaba parálisis facial bilateral y resto de pares craneales conservados. Presentaba debilidad (3-4/5) para la dorsiflexión de pie izquierdo; resto de fuerza normal. Reflejos osteotendinosos abolidos. Marcha independiente con torpeza, conservando la marcha de puntillas, talones y capacidad para saltar con una o ambas piernas. El resto de la exploración neurológica fue normal.

Se realizó analítica habitual que fue normal. El líquido cefalorraquídeo (LCR) mostró disociación albúmino-citológica (leucocitos, 1/μl; proteínas, 103 mg/dl; glucosa, 55 mg/dl) y cultivo estéril. Se encontró incremento de inmunoglobulina G (IgG) en LCR sin presencia de bandas oligoclonales. Mantoux negativo. Tomografía computarizada (TC) craneal normal. En el estudio virológico realizado en muestras de suero, heces, exudado faríngeo y LCR (citomegalovirus, hepatitis B, C, herpes, enterovirus, virus de la inmunodeficiencia humana [VIH] y virus de Epstein-Barr [VEB]), sólo se apreció elevación de IgG para virus de Epstein-Barr. Serología para *Borrelia burgdorfer*i, negativa. Audiometría e impedanciometría, normales.

La parálisis facial mostró una evolución favorable. Los signos periféricos de debilidad muscular que habían sido leves, progresaron de forma ascendente de modo que en algún momento refirió también torpeza con las manos. Permaneció ingresada hasta constatarse la regresión de los síntomas. El tratamiento fue sintomático (analgesia y rehabilitación). Se siguió a la paciente en consulta; al mes presentaba arreflexia sin déficit de fuerza y a los 2 meses se comprobó la resolución de la parálisis facial y presencia de reflejos osteotendinosos.

La parálisis facial bilateral representa el 0,3-2% del total de casos de parálisis facial. En niños es incluso más infrecuente[2]. La parálisis facial bilateral de origen idiopático (aproximadamente el 20%) resulta sólo tras un diagnóstico de exclusión, de modo que probablemente algunos de los casos de parálisis facial bilateral idiopática se traten en realidad de una enfermedad de Lyme (que representa la causa más frecuente) u otro proceso. Ante la aparición aislada de parálisis facial bilateral se debe realizar una anamnesis exhaustiva y exploración física completa. La etiología posible es múltiple: infecciosa (VIH, VEB), metabólica (diabetes mellitus), tóxica (etilenglicol), tumoral (linfoma), neurológica (polineuropatías), congénita (miopática), yatrógena, traumática, etc.[3]. Son útiles para el diagnóstico los exámenes cocleovestibulares, neurofisiológicos, hemograma y bioquímica, serológicos, estudio de LCR, de imagen (radiografía de tórax, TC craneal, resonancia magnética, gammagrafía con galio), biopsia (oral, bronquial, etc.), cultivos de bacterias, virus y micobacterias.

En la parálisis facial bilateral se debe tratar la causa subyacente si existe, en nuestro caso el síndrome de Guillain-Barré. Este síndrome posee una incidencia de uno a dos casos por 100.000 habitantes y año[4].

Se han descrito una serie de criterios que se requieren para el diagnóstico del síndrome de Guillain-Barré que consisten en debilidad progresiva de más de un miembro y arreflexia[5]. Existen otros criterios clínicos, de laboratorio y electrofisiológicos que son un soporte importante, pero no esencial para el diagnóstico[6]. No se realizó en nuestro caso estudio electrofisiológico por esta razón y por dificultades técnicas.

El tratamiento con plasmaféresis y/o inmunoglobulinas acorta el curso de la enfermedad[7]. Se piensa que estas formas de inmunoterapia no son útiles si se demoran 3 semanas tras el inicio de los síntomas. Se indican fundamentalmente cuando hay compromiso respiratorio o incapacidad para la deambulación, por esa razón nuestra paciente no recibió tratamiento específico[8].

Respecto al pronóstico hay que decir que no es excepcional la persistencia de paresias, hipotonía o hiporreflexia (5-25%). La mortalidad del síndrome de Guillain-Barré no supera el 3-5%.

En conclusión, la presencia de parálisis facial bilateral sin otra sintomatología debe obligar a realizar un diagnóstico diferencial con otras patologías; entre las que se incluye el síndrome de Guillain-Barré.

Documento descargado de http://www.elsevier.es el 19/06/2013. Copia para uso personal, se prohíbe la transmisión de este documento por cualquier medio o formato.

M.ªP. González Santiago, M. Cebrero García, A. Lassaletta Atienza y E. García Frías
Servicio de Pediatría. Hospital Príncipe de Asturias. Alcalá de Henares. Madrid. España.

Correspondencia: Dr. A. Lassaletta García. Pº de Aguadores, 5, 2º B. Alcalá de Henares. 28804 Madrid. España.
Correo electrónico: lassaalvaro@yahoo.com

Bibliografía

1. García Callejo FJ, Velert Vila MM, Pardo Mateu L, Mallea Cañizares I, Marco Algarra J. Parálisis facial periférica bilateral y síndrome de Guillain-Barré. Acta Otorrinolaring Esp 1998;49:561-8.

2. Morales Angulo C, Del Valle Zapico A, Rubio Suárez A, Echevarría S, Rama Quintela J. Parálisis facial bilateral simultánea. Acta Otorrinolaring Esp 1995;46:305-9.

3. Smith V, Traquina DN. Pediatric Bilateral Facial Paralysis. Laryngoscope 1998;108:519-23.

4. Jacobs BC, Rothbarth, Van der Meche FGA, Herbrink P, Schmitz PIM, Kierk MA, et al. The spectrum of antecedent infections in Guillain-Barré syndrome. Neurology 1998;51:1110-5.

5. Asbury AK. Diagnostic Considerations in Guillain-Barré Syndrome. Ann Neurol 1981;9(Suppl):1-5.

6. Lu. JL, Sheikh KA, Wu HS, Zhang J, Jiang ZF, Cornblath McKhann GM, et al. Physiologic-pathologic correlation in Guillain-Barré syndrome in children. Neurology 2000;54:33-9.

7. Royden Jones H Jr. Guillain-Barré Syndrome: Perspectives With Infants and Children. Semin Pediatr Neurol 2000;7:91-102.

8. Asbury AK. New concepts of Guillain-Barré Syndrome. J Child Neurol 2000;15:183-91.

Seudoartrosis congénita de clavícula en dos gemelos

Sr. Editor:

La seudoartrosis congénita de clavícula es una rara malformación congénita del cinturón escapular que suele localizarse el tercio medio de la clavícula y afectar el lado derecho y de la que se han descrito hasta ahora 200 casos en la literatura. La existencia de varios casos de afectación familiar sugiere una base genética, pero se desconoce el modelo de transmisión y se han propuesto diversas teorías para explicar su etiología. Su sintomatología es anodina la mayoría de las veces, puesto que no suele producir dolor ni afectar la movilidad del miembro, produciendo sólo una deformidad a exploración física que puede confundirse cuando se detecta en el período neonatal con una fractura obstétrica. El estudio radiológico permite confirmar el diagnóstico por la ausencia del callo de fractura y aspecto redondeado de los extremos de los fragmentos. Las técnicas quirúrgicas actuales dan muy buenos resultados en aquellos casos donde esté indicado realizarlas. En este trabajo se presentan 2 casos de seudoartrosis congénita de clavícula en 2 hermanas gemelas sin ninguna otra enfermedad asociada.

Se presentan los casos de 2 hermanas gemelas monocoriales biamnióticas con seudoartrosis congénita de clavícula. Fueron prematuras: edad gestacional de 35 + 4 semanas y peso al nacimiento de 2.500 y 2.520 g, respectivamente, con único antecedente familiar de interés de espondilitis anquilosante en el padre. Las niñas habían presentado un adecuado desarrollo físico y psicomotor sin otras malformaciones o alteraciones aparentes. En la exploración física realizada en el período neonatal se detectó una prominencia no dolorosa en la zona clavicular derecha, sin ninguna alteración en la piel ni limitación de la movilidad del miembro. Este hallazgo patológico fue observado en las 2 niñas e interpretado inicialmente como probable fractura de clavícula. Al mantenerse la exploración patológica, con palpación de un escalón entre los extremos palpables de los 2 fragmentos, se solicitó a los 4 meses una radiografía de clavícula derecha que fue informada con el diagnóstico de seudoartrosis congénita de clavícula con ausencia del callo de fractura (figs. 1 y 2). Posteriormente se solicitó una interconsulta al servicio de traumatología infantil para el seguimiento de estas pacientes, habiéndose optado inicialmente por una postura expectante.

Figura 1. *Radiología del miembro superior derecho que muestra la falta de unión en el tercio medio clavicular, en una de las gemelas.*

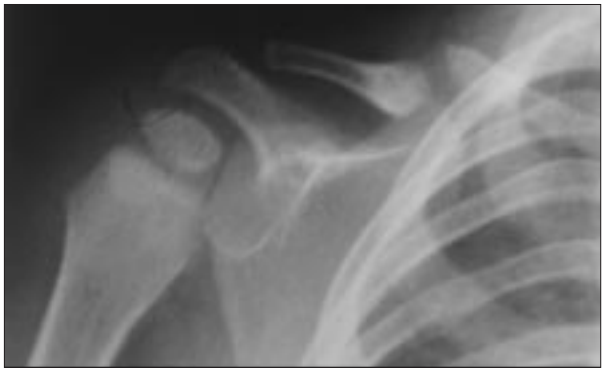

Figura 2. *Radiología del miembro superior derecho de la otra gemela donde se observa la misma alteración.*

La seudoartrosis congénita de clavícula es una malformación ósea del cinturón escapular muy poco frecuente (sólo se han descrito 200 casos en la literatura médica)[1].

Para tratar de explicar su etiología se han propuesto varias teorías. Una de ellas sostiene que la clavícula se desarrolla a partir de 2 masas separadas con sus respectivos centros de osificación: uno medial y otro lateral, surgiendo la alteración por un fallo en la osificación del puente precartilaginoso que une en condiciones normales ambos centros de osificación. Otra de las teorías propone que la lesión puede deberse a la presión directa ejercida por la arteria subclavia a su paso sobre la clavícula inmadura derecha[2,3].

Se han documentado varios casos de afectación en miembros de una misma familia, aunque ninguno en gemelos, lo cual sugiere una posible transmisión genética aunque el modelo todavía se desconoce[1,4]. En las revisiones realizadas hasta ahora se ha observado que se localiza casi de forma invariable en el lado derecho (en una serie de 60 lesiones unilaterales, 59 se produ-

Documento descargado de http://www.elsevier.es el 19/06/2013. Copia para uso personal, se prohíbe la transmisión de este documento por cualquier medio o formato.

cían en el lado derecho y en el único paciente con seudoartrosis clavicular izquierda asociaba una dextrocardia)[2].

La lesión está presente desde el momento del nacimiento y el lugar más frecuente de localización es en el tercio externo clavicular[2]. Cursa de forma asintomática en la mayoría de los casos, con una movilidad perfectamente conservada de este miembro. Este hecho hace que la mayor parte de las veces la sospecha diagnóstica surja en las revisiones periódicas realizadas al niño, cuando en la exploración del aparato locomotor se detecta en la clavícula una prominencia ósea de tamaño variable, no dolorosa, que corresponde a la zona de la seudoartrosis. Otras veces son los padres los que consultan al pediatra ante este hallazgo casual. Con el crecimiento del niño la tumoración ósea aumenta de tamaño haciéndose más evidente.

Es necesario un estudio radiológico para confirmar el diagnóstico. Habitualmente hay que establecer el diagnóstico diferencial con las seudoartrosis postraumáticas, que presentan en la imagen radiográfica una reacción esclerosa en los extremos en torno al foco de seudoartrosis e indicios de formación del callo de fractura, imágenes que no aparecen nunca en las formas congénitas, cuyos extremos óseos tienen los bordes regulares y redondeados[5,6].

Se observa, en las arteriografías realizadas a algunos de estos niños, que la arteria está siempre debajo de la seudoartrosis y que es frecuente una primera costilla muy alta y/o la presencia de costillas cervicales[5]. Estas observaciones apoyan la teoría que sostiene la presencia de una arteria subclavia demasiado alta como determinante de la producción de la seudoartrosis congénita.

En la mayor parte de los casos no es necesario instaurar tratamiento. Sólo cuando cursa con clínica manifiesta (dolor o cuadros de compresión neurovascular) o es asintomática pero produce una importante alteración estética se recurre a la cirugía como única posibilidad terapéutica, consiguiendo excelentes resultados. La mayoría de los cirujanos coinciden en que la edad ideal para realizar la intervención está entre los 3 a 5 años[2]. El tratamiento quirúrgico busca la liberación del paquete neurovascular y la osteosíntesis de la clavícula. La técnica con mayores posibilidades de éxito es una reducción abierta y fijación interna con placa y tornillos e injerto de hueso ilíaco autólogo[2,3]. En el postoperatorio se debe mantener una inmovilización del miembro afectado con un vendaje cuello-puño durante 3-6 semanas. La placa se puede retirar a los 12 o 24 meses, cuando sea evidente la consolidación radiológica.

La relevancia de los casos presentados radica en que, siendo una malformación de etiología aún no completamente conocida, se trata del primer caso descrito en gemelos en la literatura médica revisada, lo que viene a apoyar la base genética del proceso. Por otro lado, es interesante conocer su existencia como diagnóstico diferencial de una entidad tan frecuente en la práctica pediátrica como la fractura de clavícula obstétrica, en la que habría que pensar de entrada ante la palpación de una tumoración clavicular en un recién nacido, sin necesitarse una radiografía. La seudoartrosis debería empezar a considerarse ante la ausencia de callo de fractura al cabo de unos meses, manteniéndose la palpación los bordes separados. En este caso estaría indicada la realización de una radiografía, que daría el diagnóstico. Otro dato que puede ayudar es que las fracturas suelen localizarse en el tercio medio de la clavícula[6] y la seudoartrosis en el tercio externo y casi siempre en el lado derecho.

M.A. Fernández-Cuesta Valcarce, J.M.ª Pascual Pérez, M.ªL. López Gabriel y C. de Hoyos López
Centro de Salud Juan de la Cierva. Madrid. España.

Correspondencia: Dr. M.A. Fernández-Cuesta Valcarce.
Avda. D. Juan de Borbón, 1, portal 7, 4.ª A.
28903 Getafe. Madrid. España.
Correo electrónico: miguelf.cuesta@wanadoo.es

Bibliografía

1. Cadilhac C, Fenoll B, Peretti A, Padovani JP, Pouliquen JC, Rigault P. Congenital pseudarthrosis of the clavicle: 25 childhood cases. Rev Chir Orthop Reparatrice Appar Mot 2000;86:575-80.

2. James H. Beaty. Congenital Anomalies of Trunk and Upper Extremity. S. Canale. J. Beaty. Operative pediatrics orthopaedics, 1.ª ed. London: Mosby-Year Book, 1991; p. 1067-9.

3. Schnall SB, King JD, Marrero, G. Congenital pseudarthrosis of the clavicle: A Review of the Literature and Surgical Results of Six Cases. J Pediatr Orthopaedics 1988;8:316-21.

4. Price BD, Price CT. Familial congenital pseudoarthrosis of the clavicle: Case report and literature review. Iowa Orthop J 1996;16:153-6.

5. López-Durán L. Malformaciones congénitas del miembro superior. En: López-Durán L. Traumatología y ortopedia. Colección pregrado patología quirúrgica, 2.ª ed. Madrid: Luzán, 1995:387-8.

6. Congenital pseudoarthrosis of clavicle. En: Wheeless' Textbook of Orthopaedics. Disponible en: http://wheeless.orthoweb.be/orthop/53.htm. Acceso 25 May 2001.

Ligadura de varices en pacientes pediátricos

Sr. Director:

La ligadura endoscópica de varices esofágicas (LEVE) es un procedimiento terapéutico seguro y eficaz para el tratamiento del episodio agudo y la prevención de la recidiva hemorrágica[1,2]. En el adulto, debido a la menor tasa de complicaciones, ha desplazado a la escleroterapia como técnica endoscópica de elección[3]. Sin embargo, hay poca experiencia sobre la realización de la LEVE en pacientes pediátricos.

En esta serie de casos se refleja nuestra experiencia en cuanto a la aplicabilidad, seguridad y resultados de la LEVE en pacientes pediátricos con hemorragia digestiva por varices esofágicas.

Durante los años 1998-2001 fueron remitidos 4 pacientes a la Unidad de Endoscopias de la Unidad Clínica de Aparato Digestivo del Hospital Universitario Reina Sofía de Córdoba, 2 niños y 2 niñas con edades comprendidas entre los 7 y los 10 años. Las 2 niñas tenían varices esofágicas secundarias a fibrosis hepática congénita sin afectación de la función hepática. Los 2 niños presentaban varices esofágicas secundarias a cirrosis hepática por fibrosis quística y atresia de vías biliares extrahepáticas. Este último paciente tenía practicada una derivación tipo Kasai no funcionante que le originó una cirrosis secundaria. Todos los pacientes habían sangrado previamente y a todos se les había realizado con anterioridad alguna sesión de escleroterapia.

Documento descargado de http://www.elsevier.es el 19/06/2013. Copia para uso personal, se prohíbe la transmisión de este documento por cualquier medio o formato.

TABLA 1. **Datos de los pacientes**

	Sexo/edad	Diagnóstico previo	Sangrados previos/ tratamiento	Varices Número/grado	Varices ligadas	Control endoscópico
Paciente 1	M/8	Fibrosis hepática congénita	Sí/esclerosis	2/II	2	Erradicación varices esofágicas
Paciente 2	M/7	Fibrosis hepática congénita	Sí/esclerosis	2/I,II	2	Erradicación varices esofágicas
Paciente 3	V/10	Cirrosis hepática. FQ	Sí/esclerosis	3/II	3	Erradicación varices esofágicas
Paciente 4	V/9	AVBEH	Sí/esclerosis. Kasai	2/III	2	Persisten varices esofágicas

AVBEH: atresia de vías biliares extrahepáticas; FQ: fibrosis quística.

El procedimiento fue explicado previamente a los padres, haciendo hincapié en que la mayoría de los resultados encontrados hasta ahora se han dado en adultos, pero que esta técnica tiene potenciales ventajas en la edad pediátrica. Se realizaron en total cinco sesiones, tres con sedación profunda con control de anestesista y dos con anestesia general e intubación orotraqueal. Todas las ligaduras se practicaron de forma electiva, usándose un endoscopio convencional de adultos Olympus 1T130 o 1T140 y dispositivo multibandas MBL-6 de Wilson-Cook®. Los endoscopistas no consideraron de excesiva dificultad el paso por el esfínter esofágico superior. La relación varices esofágicas observadas/ligadas (nº de bandas) fue en cada caso de 2/2, 2/2, 3/3, 2/2. En 3 pacientes se comprobó la erradicación de las varices en un control endoscópico realizado dentro de los 3 meses siguientes. En el paciente con atresia de vías biliares y cirrosis persistían varices esofágicas grado II/III y desarrolló varices gástricas en fundus. Una de las pacientes precisó una segunda sesión a los 11 meses de la primera por recidiva hemorrágica (relación 1/1). Como complicaciones cabe destacar una hemorragia leve autolimitada y dolor torácico leve en todos los pacientes que cedió con analgesia convencional. Los datos de los pacientes se exponen en la tabla 1.

En pacientes pediátricos hay poca experiencia sobre la LEVE y son escasos los estudios que comparan sus resultados con la escleroterapia, que es el procedimiento habitual aplicado en estos enfermos. Posiblemente el temor a las complicaciones que se deriven de la técnica y, por supuesto, la menor frecuencia de varices esofágicas en niños han favorecido la escasa difusión de la LEVE en estos pacientes.

Hay trabajos que avalan la LEVE como una técnica segura y eficaz en el tratamiento del episodio agudo y la prevención del resangrado de varices esofágicas en pacientes pediátricos[4-9], y tan sólo en un estudio se ha encontrado que sea efectiva en la prevención primaria del sangrado[4].

Aunque no está exenta de complicaciones como dolor torácico, sangrado, perforación esofágica o neumonía, éstas son menos frecuentes y menos graves que con la escleroterapia[3]. En nuestra experiencia, aunque limitada, sólo hubo una hemorragia leve que se autolimitó sin precisar tratamiento y dolor torácico tras las sesiones, que respondió a analgésicos y no retrasó la reintroducción a la dieta. La tasa de erradicación inicial de varices esofágicas publicada, el número de tratamientos requeridos para la erradicación y la tasa de complicaciones son equiparables a datos de ensayos controlados en pacientes adultos[5]. De nuestros enfermos, sólo uno no respondió y de los tres que respondieron, dos lo hicieron con una sola sesión.

La LEVE se ha demostrado eficaz en niños con varices esofágicas con independencia de la causa que produzca la hipertensión portal[7]. La patogenia del desarrollo de varices esofágicas en niños es similar a la del adulto, aunque las causas varían. Éstas pueden dividirse en:

1. Obstrucción portal prehepática (trombosis portal, cavernomatosis portal, cateterización de la vena umbilical, etc.).

2. Obstrucción portal intrahepática (cirrosis por AVBEH, fibrosis quística, colangitis esclerosante, etc.).

3. Obstrucción portal suprahepática (síndrome de Budd-Chiari [estados de hipercoagulabilidad]).

Por último, cabe señalar que recientemente se ha publicado un estudio prospectivo sobre LEVE usando un dispositivo multibandas convencional similar al empleado en nuestros casos y sin complicaciones[9]. Como conclusiones de nuestra experiencia parece ser que la LEVE es un procedimiento seguro y eficaz en pacientes pediátricos, debe contemplarse como alternativa a la escleroterapia, en casos seleccionados puede practicarse bajo sedación profunda y puede realizarse con el endoscopio convencional y el dispositivo multibandas usados en adultos.

D.J. Pérez de Luque[a], A. González Galilea[b], C. Gálvez Calderón[a], A. Naranjo Rodríguez[a], F. Pastor Moreno[b] y F. Sánchez Ruiz[b]
Unidades [a]Clínica de Aparato Digestivo y [b]Gastroenterología Pediátrica. Hospital Universitario Reina Sofía. Córdoba. España.

Correspondencia: Dr. J. Pérez Luque.
Unidad Clínica de Aparato Digestivo.
Unidad de Gastroenterología Pediátrica.
Hospital Universitario Reina Sofía.
Avda. Menéndez Pidal, s/n. 14004 Córdoba. España.
Correo electrónico: www.diges@hrs.sas.junta-andalucia.es

BIBLIOGRAFÍA

1. Laine L, Cook D. Endoscopic ligation compared with schlerotherapy for treatment of esophageal variceal bleeding. A meta-analysis. Ann Int Med 1995;123:280-7.

2. Goff JS, Stiegmann GV, Reveille RM. Three year experience with endoscopic variceal ligation for treatment of bleeding varices. Endoscopy 1992;24:401-4.

3. Siegmann GV, Goff JS, Mchaletz-Onody P, Korula J, Lieberman D, et al. Endoscopic sclerotherapy as compared with endoscopic ligation of bleeding esophageal varices. N Engl J Med 1992;326:1527-32.

4. Cano I, Urruzuno P, Medina A, Vilariño E, Benavent MI, Manzanares J, et al. Treatment of esophageal varices by endoscopic ligation in children. Eur J Pediatr Surg 1995;5:299-302.

5. Fox VL, Carr-Locke DL, Connors PA, Leichtner AM. Endoscopic ligation of esophageal variceal in children. J Pediatr Gastroenterol Nutr 1995;20:202-8.

Documento descargado de http://www.elsevier.es el 19/06/2013. Copia para uso personal, se prohíbe la transmisión de este documento por cualquier medio o formato.

6. Karrer FM, Holland RM, Allshouse MJ, Lilly JR. Portal vein trombosis: Treatment of variceal hemorrage by EVL. J Pediatr Surg 1994;29:1149-51.

7. Price MR, Santorelli KH, Karrer FM, Narkewicz MR, Sokol RJ, Lilly JR. Management of esophageal variceal in children by EVL. J Pediatr Surg 1996;31:1056-9.

8. Nijhawan S, Patni T, Sharma U, Rai RR, Miglani N. EVL in children. J Pediatr Surg 1995;30:1455-6.

9. Mckiernan PJ, Beath SU, Davison SM. A prospective study of endoscopic esophageal variceal ligation using a multiband ligator. J Pediatr Gastroenterol Nutr 2002;34:207-11.

Intoxicación por nitroprusiato

Sr. Editor:

El nitroprusiato sódico (NTS) es un fármaco vasodilator venoso y arterial ampliamente usado. Debido a su inicio inmediato, a su fácil administración y titulación se emplea ampliamente para el control de la presión arterial. A pesar de su relativa seguridad, su uso no está exento de complicaciones, de las cuales la más importante es la intoxicación por cianuro. Esto se debe a que el NTS está formado por 5 grupos cianuros, de modo que al metabolizarse quedan libres. Si se sobrepasa la capacidad fisiológica de tamponar estos grupos cianuros, se producirá intoxicación y la hipoxia tisular resultante.

Se trataba de un lactante de mes y medio de edad diagnosticado de canal auriculoventricular parcial y coartación de aorta que había sido intervenido de esta última. En el postoperatorio desarrolló hipertensión arterial (140/80), por lo que se inició tratamiento con nitroprusiato (dosis inicial de 1 μg/kg/min). A partir de las 12 h de la perfusión, la presión arterial (PA) fue aumentando, lo cual requirió aumentar la perfusión de NTS hasta dosis máxima de 5,5 μg/kg/min. La perfusión de NTS fue mantenida durante un total de 36 h. Durante este período sólo cabe destacar la excesiva somnolencia del paciente (atribuida a la perfusión de morfina usada) y la aparición de una arritmia autolimitada (cambio en el segmento ST de pocos segundos de duración) cuando el paciente llevaba 30 h de tratamiento.

Tras 6 h sin tratamiento con NTS el paciente presentó crisis convulsivas tratadas con midazolam y fenobarbital. Coincidiendo con una nueva crisis, el paciente sufrió parada cardiorrespiratoria que necesitó intubación y maniobras de reanimación. Se produjo un progresivo deterioro hemodinámico con necesidad de volumen y fármacos vasoactivos (dopamina y noradrenalina). Neurológicamente el paciente presentaba un cuadro compatible con encefalopatía hipoxicoisquémica grave (hipotonía, desconexión del medio, falta de succión y fijación de la mirada). Las determinaciones analíticas sanguíneas fueron anodinas, salvo una acidosis láctica (pH, 7,30; HCO_3, 15; EB, – 12; ácido láctico, 7,2). El cuadro brusco de deterioro neurológico y hemodinámico sin causa aparente, hizo sospechar la posibilidad de intoxicación por cianuro (cuadro de hipoxia tisular grave con compromiso neurológico y cardíaco) y se administró hidroxicobalamina por vía intramuscular con lo que se produjo una mejoría espectacular desde el punto de vista neurológico. Al alta de nuestra unidad presentaba una mínima paresia residual en miembro superior derecho con hipotonía axial leve. Retrospectivamente los valores de cianuro fueron paradójicamente normales (fueron extraídos 8 h después del cese del NTS pero la semivida del cianuro es de 18-60 h), aunque se observó un aumento de la metahemoglobinemia hasta el 3,8% (normal < 2%).

El mecanismo de la intoxicación por NTS se produce por la acumulación de cianuro (fig. 1): al reaccionar la oxihemoglobina con el NTS produce metahemoglobina y cianuro. Su principal vía de destoxificación son las enzimas hepáticas que trasforman el tiosulfato en tiocianato, poco tóxico, y la eliminación renal. En caso de acumulación excesiva de cianuro éste se une a la citocromo oxidasa mitocondrial bloqueando la fosforilación oxidativa y produciendo hipoxia celular. La hidroxicobalamina actúa uniéndose al grupo cianuro y produciendo cianohemoglobina, que no es tóxica y se elimina vía renal.

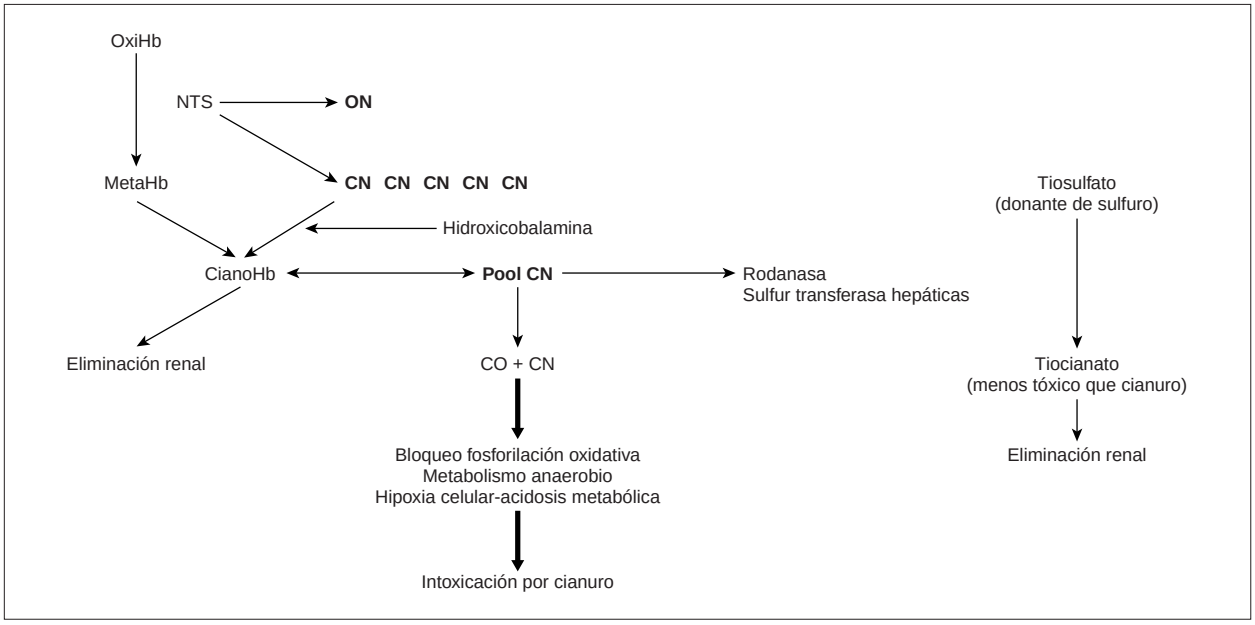

Figura 1. *Metabolismo del nitroprusiato. OxiHb: oxihemoglobina; NTS: nitroprusiato; ON: óxido nítrico (efecto vasodilatador del NTS); CN: radical cianuro; MetaHb: metahemoglobina; CianoHb: cianohemoglobina; CO: citocromo oxidasa mitocondrial.*

Documento descargado de http://www.elsevier.es el 19/06/2013. Copia para uso personal, se prohíbe la transmisión de este documento por cualquier medio o formato.

TABLA 1. **Factores de riesgo de intoxicación por nitroprusiato**

Disminuyen los depósitos de sulfuro (necesarios para la destoxificación)
Cirugía reciente
By-pass cardiopulmonar
Uso de diuréticos
Desnutrición
Hipoalbuminemia
Edad pediátrica
Aumentan la producción de cianuro libre
Altas dosis de nitroprusiato (mayor de 3-4 μg/kg/min)
Tratamiento superior a 48 h
Alteran la destoxificación del cianuro
Insuficiencia renal (acumulación de tiocianato hasta niveles tóxicos)
Insuficiencia hepática (sólo las disfunciones graves)

Los factores de riesgo asociados a la intoxicación[1] se muestran en la tabla 1.

Los signos clínicos son resultantes de la intoxicación por cianuro, que produce hipoxia celular, en especial en cerebro y en miocardio[2]. Los primeros síntomas son dolor de cabeza, palpitaciones, polipnea, náuseas y vómitos. Puede producirse un deterioro rápido con confusión, estupor y/o crisis convulsivas. Precozmente se produce polipnea pero después se produce depresión respiratoria a nivel medular. La isquemia miocárdica se manifiesta como hipotensión, arritmias y edema pulmonar y es característico encontrar bradicardia precozmente. Son asimismo característicos la acidosis láctica[3] y la ausencia de cianosis, a pesar de los datos de hipoxia celular (presión parcial en sangre arterial y saturación de oxígeno normales): hipoxia tisular sin hipoxemia, por la incapacidad para la extracción tisular de oxígeno. La disfunción cerebral y la taquifilaxia son más precoces que la acidosis metabólica.

Con esta observación clínica se desea subrayar la importancia de la sospecha diagnóstica de la intoxicación por cianuro en todo niño en tratamiento con NTS. Con independencia de la dosis y el ritmo de perfusión en todo paciente con NTS, que desarrolla disfunción cerebral, inestabilidad cardiovascular, acidosis metabólica o resistencia al efecto hipotensor al incrementar las dosis en un paciente previamente respondedor, debe sospecharse toxicidad por cianuro y debe interrumpirse la administración de NTS. El diagnóstico y el tratamiento rápidos pueden mejorar el pronóstico de esta intoxicación.

Ante la sospecha de intoxicación las medidas a tomar incluyen: retirada de NTS, administración de oxígeno al 100%, administración de bicarbonato y de sus antídotos (nitrito sódico, tiosulfato sódico o hidroxicobalamina)[4,5].

M.ªM. Ballesteros García, F. Fernández Carrión, L. Casanueva Mateos, J.I. Sánchez Díaz, P. Gómez de Quero, V. Ramos Casado y F. Mar Molinero

Unidad de Cuidados Intensivos Pediátricos. Servicio de Pediatría. Hospital 12 de Octubre. Madrid. España.

Correspondencia: Dra. M.ªM. Ballesteros García. Federico Rubio, 92, 3.º A. 28040 Madrid. España. Correo electrónico: mmballesteros@hotmail.com

BIBLIOGRAFÍA

1. Rindone JP, Sloane EP. Cyanide toxicity from sodium nitroprusside: Risks and management. Ann Pharmacother 1992;26:515-7.

2. Jeffrey A, Friederich MD. Sodium Nytroprusside: Twenty years and counting. Anesth Analg 1995;81:152-62.

3. Baud FJ, Borrow SW, Bavoux E. Relation between plasma lactate and blood cyanide concentrations in acute cyanide poisoning. BMJ 1996;312:26-7.

4. Nadine F, Zerbe BA. Use of vitamin B_{12} in the treatment and prevention of nitroprusside – induced cyanide toxicity. Crit Care Med 1993;21:465-7.

5. Robin ED, McCauley R. Nitroprusside – related induced cyanide poisoning. Time for urgent, effective intervention. Chest 1992; 102:1842-5.

Adolescente con pérdida brusca de la conciencia y crisis comicial tras traumatismo craneoencefálico

Sr. Editor:

Los traumatismos craneoencefálicos son muy frecuentes en la adolescencia. En este período de edad muchos de ellos se deben a conductas peligrosas llevadas a cabo sobre todo por los varones. Se define traumatismo craneoencefálico leve aquel en el que el paciente presenta un nivel de conciencia normal tras el traumatismo (aunque puede tener un breve período amnésico en relación al episodio), que puede acompañarse de cefalea, náuseas, visión borrosa o dificultades en la concentración. En general, estos pacientes presentan buen pronóstico con escaso riesgo de deterioro neurológico posterior. A continuación se comunica el caso de un adolescente que tras un traumatismo, aparentemente banal, provocado por una actividad de riesgo, presentó deterioro del nivel de conciencia que requirió ingreso en la unidad de cuidados intensivos pediátricos (UCIP) y un tratamiento agresivo.

Varón de 14 años, previamente sano, que 2 h antes de su ingreso sufrió un traumatismo craneal al caerse desde una rampa hacia atrás desde su propia altura. No presentaba sintomatología neurológica inicial y sus compañeros del colegio sólo referían pérdida de consciencia de pocos segundos de duración sin ningún tipo de movimiento anómalo. Acudió al servicio de urgencias donde refirió amnesia del episodio; no presentó ninguna sintomatología salvo dolor local en la zona de la contusión. Allí, tras sutura de la lesión incisa en región occipital presentó desconexión del medio y crisis convulsiva tonicoclónica generalizada, con cianosis perioral, trismus, desviación de la mirada a la derecha e hipertonía generalizada, que cedió tras la administración de diacepam rectal y midazolam por vía intravenosa, procediéndose al traslado a UCIP. A su ingreso presentaba: frecuencia cardíaca, 118 lat./min; frecuencia respiratoria, 24 resp./min; presión arterial, 133/55 mmHg y saturación de oxígeno, 100%. El estado general era regular, con tendencia al sueño. El paciente respondía a estímulos dolorosos y no a órdenes verbales ni emitía palabras. Pupilas isocóricas y normorreactivas. Ojos centrados. No existía asimetría facial. Reflejos rotulianos exaltados, disminución de fuerza en miembros superiores, sensibilidad conservada.

Documento descargado de http://www.elsevier.es el 19/06/2013. Copia para uso personal, se prohíbe la transmisión de este documento por cualquier medio o formato.

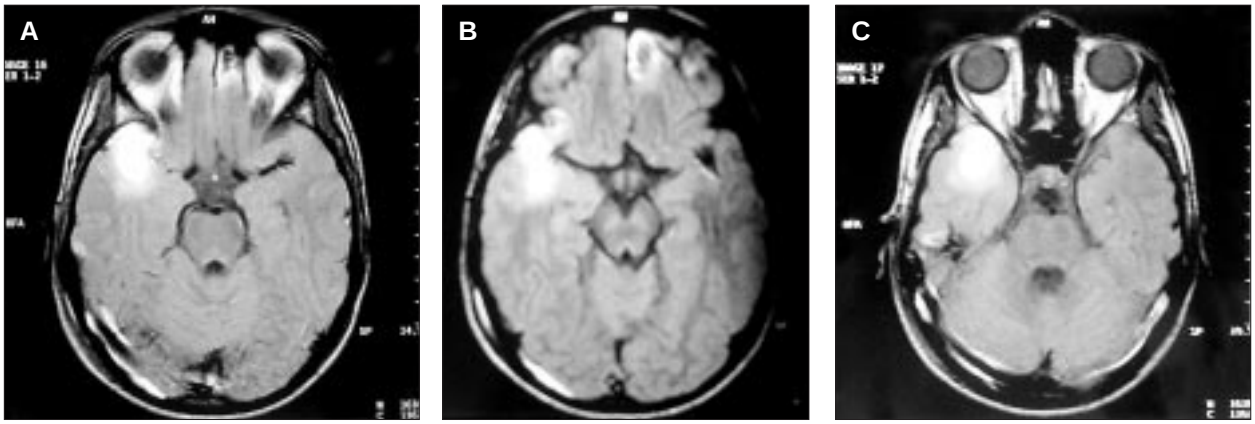

Figura 1A-C. *RM craneales del paciente donde se aprecia hematoma frontotemporal derecho.*

Cefalomatoma a nivel occipital. Auscultación cardíaca: rítmica, sin soplos. Auscultación pulmonar, normal; abdomen normal, no se palpan megalias. No existía otorragia, ni lesiones cutáneas. El resto de exploración sin hallazgos. No existían antecedentes familiares de casos de muerte súbita, arritmias o crisis convulsivas, ni personales de crisis convulsivas previas, ni síncopes. El desarrollo neurológico había sido normal y el paciente practicó deporte con frecuencia. Las exploraciones complementarias (hemograma, gasometría, coagulación, perfil hepático y renal, radiografía de tórax y electrocardiograma [ECG]) mostraron parámetros normales, salvo una discreta acidosis respiratoria previa a la intubación. Ante la disminución progresiva del nivel de conciencia se decidió intubación previa a la realización de neuroimagen. Se realiza tomografía cumputarizada (TC) craneal donde se apreció la existencia de aumento de partes blandas compatible con cefalohematoma parietal derecho, discreta cantidad de aire extraaxial adyacente a la sutura lambdoidea y al peñasco derecho sin que pueda descartarse fractura mastoidea o de peñasco. No se apreciaron lesiones ocupantes de espacio ni desplazamiento de la línea media.

En la UCIP se mantuvo con sedoanalgesia (midazolam y propofol), tratamiento anticomicial con fenitoína por vía intravenosa y medidas antiedema cerebral (restricción moderada de líquidos y corticoides). A las 24 h se realizó resonancia magnética (RM) craneal donde se apreció hematoma frontotemporal derecho, contusiones hemorrágicas corticosubcorticales frontales bilaterales y en lóbulo temporal derecho, mínimo hematoma subdural bihemisférico, pequeño hematoma epidural occipital derecho y laceración o trombosis del seno transverso y sigmoide derecho (fig. 1A-C). Se decidió actitud conservadora manteniendo la ventilación mecánica, sedación y medidas antiedema cerebral durante 72 h. Durante este período el paciente no presentó ninguna complicación. Tras realizar RM de control, que no mostraba cambios significativos respecto a la anterior, se procedió a la extubación, comprobándose que la exploración neurológica era rigurosamente normal sin presentar ningún tipo de déficit.

Tras despertar, el paciente refirió que la pérdida brusca de consciencia se produjo mientras el paciente estaba jugando con sus compañeros en el patio del colegio. Este "juego" consiste en provocar una casi pérdida de conciencia para así poder experimentar la sensación de pérdida de control o las alucinaciones visuales que pueden acompañar al presíncope. Para ello, un niño se coloca en el centro y empieza a hiperventilar; posteriormente los demás compañeros le impiden que respire, tapándole la boca y la nariz y comprimiéndole el tórax. El niño debe aguantar la respiración hasta que nota la sensación brusca de pérdida de control o mareo. En este caso, la pérdida de conciencia brusca hizo caer a nuestro paciente hacia atrás sobre su propio peso sin que los demás compañeros pudieran sujetarle, por lo que se golpeó en la región occipital provocando el traumatismo craneoencefálico.

No hemos encontrado en la bibliografía alusiones a esta conducta peligrosa como causa de síncope provocado o de traumatismo craneoencefálico ni de las posibles complicaciones que puede producir. Consideramos que es importante llamar la atención sobre esta conducta anormal actualmente extendida entre los adolescentes que puede entrañar riesgos importantes y como en este caso una gran morbilidad.

M.ªM. Ballesteros García, C. Pérez Caballero, N. Arribas Alonso y L. Moreno Fernández
Servicio de Cuidados Intensivos de Pediatría.
Hospital San Rafael. Madrid. España.

Correspondencia: Dra. M.ªM. Ballesteros García.
Federico Rubio, 92, 3.º A. 28040 Madrid. España.
Correo electrónico: mmballesteros@hotmail.com

Válvula de Eustaquio hipertrófica y redundante

Sr. Editor:

La válvula de Eustaquio procede de la válvula derecha embrionaria del seno venoso. Esta formación tiene una misión importante en el feto, derivando la corriente sanguínea hacia la aurícula izquierda a través del foramen oval. La ausencia de esta derivación en la vida extrauterina hace que la válvula carezca de función y se atrofie gradualmente durante la infancia[1]. Sin embargo, en ocasiones, puede persistir hasta edades adultas sin que ello suponga enfermedad cardíaca propiamente dicha[2].

El objetivo de esta carta es comunicar una variante normal de válvula de Eustaquio hipertrófica que planteó inicialmente el diagnóstico diferencial con masas cardíacas intracavitarias.

Documento descargado de http://www.elsevier.es el 19/06/2013. Copia para uso personal, se prohíbe la transmisión de este documento por cualquier medio o formato.

Se presenta el caso de un niño de 8 años, sin otros antecedentes familiares ni personales de interés que una convulsión febril a los 2 años de edad, que refería 3 episodios de dolor torácico intenso. Todos estos procesos se acompañaron de sintomatología vegetativa con palidez cutánea, vómitos y síncope en una ocasión. No notaba sensación de taquicardia con estos episodios, ni otra sintomatología desde el punto de vista cardíaco. La exploración física general y cardiovascular fueron normales. Hemograma completo con velocidad de sedimentación globular (VSG), bioquímica sanguínea completa, que incluía creatincinasa, lacticodeshidrogenasa (LDH) e interleucina 6 y estudio de coagulación dentro de los límites normales; electrocardiograma y radiografía de tórax normales. En el estudio ecocardiográfico Doppler transtorácico se observaba una masa muy móvil de unos 18 × 3 mm anclada en el techo de la aurícula derecha (fig. 1). La resonancia magnética (RM) cardíaca fue normal sin apreciarse imagen alguna de masa en las cavidades. El diagnóstico se completó con un estudio ecocardiográfico transesofágico que mostró la existencia de una válvula de Eustaquio hipertrófica y redundante que, desde la llegada de la vena cava inferior en el techo de la aurícula derecha, prolapsa hasta la válvula tricúspide (fig. 2).

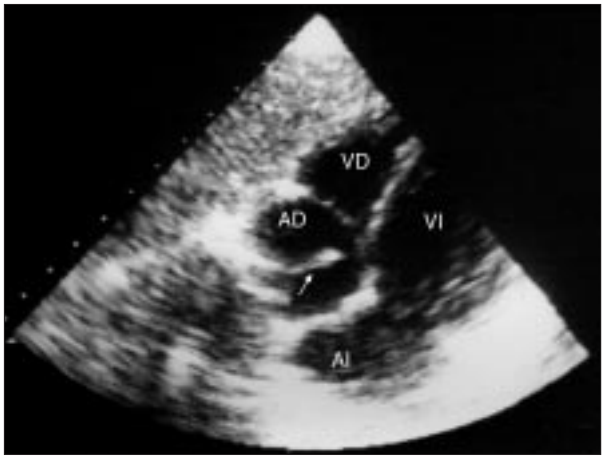

Figura 1. *Ecocardiografía transtorácica, plano subcostal sagital de 4 cámaras. Se visualiza masa de 18 mm (flecha) anclada en el techo de la aurícula derecha. AD: aurícula derecha; VD: ventrículo derecho; AI: aurícula izquierda; VI: ventrículo izquierdo.*

La persistencia de válvula de Eustaquio suele ser asintomática, y se detecta casualmente por ecocardiografía[2], pero también puede ser asiento de endocarditis y mixomas[3,4]. Además, si su tamaño es grande, puede asociarse con la aparición de arritmias o incluso producir, en los primeros días de vida, una derivación derecha izquierda importante a través de una comunicación interauricular con cianosis central grave que haga necesaria la escisión quirúrgica[5-7]. En el caso que se presenta de válvula de Eustaquio hipertrófica, el hallazgo fue casual, ya que los síntomas referidos, que justificaron el estudio, no parece que estén asociados con el elevado tamaño de la válvula de Eustaquio. Creemos que la única sintomatología que podría presentar este paciente atribuible a su válvula hipertrófica son arritmias y no se han detectado en los Holter realizados.

Más interesante resulta discutir la persistencia de una válvula de Eustaquio hipertrófica como simuladora de enfermedad cardíaca, principalmente, el diagnóstico diferencial entre ésta y masas intracardíacas[1,8,9].

Los tumores de corazón, a pesar de su baja frecuencia en la edad pediátrica, son un diagnóstico que debe tenerse en cuenta en casos de sintomatología indicativa de obstrucción mecánica, insuficiencia cardíaca o arritmias. En nuestro paciente, la sintomatología referida, dolor torácico, sintomatología vegetativa y síncope, junto con el hallazgo de una masa móvil unida a la pared de la aurícula derecha en el estudio ecocardiográfico inicial obligó a descartar una masa intracavitaria. Para identificar la estructura de la válvula de Eustaquio y diferenciarla de masas intracavitarias en el estudio ecocardiográfico transtorácico, Limacher et al[1] sugieren la proyección sagital subcostal en un plano perpendicular frente al plano de 4 cavidades. Por último, como ocurrió en nuestro caso, las ecografías transesofágicas bidimensionales, o incluso tridimensionales[10], pueden ser de gran ayuda en el diagnóstico diferencial entre válvula de Eustaquio hipertrófica y masas intracardíacas.

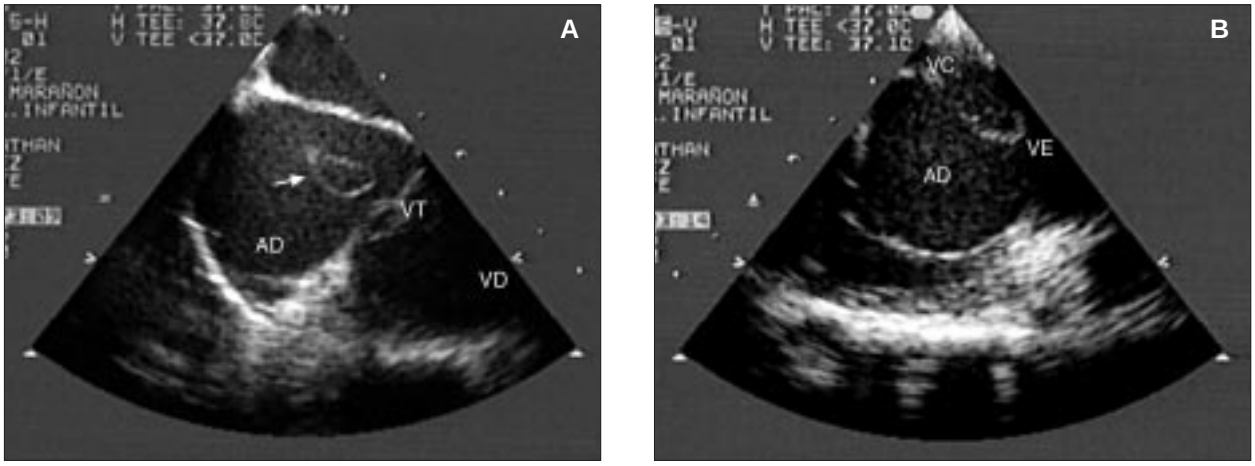

Figura 2. *Ecocardiografía transesofágica, plano transversal.* ***A)*** *Masa vibrátil (flecha) que prolapsa hasta la válvula tricúspide;* ***B)*** *al rotar ligeramente el transductor se confirma que se trata de una válvula de eustaquio hipertrófica, observándose su inicio en la desembocadura de la vena cava inferior. AD: aurícula derecha; VD: ventrículo derecho; VT: válvula tricúspide; VC: vena cava inferior; VE: válvula de Eustaquio.*

Documento descargado de http://www.elsevier.es el 19/06/2013. Copia para uso personal, se prohíbe la transmisión de este documento por cualquier medio o formato.

P. Fernández González[a], J.M.ª de la Hera Galarza[b], B. Lastra Areces[a], M. Camino López[c] y I. Riaño Galán[a]
Servicios de [a]Pediatría y [b]Cardiología. Hospital Carmen y Severo Ochoa. Cangas del Narcea. Asturias.
[c]Cardiología Pediátrica.
Hospital Gregorio Marañón. Madrid. España.

Correspondencia: Dr. P. Fernández González.
Hospital Carmen y Severo Ochoa.
Sienra, 11. 33800 Cangas del Narcea. Asturias. España.
Correo electrónico: porfiriofg@terra.es

BIBLIOGRAFÍA

1. Limacher MC, Gutgesell HP, Vick GW, Cohen MH, Huhta JH. Echocardiographic anatomy of the eustachian valve. Am J Cardiol 1986;57:363-5.
2. Barriales V, Busta MA, Moris C, Martínez Trabanco I, Simarro E, Segovia E, et al. Estudio de la válvula de Eustaquio mediante ecocardiografia bidimensional. Rev Esp Cardiol 1988;41:349-51.
3. Vilacosta I, San Roman JA, Roca V. Eustachian valve endocarditis. Br Heart J 1990;64:340-1.
4. Teoh KH, Mulji A, Tomlinson CW, Lobo FV. Right atrial myxoma originating from the eustachian valve. Can J Cardiol 1993;9:441-3.
5. Bharati S, Bauernfiend R, Scheinman M, Massie B, Cheitlin M, Denes P, et al. Congenital abnormalities of the conduction system in two patients with tachyarrhythmias. Circulation 1979; 59:593-606.
6. Condoluci C, Di Donato RM, Marcelletti C, Guccione P. Cianosi centrale in un neonato dovuta a prominenza della valvola della vena cava inferiore. G Ital Cardiol 1994;24:151-4.
7. Corno AF, Bron C, Von Segesser LK. Divided right atrium. Diagnosis by echocardiography, and considerations on the functional role of the Eustachian valve. Cardiol Young 1999;9: 427-9.
8. Carson W, Chiu SS. Image in cardiovascular medicine. Eustachian valve mimicking intracardiac mass. Circulation 1998;97: 2188.
9. Krishnamoorthy KM. Unusual variety of eustachian valve. Int J Cardiol 2001;79:305-6.
10. Maeno YV, Boutin C, Benson LN, Nykanen D, Smallhorn JF. Three-dimensional transesophageal echocardiography for secundum atrial septal defects with a large eustachian valve. Circulation 1999;99:E11.

¿Es suficiente la valoración cardiológica en la tetralogía de Fallot?

Sr. Editor:

Hemos leído con gran interés el artículo en la sección "¿Cuál es su diagnóstico?" sobre síndrome cardiofacial o de Cayler[1], y deseamos felicitar a sus autores. Este cuadro con entidad propia se reconoce actualmente como la asociación de malformaciones cardíacas congénitas y la hipoplasia o agenesia del músculo depresor del ángulo de la boca (depresor *anguli oris*)[2]. Sin embargo, nos gustaría hacer algunas precisiones.

Dentro de las pruebas complementarias a realizar en el caso presentado creemos que podría ser de especial interés un cariotipo con estudio genético molecular de síndrome CATCH 22q11.2. La deleción 22q11.2 es la alteración genética por deleción más frecuente en seres humanos, aproximadamente 1/4.000 recién nacidos vivos la presentan. Esta deleción se ha identificado en muchos pacientes con fenotipos y presentaciones clínicas muy variables, como el síndrome de Di George, síndrome velocardiofacial[3], síndrome de anomalías conotruncales y faciales, así como algunos casos de síndrome de Opitz y de síndrome cardiofacial o de Cayler, caso presentado por Silveira Cancela et al[1].

Existe una gran variedad de anomalías clínicas que acompañan a esta deleción, sin una adecuada correlación genotipo-fenotipo en los pacientes afectados. Los hallazgos clásicos son facies dismórfica, defectos cardíacos conotruncales, hipocalcemia por hipoparatiroidismo, inmunodeficiencia mediada por linfocitos T y anomalías palatinas. Otros signos que pueden estar presentes son retraso mental, alteraciones nutricionales, psiquiátricas, así como defectos renales y musculosqueléticos[4].

Debido a su extraordinaria variabilidad clínica, el diagnóstico del síndrome de deleción 22q11.2 en muchas ocasiones lo establece el cardiólogo infantil tras la evaluación de anomalías cardíacas conotruncales, o el cirujano plástico tras la corrección de un defecto palatino o una incompetencia velofaríngea, o ambas[5]. Este síndrome debe sospecharse ante signos mayores como la cardiopatía. De hecho, la cardiopatía congénita constituye la anomalía estructural más frecuente ligada a esta deleción, siendo la tetralogía de Fallot el defecto cardíaco que se presenta en un porcentaje más elevado. En un estudio en el que se incluyeron pacientes con anomalías cardíacas conotruncales, se observó que el 15,3% de los pacientes con tetralogía de Fallot presentaban la deleción 22q11.2[6]. La frecuencia de la deleción 22q11.2 no varía en aquellos pacientes con tetralogía de Fallot y atresia pulmonar cuando se compara con aquellos que presentan asociado el proceso con estenosis pulmonar. Sin embargo, en pacientes con tetralogía de Fallot y agenesia pulmonar parece existir un incremento en la incidencia de este síndrome de deleción[7,8]. Ante estos datos, algunos autores defienden la necesidad de un adecuado estudio genético en todo recién nacido con anomalía conotruncal[5].

Creemos muy interesante el caso clínico presentado por Silvera Cancela et al[1], y con los datos aportados defendemos que el cribado de la deleción 22q11 es necesaria. Haríamos extensivo el estudio genético a los pacientes afectados no sólo de los síndromes ligados a esta deleción (síndrome de Di George, síndrome velocardiofacial, síndrome de anomalías conotruncales y faciales, síndrome de Opitz y síndrome cardiofacial o de Cayler), sino también a los que presentan anomalías cardíacas conotruncales, entre ellas la tetralogía de Fallot, para mejorar el adecuado abordaje clínico del paciente y aportar a los padres un correcto consejo genético.

J.A. López Medina[a], R. López-Jurado Romero de la Cruz[b], J.M. Pérez de la Cruz[c], J.L. Barrionuevo Porras[d] y L. Ortega Martos[a]

Documento descargado de http://www.elsevier.es el 19/06/2013. Copia para uso personal, se prohíbe la transmisión de este documento por cualquier medio o formato.

Servicios de [a]Pediatría, [b]Ginecología y Obstetricia y [c]Cardiología Infantil. [d]Unidad de Endocrinología y Dismorfología. Hospital Universitario Virgen de las Nieves. Granada. España.

Correspondencia: Dr. J.A. López Medina. Avda. de la Constitución, 22, 4º H. 18012 Granada. España. Correo electrónico: jalopezmedina@eresmas.com

Bibliografía

1. Silveira Cancela M, Rodríguez Sáez MJ, Rodicio García M, Abadi Abadi A, Rueda F. Recién nacido con asimetría del llanto y soplo cardíaco. An Esp Pediatr 2002;56:375-6.
2. Wiedemann HR, Kunze J. Clinical Syndromes. Philadelphia: Mosby-Wolfe, 1997.
3. De Mir Mesa I, Gabau Vila E, Artigas Pallarés, Calvo Escalona R. Esquizofrenia y síndrome velocardiofacial. An Esp Pediatr 2002;56;476-7.
4. Cuneo BF. 22q11.2 deletion syndrome: DiGeorge, velocardiofqaccial, and conotruncal anomaly face syndromes. Curr Opin Pediatr 2001;13:465-72.
5. Emanuel BS, McDonald-McGinn D, Saitta SC, Zackai EH. The 22q11.2 Deletion Syndrome. Adv Pediatr 2001;48:39-73.
6. Goldmuntz E, Driscoll DA, Budarf ML, Zackai EH, McDonand-McGinn DM, Biegel JA, et al. Microdeletions of chromosomal region 22q11 in patients with conotruncal cardiac defects. J Med Genet 1993;30:807-12.
7. Goldmuntz E, Clark BJ, Mitchell LE, Jawad AF, Cuneo BF, Reed L, et al. Frequency of 22q11 deletions in patients with conotruncal defects. J Am Coll Cardiol 1998;32:492-8.
8. López JA, Moltó L, Rodríguez MM, Sánchez MR, López-Jurado R, González C, et al. Síndrome Catch 22. An Esp Pediatr 2002; 56(Supl 5):14.

Réplica de los autores

Sr. Editor:

Agradecemos el interés y los comentarios de J.A. López Medina et al acerca de nuestro artículo sobre el síndrome de Cayler[1]. Hemos leído con atención su interesante carta sobre la necesidad de incluir en la valoración general de los pacientes con tetralogía de Fallot un estudio genético dirigido a descartar la posibilidad de la presencia de la deleción 22q11.

Es una observación acertada y ajustada a la práctica habitual con estos pacientes. En este sentido, sólo deseamos señalar que estamos totalmente de acuerdo.

La razón de no haber comentado este aspecto en el artículo original, estriba en que el objetivo del mismo era subrayar las pruebas necesarias en el diagnóstico de sospecha de cardiopatía en un niño con asimetría del llanto. En esta fase del diagnóstico no está indicado el estudio genético, y sí la valoración cardiológica completa, siendo la ecocardiografía la prueba complementaria fundamental.

Según la experiencia del servicio de cardiología infantil de referencia de nuestro centro, donde trabaja F. Rueda, uno de los autores de nuestro artículo, (Hospital Materno Infantil de La Coruña) la presencia de deleción 22q11 es frecuente en nuestro medio en recién nacidos con cardiopatía del tipo malformación conotruncal o de otro tipo, pero con asociación fenotípica sospechosa (facies peculiar, hipocalcemia, alteraciones de la deglución, inmunodeficiencia o crisis convulsivas): en un estudio realizado en este centro en el período comprendido entre enero de 1998 y febrero de 2000 (Comunicación al LI Congreso de la Sociedad de Pediatría de Galicia, junio de 2000) el 20% de los recién nacidos con estas premisas eran portadores de la deleción. También, según este estudio, es llamativa la mayor mortalidad que tienen estos pacientes cuando se los compara con otros afectados por la misma cardiopatía, pero sin la presencia del síndrome deleción 22q11.

El paciente que nos ocupa no era portador de dicha deleción.

Por último, cabe subrayar la complejidad del consejo genético ya que hoy en día carecemos del conocimiento suficiente para predecir qué pacientes con deleción 22q11 desarrollarán en el futuro las distintas variantes del síndrome. Todo ello obliga a un seguimiento cercano multidisciplinario en la evolución de estos pacientes, y que debe incluir, además de cardiólogo, al menos gastroenterólogo, endocrinólogo y neurólogo.

M. Silveira Cancela
Servicio de Pediatría. Hospital Da Costa. Burela. Lugo. España.

Correspondencia: Dr. Silveira Cancela. Rafael Vior, s/n. 27880 Lugo. España. Correo electrónico: manuel.silveira.cancela@sergas.es

Bibliografía

1. Silveira Cancela M, Rodríguez Sáez MJ, Rodicio García M, Abadi Abadi A, Rueda F. Recién nacido con asimetría del llanto y soplo cardíaco. An Esp Pediatr 2002;56:375-6.

Asma y virus respiratorio sincitial

Sr. Editor:

La posible relación entre infección por virus respiratorio sincitial (VRS) y asma es un tema apasionante que preocupa a investigadores y también a clínicos. Mejías y Ramilo[1] han escrito un actualizado editorial puntualizando muy bien los aspectos trascendentes y más actuales del problema. Además, aportan resultados muy originales, obtenidos en ratones infectados por VRS, valorando la carga viral, hallazgos histológicos y grado de obstrucción bronquial.

A modo de conclusión, los autores afirman que "cada vez parece más clara la relación entre infección grave por VRS y el posterior desarrollo de hiperreactividad bronquial en la infancia. Sin embargo, no está claro si es la infección por VRS por sí sola la que ocasiona las secuelas a nivel de la función pulmonar, o si es la asociación con alteraciones previas en la función pulmonar o con atopia".

Pienso que cada vez hay más sugerencias que apoyan la segunda hipótesis, es decir, que en ciertos lactantes se dan circunstancias previas a la infección por VRS que motivan su particular cuadro clínico y su evolución.

Documento descargado de http://www.elsevier.es el 19/06/2013. Copia para uso personal, se prohíbe la transmisión de este documento por cualquier medio o formato.

La infección por VRS es muy común. En un trabajo prospectivo antes del año de edad se habían infectado el 68,8%[2]. En otro, el 95% de los niños es seropositivo a los 2 años de edad[3]. Sin embargo, sólo un bajo porcentaje cursa con el típico cuadro clínico de bronquiolitis y precisa ser ingresado. En estas formas graves no aparece una inmunodeficiencia que las justifique; por otra parte, el compromiso respiratorio no se acompaña ni de gravedad infecciosa, ni de mortalidad elevada. Fuera de la dificultad respiratoria no hay motivo para pensar que la infección en las bronquiolitis sea diferente de la de tantos otros niños, cuyas infecciones por VRS son banales.

Hace unos años publicamos que los niños que meses después iban a ser ingresados con una bronquiolitis severa por VSR ya tenían al nacer, en sangre de cordón, valores descendidos de interleucina-12 (IL-12)[4]. La IL-12 está muy directamente relacionada con la actividad Th1 de los linfocitos y es el principal estímulo del interferón gamma (IFN-γ). Se ha postulado que defectos neonatales en IL-12 y/o IFN-γ facilitan el predominio precoz de la actividad Th2 con liberación exagerada de IL-4, IL-5 e IL-13, fenómenos que son facilitantes de atopia y asma.

Nuestra hipótesis es que la infección por VRS se muestra en forma de bronquiolitis en aquellos lactantes que ya tienen, desde el nacimiento, ciertas anomalías facilitadoras. Estas anomalías permanecerían transitoria o permanentemente y, por ello, los cuadros de sibilancias se repiten ante la llegada de variados estímulos, principalmente infecciosos. Esta hipótesis está en la línea de las investigaciones realizadas de Martínez et al[5,6] quienes hallaron alteraciones funcionales respiratorias en los recién nacidos que meses después sufrirían crisis de sibilancias infecciosas.

A. Blanco Quirós
Área de Pediatría. Instituto de Biología y Genética Molecular (IBGM).
Universidad de Valladolid. España.

Correspondencia: Dr. A Blanco Quirós.
Facultad de Medicina. Pediatría.
Ramón y Cajal, 5. 47005 Valladolid. España.
Correo electrónico: ablanco@ped.uva.es

Bibliografía

1. Mejías A, Ramilo O. Asma y virus respiratorio sincitial: ¿mito o realidad? An Esp Pediatr 2002;57:199-204.

2. Glezen WP, Taber LH, Frank AL. Risk of primary infection and reinfection with respiratory syncytial virus. Am J Dis Child 1986;140:543-6.

3. Hay CB, McCarthy CA. Respiratory syncytial virus. En: Mandell, Douglas and Bennett's Principles and practice of infections diseases, 5.ª ed. New York: Churchill, 2000: p. 1782-801.

4. Blanco Quiros A, Gonzalez H, Arranz E, Lapeña S. Decreased interleukin-12 levels in umbilical cord blood in children who developed acute bronchiolitis. Pediatr Pulmonol 1999;28:175-80.

5. Martinez FD, Morgan WJ, Wright AL, Holberg CJ, Taussing LM. Diminished lung function as a predisposing factor for wheezing respiratory illness in infants. N Engl J Med 1988;391:1112-7.

6. Martinez FD, Morgan WJ, Wright AL, Holberg CJ, Taussing LM. Initial airway function is a risk factor for recurrent wheezing respiratory illness during the first three years of life. Am Respir Dis 1991;143:312-6.

Réplica de los autores

Sr. Editor:

Como apunta el Dr. Blanco-Quirós, la relación entre virus respiratorio sincitial (VRS) y asma es un tema apasionante y de interés público por la gran carga que supone socialmente. En Estados Unidos, 126.300 niños son hospitalizados anualmente debido a bronquiolitis o neumonía secundaria a VRS, constituyendo la primera causa de hospitalización en lactantes menores de un año[1]. A los 2 años de edad, esencialmente todos los niños han sufrido al menos una vez una infección por VRS y la mitad de ellos ha tenido contacto con el virus en al menos dos ocasiones[2]. La mortalidad anual en Estados Unidos oscila entre 171 y 510 casos, según distintas series[3] y a nivel global entre 600.000 y un millón.

Varios estudios apoyan la hipótesis que las infecciones graves por VRS se asocian con un riesgo aumentado de padecer sibilancias recurrentes; sin embargo, aún no está claro el papel del VRS, como agente causal principal o la existencia previa de predisposición genética al desarrollo de la hiperreactividad bronquial en estos pacientes. Se podría postular que la infección de la vía respiratoria superior por VRS, en determinadas edades de la vida y/o bajo predisposición genética, desencadenaría infección aguda del tracto respiratorio inferior, con el posible desarrollo de sibilancias de forma transitoria. No obstante, si esta infección del tracto respiratorio inferior por VRS se produce cuando el pulmón esta aún en formación y/o en sujetos con predisposición genética al desarrollo de sibilancias, se podrían producir los cuadros de sibilancias postinfección.

El asma es la enfermedad crónica más frecuente en la infancia. Se trata de una enfermedad multifactorial cuyo mecanismo íntimo de producción es aún desconocido, y cada vez parece más claro que hay distintos fenotipos asmáticos. Uno de estos fenotipos incluiría el de los sibilantes no atópicos: son niños que desarrollan sibilancias en relación a infecciones respiratorias, sobretodo secundarias a VRS, sin que se haya encontrado relación con atopia ni con una respuesta aumentada de inmunoglobulina E[4].

Martínez et al[4] evaluaron de forma prospectiva la incidencia de asma en niños que habían sido diagnosticados de neumonía, fundamentalmente secundaria a VRS, antes de los 3 años de edad. A una parte de esta cohorte de pacientes se les realizaron pruebas de función pulmonar a los pocos meses de vida, antes del diagnóstico de neumonía, y aunque los valores obtenidos fueron inferiores en comparación con el grupo control no se encontraran diferencias estadísticamente significativas con respecto al grupo de niños sanos que no desarrollaron infección respiratoria de vías bajas. Encontraron que los niños diagnosticados de neumonía desarrollaron de 4 a 2 veces más episodios de sibilancias a los 6 y 11 años de edad, respectivamente, en comparación con el grupo de pacientes control, además de tener alteradas de forma significativa las pruebas de función pulmonar a estas edades. No está claro aún si las alteraciones en la función pulmonar eran previas al desarrollo de los episodios de sibilancias o bien que la interacción del VRS con el sistema inmunológico pudo producir cambios en el desarrollo pulmonar, o ambos, que predispusieron al posterior desarrollo de hiperreactividad bronquial. El desarrollo de bronquiolitis secundaria a VRS se ha relacionado con un desequilibrio de la respuesta inmunitaria mediada por los linfocitos T *helper* a favor de una respuesta Th2; sin embargo, los datos publicados en la literatura son contradictorios. Recientemente se ha publicado un estu-

Documento descargado de http://www.elsevier.es el 19/06/2013. Copia para uso personal, se prohíbe la transmisión de este documento por cualquier medio o formato.

dio clínico en el que se evaluó el papel del interferón gamma (IFN-γ) y de la interleucina 4 (IL-4), en niños intubados debido a bronquiolitis grave por VRS, los datos no son concluyentes pues los autores encuentran concentraciones parecidas de estas dos citocinas en los mismos pacientes, mientras que en otros hay predominio de IL-4 o IFN-γ de forma no específica[6].

En nuestro modelo animal se ha podido demostrar que la infección por VRS ocasiona cambios estructurales pulmonares que son objetivables hasta pasadas 10 semanas de la infección aguda. Estos cambios podrían tener un papel predominante en el desarrollo de hiperreactividad bronquial que se observa hasta ese momento en ratones no sensibilizados previamente con ningún tipo de alergeno y con pruebas de función pulmonar previas a la infección por VRS completamente normales[7].

Estos datos sugieren que la patogénesis de la infección por VRS y su asociación con el posterior desarrollo de sibilancias recurrentes y/o asma es aún tema de controversia, a la vez que motivo de intensos trabajos de investigación en el momento actual.

A. Mejías y O. Ramilo
Department of Pediatrics, Division of Infectious Diseases, University of Texas. Southwestern Medical Center at Dallas. Children's Medical Center, Dallas, Texas. Estados Unidos.

Correspondencia: A. Mejías, MD.
University of Texas Southwestern Medical Center.
Department of Pediatrics-Room F3.202.
5323 Harry Hines Blvd.
Dallas, Texas 75390-9063.
Correo electrónico: asuncion.mejias@utsouthwestern.edu

Bibliografía

1. Leader S, Kohlhase K. Respiratory Syncytial virus-coded pediatric hospitalizations, 1997 to 1999. Ped Infect Dis J 2002;21: 629-32.

2. Glezen WP, Taber LH, Frank AL, Kasel JA. Risk of primary infection and reinfection with respiratory syncytial virus. Am J Dis Child 1986;140:543-6.

3. Shay DK, Holman RC, Roosevelt GE, Clarke MJ, Anderson LJ. Bonchiolitis-Associated Mortality and Estimates of Respiratory Syncytial Virus-Associated Deaths among US Children, 1979-1997. J Infect Dis 2001;183:16-22.

4. Martinez FD. Development of wheezing disorders and asthma in preschool children. Pediatrics 2002;2:362-7.

5. Castro-Rodriguez JA, Holberg CJ, Wright AL, Halonen M, Taussig LM, Morgan WJ, et al. Association of radiologically ascertained pneumonia before age 3 yr with asthmalike symptoms and pulmonary function during childhood: a prospective study. Am J Respir Crit Care Med 1999;159:1891-7.

6. Mobbs KJ, Smyth RL, O'Hea U, Ashby D, Ritson P, Hart A. Cytokines in Severe Respiratory Syncytial Virus Bronchiolitis. Pediatric Pulmonolgy 2002;33:449-52.

7. Chavez-Bueno S, Mejias A, Rios AM, Hatfield J, Kapur P, Rogers BB, et al. Persistence of Airway Hyperresponsiveness (AHR) after Resolution of Acute Respiratory Syncytial Virus (RSV) Disease in a Murine Model without Allergic Sensitization. 42nd Interscience Conference on Antimicrobial Agents and Chemotherapy. 2002;430(V-447).