Documento descargado de http://www.elsevier.es el 20/05/2013. Copia para uso personal, se prohíbe la transmisión de este documento por cualquier medio o formato.

Localizador web
Artículo 47.673

Revisiones

Utilidad de la ultrasonografía endoscópica (USE) en la evaluación prequirúrgica de los tumores neuroendocrinos

L. ARGÜELLO[a], A. GINÈS[b], M. PELLISÉ[b], V. PONS[a] y J.M. BORDAS[b]

[a]*Servicio de Gastroenterología. Hospital Universitario La Fe. Valencia. España.* [b]*Unidad de Endoscopia Digestiva. Institut de Malalties Digestives. Hospital Clínic. IDIBAPS. Barcelona. España.*

Los tumores neuroendocrinos son un proceso patológico infrecuente y de difícil diagnóstico. Su pequeño tamaño y su localización, principalmente en el páncreas o en la pared gastroduodenal, hacen que habitualmente no sean visibles con las técnicas de imagen convencional (ecografía percutánea y tomografía computarizada [TC]). Se han utilizado diversas técnicas de imagen en la localización de estos tumores: resonancia magnética nuclear (RMN), arteriografía, escintigrafía. En este artículo revisamos el papel de la ultrasonografía endoscópica (USE) o ecoendoscopia en la localización de estos tumores. La USE es capaz de visualizar detalladamente todo el páncreas y la pared gastroduodenal, lo que permite la localización y la determinación de la extensión locorregional del tumor. Además la posibilidad de realizar punción aspirativa con aguja fina (PAAF) mediante USE permite obtener el diagnóstico histológico e inmunohistoquímico de confirmación.

Palabras clave: Ultrasonografía endoscópica. Tumores neuroendocrinos.

UTILITY OF ENDOSCOPIC ULTRASONOGRAPHY (EUS) IN THE PRESURGICAL EVALUATION OF NEUROENDOCRINE TUMORS

Neuroendocrine tumors are rare lesions that are frequently difficult to diagnose. Because of their small size and their localization, mainly in the pancreas or the gastric and duodenal wall, they are often not visible with conventional imaging procedures (percutaneous ultrasonography and computed tomography). Several imaging modalities such as magnetic resonance, angiography and scintigraphy have been used to identify these tumors. We review the role of endoscopic ultrasonography (EUS) in the localization of these tumors. EUS allows detailed visualization of the entire pancreas and gastric and duodenal wall, providing localization and determination of local tumour invasion. Furthermore, EUS allows fine needle aspiration to be performed for cytologic and immunohistochemical diagnosis.

Key words: Endoscopic ultrasonography. Neuroendocrine tumors.

La sospecha diagnóstica de tumor neuroendocrino funcionante se basa en el cuadro clínico y en la alteración de parámetros hormonales. La localización del tumor previa a la cirugía es fundamental para un tratamiento adecuado, pero con frecuencia constituye un problema por el pequeño tamaño de la mayoría de estas lesiones, lo que las hace difícilmente detectables por las técnicas de imagen convencionales. La ultrasonografía endoscópica (USE) es la técnica más precisa en el diagnóstico preoperatorio de los tumores neuroendocrinos localizados en el páncreas o en la pared digestiva, sobre todo los de pequeño tamaño. Además, la posibilidad de realizar punción aspirativa con aguja fina guiada por USE (USE-PAAF) aumenta la sensibilidad diagnóstica de esta exploración y puede ser especialmente interesante en los tumores no funcionantes.

Generalidades

Los tumores neuroendocrinos constituyen un grupo heterogéneo de lesiones caracterizadas por su capacidad de síntesis de diversos péptidos (aminas biógenas y hormonas polipeptídicas) que son los causantes de los síndromes clínicos característicos. Entre los tumores neuroendocrinos digestivos aproximadamente el 55% son tumores carcinoides y alrededor del 40% son tumores neuroendo-

Correspondencia: Dra. L. Argüello.
Unidad de Endoscopias. Servicio de Medicina Digestiva. Hospital La Fe.
Avda. Campanar, 21. 46009 Valencia. España.
Correo electrónico: larguellov@meditex.ex

Manuscrito recibido el 15-04-2002; aceptado para su publicación el 6-9-2002.

Documento descargado de http://www.elsevier.es el 20/05/2013. Copia para uso personal, se prohíbe la transmisión de este documento por cualquier medio o formato.

	Incidencia por 1.000.000 habitantes	Localización	Tasa de malignidad	Clínica	Tamaño	Múltiples
Carcinoide	15	74% pared gastrointestinal	90%	Síndrome carcinoide	Pequeño (< 1 cm)	
Insulinoma	0,8-0,9	Páncreas	< 10%	Hipoglucemia	Pequeño (< 1,5 cm)	2-10%
Gastrinoma	0,4-1	60% cabeza de páncreas	60-90%	Síndrome Zollinger-Ellison	Pequeño	30%
Vipoma	0,05-0,2	90% cola de páncreas	> 60%	Diarrea	Grande (> 3 cm)	2%
Glucagonoma	0,01-0,1	Páncreas (> 50% cola)	50-80%	Pérdida de peso Eritema crónico *migrans*	Grande (5-10 cm)	10-12%
Somatostatinoma	Raro	50-75% páncreas 20-40% duodeno, papila	> 70%	Pérdida de peso Diarrea Diabetes	Grande (5 cm)	10%
No funcionantes			> 80%	Por ocupación de espacio: ictericia, dolor	Grande	

crinos de páncreas. A pesar de todo, los tumores neuroendocrinos del páncreas son infrecuentes, siendo su incidencia menor de uno por 100.000 habitantes/año[1]. De ellos, el tipo más frecuente es el insulinoma, seguido del gastrinoma. Aproximadamente la cuarta parte de estos tumores se asocia con el síndrome de neoplasia endocrina múltiple tipo I (MEN I) y casi la mitad de estos son malignos.

En general, los tumores neuroendocrinos son de crecimiento lento, si bien en pacientes con metástasis la supervivencia a los 5 años es de un 20%.

Clasificación. Aspectos clínicos básicos

Los tumores neuroendocrinos pueden segregar numerosos péptidos y sus manifestaciones clínicas dependen del tipo de hormona que segregue el tumor. Aunque algunos de estos tumores pueden liberar varios tipos de hormonas, generalmente predomina una de ellas, que es la causante del cuadro clínico.

Los tumores neuroendocrinos digestivos se clasifican de acuerdo con el síndrome clínico hormonal producido, tal como se detalla en la tabla 1.

El tumor carcinoide es el más frecuente tumor endocrino del aparato digestivo, constituyendo algo más de la mitad de los casos[2]. Su localización más común es el tracto gastrointestinal (74%), en cuyo caso se sitúa, por orden de frecuencia, en el intestino delgado (preferiblemente el íleon), apéndice y recto, seguido del aparato respiratorio (25%)[3]. El principal producto secretado es la serotonina. El síndrome carcinoide (diarrea, rubefacción cutánea, alteraciones cardiovasculares, etc.) aparece cuando hay metástasis hepáticas, puesto que las sustancias segregadas son aclaradas por el hígado antes de alcanzar la circulación sistémica. Muy ocasionalmente tumores con drenaje venoso directo a la circulación sistémica (pulmón, testículo u ovarios) producen un síndrome carcinoide sin la presencia de dichas metástasis debido a que las hormonas escapan de la vía metabólica normal.

Se han propuesto tres tipos de carcinoides gástricos: *a)* los asociados a gastritis crónica, que es el tipo más frecuente (asociado también a anemia perniciosa y a otros trastornos autoinmunes); *b)* los asociados al síndrome de Zollinger-Ellison, y *c)* las lesiones esporádicas. Los carcinoides tipo 1 y 2 suelen ser múltiples y, en general, tienen buen pronóstico. Las lesiones esporádicas o tipo 3 presentan un comportamiento más agresivo, con una alta incidencia de metástasis, y lo más frecuente es que sean solitarias, en general, mayores de 1 cm[4].

El insulinoma es el tumor neuroendocrino pancreático más frecuente. Se localiza en cabeza, cuerpo o cola sin preferencia por ninguna de estas regiones, suele ser de pequeño tamaño y en general es benigno y único[5]. El cuadro clínico es secundario a la hipoglucemia (síntomas neurológicos, sobrepeso por el exceso de ingestión para evitar la sintomatología, etc.) y su intensidad no se correlaciona con el tamaño del tumor.

El gastrinoma es el segundo tumor neuroendocrino pancreático funcionante más frecuente, aunque puede localizarse también en la pared duodenal (20-40%). Otras localizaciones más infrecuentes son el estómago, el yeyuno, el hígado y el ovario. Normalmente son tumores pequeños (menores de 2 cm de diámetro). La cuarta parte de ellos se asocia a un MEN I (formas familiares), en cuyo caso suelen ser múltiples. Los esporádicos suelen ser aislados y con mayor frecuencia malignos. Más de la mitad de los gastrinomas presentan metástasis al diagnóstico[1]. El cuadro clínico es el síndrome de Zollinger-Ellison, dominado por la hipersecreción ácida que causa úlceras múltiples, normalmente en el duodeno, aunque también pueden aparecer en el esófago, el estómago y el yeyuno. Otros síntomas son la diarrea y esteatorrea debidas a la inactivación de la lipasa pancreática por el exceso de ácido.

Los vipomas suelen ser tumores únicos y el 90% se localiza en el páncreas y de forma más frecuente en la cola del mismo. La clínica, secundaria a la secreción del polipéptido intestinal vasoactivo (VIP), consiste en un síndrome diarreico acuoso con importante repercusión hidroelectrolítica[6]. La mayoría de ellos suele ser grandes (mayores de 3 cm) en el momento del diagnóstico, por lo que su localización es menos compleja que la de los tumores anteriormente descritos[7]. El glucagonoma[8] y el somatostatinoma[1] son todavía más infrecuentes, y cuando se manifiestan clínicamente su tamaño suele ser también considerable

Documento descargado de http://www.elsevier.es el 20/05/2013. Copia para uso personal, se prohíbe la transmisión de este documento por cualquier medio o formato.

(≥ 5 cm).

Entre un 15 y un 30% de los tumores neuroendocrinos son no funcionantes. En este caso, y debido a la ausencia de síntomas, suelen detectarse tardíamente cuando han metastatizado o han alcanzado un tamaño considerable y dan lugar a manifestaciones clínicas por ocupación de espacio (ictericia, dolor, masa palpable, entre otras)[2]. En una baja proporción de casos los tumores localizados en el páncreas pueden producir pancreatitis aguda recurrente[9].

Anatomía patológica

Histológicamente los tumores neuroendocrinos están compuestos por células pequeñas con núcleos y citoplasma uniformes. En general no es posible diferenciar los distintos tipos de tumores neuroendocrinos por medio del microscopio óptico. La característica distintiva de estas células tumorales es la producción hormonal, por lo que se puede identificarlas mediante métodos inmunocitoquímicos o por el hallazgo de gránulos secretores con el microscopio electrónico. El carácter maligno de los tumores neuroendocrinos sólo puede determinarse en el caso de diseminación metastásica o invasión de órganos adyacentes o linfáticos, y no histológicamente por los hallazgos detectados con el microscopio óptico o estudios ultraestructurales[1]. El tiempo de seguimiento para establecer el carácter benigno de la lesión es muy prolongado, pues se ha descrito la aparición de metástasis años después de la resección del tumor primario.

Diagnóstico: localización por técnicas de imagen

El diagnóstico de los tumores neuroendocrinos se basa en la demostración de concentraciones elevadas en sangre de las hormonas que producen. En este sentido, el desarrollo de las técnicas de laboratorio ha sido fundamental para la detección de los tumores funcionantes en etapas más tempranas. Puesto que en general el tratamiento de elección es la exéresis quirúrgica, la localización del tumor previamente a la cirugía permite decidir el tipo de intervención a realizar, así como asegurar su resecabilidad. La sensibilidad de las técnicas de imagen convencionales (ecografía abdominal y tomografía computarizada [TC]) para la localización de estos tumores es muy baja en la mayoría de los estudios[10,11], de forma que entre un 40 y un 70% no se visualizan por estas técnicas. El tamaño y la localización del tumor son los factores que determinan que pueda visualizarse o no, de forma que las lesiones menores de 2 cm de diámetro y las situadas en el interior de la pared digestiva son las más problemáticas y, en la mayoría de los casos, no son detectables por las técnicas de imagen convencional[12].

La TC, a pesar de su baja sensibilidad en la localización del tumor primario, es obviamente una buena técnica para detectar metástasis[13]. La resonancia magnética nuclear (RMN) también es útil en la identificación de metástasis[2], pero en la detección del tumor primario no parece mejorar los resultados de la TC en la mayoría de los estudios[10,14,15]. La arteriografía selectiva puede ser de utilidad en pacientes en los que no se ha visualizado el tumor por técnicas no invasivas. Las principales limitaciones son los tumores pequeños, sobre todo los situados en la pared duodenal, que suelen ser indetectables por esta técnica. La inyección intraarterial de sustancias específicas (secretina en los gastrinomas[16] y calcio en los insulinomas[17,18]) parece mejorar los resultados de la arteriografía, prolongando la exploración sólo escasos minutos y sin aumentar la morbilidad de la misma.

Existen otras exploraciones invasivas, como la determinación de hormonas en sangre portal, que no han mejorado los resultados de la arteriografía y es una técnica más compleja y con una mayor tasa de complicaciones[19]. Todas estas técnicas, además de ser invasivas, no permiten, como es obvio, la confirmación histológica.

La escintigrafía con octeótrido marcado (SRS) es una técnica no invasiva útil en la localización de diversos tumores neuroendocrinos si contienen receptores de la somatostatina, pues los subtipos 2 y 5 se expresan con relativa frecuencia en algunos de estos tumores, sobre todo carcinoides y gastrinomas[20]. Sin embargo, hay que tener en cuenta que la mayoría de estos estudios no diferencia entre la localización de la metástasis y la del tumor neuroendocrino primario[20]. La SRS se realiza tras la inyección de octeótrido (derivado sintético y análogo de la somatostatina) marcado en general con ^{111}indio, el cual se acumula en las células del tumor primario y en las metástasis que contienen receptores de la somatostatina (sobre todo los receptores subtipo 2). Sin embargo, más de un 20% de los tumores neuroendocrinos gastrointestinales y hasta un 40% de los insulinomas no expresan receptores de somatostatina subtipo 2[10]. Por otra parte, el tamaño de la lesión definido por la gammagrafía depende de la densidad de receptores de la somatostatina, que no siempre coincide con el tamaño real del tumor. La sensibilidad de la SRS en la localización de gastrinomas está en torno a un 70-85%[10,21], pero es menor (< 60%) para los localizados en la pared duodenal y los de pequeño tamaño[22,23]. La sensibilidad para la detección de metástasis parece ser mayor que para la localización del tumor primario[20] y algunos estudios obtienen en este sentido mejores resultados que con las técnicas de imagen convencional[13]. La sensibilidad de la SRS en la localización de tumores carcinoides[24] y de otros tumores neuroendocrinos es similar a la obtenida en los gastrinomas[25]. En el insulinoma, en cambio, la SRS tiene una sensibilidad baja (aproximadamente de un 10%)[10]. La asociación de SRS con la tomografía por emisión de positrones (SPECT) parece aumentar la sensibilidad en la localización de estos tumores[2,20].

La endoscopia convencional puede ser útil en la identificación de los tumores localizados en la pared gastrointestinal (gastrinoma y carcinoide) cuando pro-

Documento descargado de http://www.elsevier.es el 20/05/2013. Copia para uso personal, se prohíbe la transmisión de este documento por cualquier medio o formato.

truyen en el interior de la luz y permite la confirmación histológica mediante la toma de biopsias. Sin embargo, no es una técnica muy sensible (inferior al 40%)[22,26]. El gastrinoma puede visualizarse como un nódulo, en general menor de 1 cm o como una lesión de aspecto submucoso y de consistencia dura. El tumor carcinoide es típicamente pequeño (menor de 1 cm) y de forma polipoide o submucoso. Aunque se ha asociado a gastritis crónica, la mucosa puede ser también normal.

LA ULTRASONOGRAFÍA ENDOSCÓPICA (USE) EN EL DIAGNÓSTICO DE LOS TUMORES NEUROENDOCRINOS

La USE o ecoendoscopia es una técnica que combina la endoscopia y la ecografía de alta frecuencia para conseguir imágenes ecográficas de 360º desde el interior del tubo digestivo en todos los planos del espacio y hasta el nivel donde alcanza el ecoendoscopio (fig. 1). Así se consigue una muy buena visualización tanto de la pared digestiva y sus diferentes capas como de las estructuras vecinas. El cuerpo y la cola del páncreas pueden explorarse perfectamente con el transductor apoyado en la cara posterior del cuerpo gástrico, y la cabeza y proceso uncinado desde la segunda porción duodenal. De este modo, la totalidad de la glándula pancreática se hace visible, pudiendo observarse en su interior lesiones de muy pequeño tamaño. Además, la posibilidad de individualizar las diferentes capas de la pared digestiva con una alta nitidez hace que puedan detectarse pequeñas lesiones en su interior. Estos dos hechos explican la alta rentabilidad de esta técnica en la búsqueda de los tumores neuroendocrinos[27].

Las características ecoendoscópicas de los tumores neuroendocrinos son muy variables. Los que se localizan en el páncreas suelen ser hipoecogénicos con respecto al resto del parénquima pancreático, si bien pueden ser hiperecogénicos (6%) o incluso isoecoicos (6%). La mayoría son homogéneos (81%) y sólidos (figs. 2 y 3), pero en ocasiones pueden presentar áreas quísticas y calcificaciones. Cuando existen adenopatías, éstas son a menudo más visibles que el propio tumor y se sitúan muy cerca de éste.

El tumor carcinoide suele localizarse en el interior de la pared digestiva, suele ser hipoecogénico (pero más ecogénico que la muscular) y de forma nodular. Pueden ser múltiples (figs. 4 y 5).

Rentabilidad

La localización de los tumores neuroendocrinos previa a la cirugía es fundamental ya que, aunque la ecografía intraoperatoria y la laparotomía exploradora en manos expertas parecen tener una alta sensibilidad, un diagnóstico preoperatorio preciso facilita la cirugía disminuyendo la morbilibidad, duración y complejidad de la intervención. Como ya se ha comentado, la localización de estos tumores es frecuentemente problemática por su pequeño tamaño, por ser muchos de ellos múltiples y por su localización[27]. El uso de la USE en la evaluación preoperatoria de los tumores neuroendocrinos ha demostrado ser rentable en cuanto al coste-efectividad al evitar la realización de otras exploraciones invasivas[28]. La sensibilidad global de la USE en la localización de los tumores neuroendocrinos es de un 80-85% (superior a la de la mayoría de las técnicas de imagen) y su especificidad (95%) también es mayor[29,30]. Según algunos estudios, la USE es capaz de localizar el 85% de los tumores neuroendocrinos no detectados por las técnicas de imagen convencionales[12,31] y un 80-90% de los situados en el páncreas[32-34]. Por su gran precisión en la visualización del páncreas y de la pared digestiva, es capaz de diferenciar tumores menores de 1 cm, incluso de 2-3 mm.



Fig. 1. Extremo distal de un ecoendoscopio radial (Olympus GF UM20). El transductor ecográfico del extremo del aparato está recubierto por un globo que se rellena con agua para conseguir una transmisión óptima de los ultrasonidos.

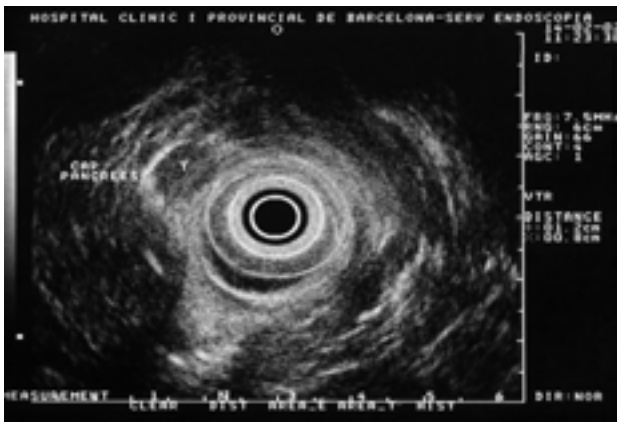

Fig. 2. Insulinoma de 12 × 8 mm situado en la cabeza del páncreas en un paciente afectado de neoplasia endocrina múltiple tipo I.

Documento descargado de http://www.elsevier.es el 20/05/2013. Copia para uso personal, se prohíbe la transmisión de este documento por cualquier medio o formato.

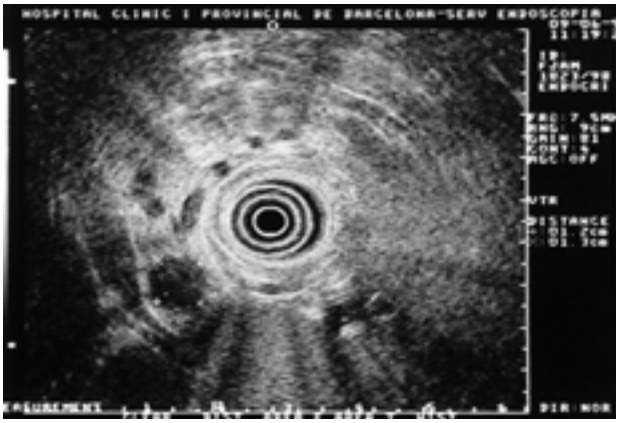

Fig. 3. Gastrinoma de 12 × 13 mm en la cabeza del páncreas en un paciente afectado de síndrome de Zollinger-Ellison.

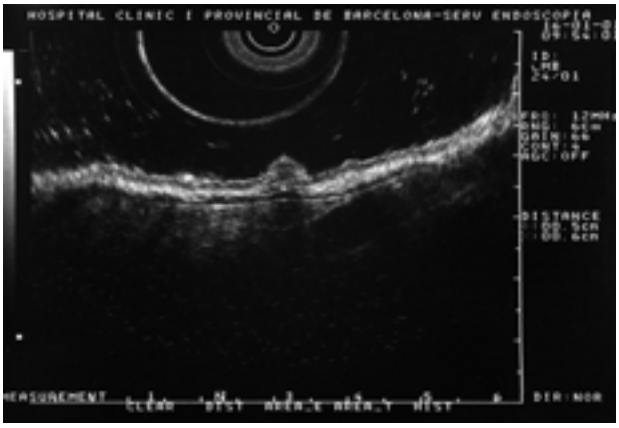

Fig. 5. Aspecto ecoendoscópico del tumor carcinoide de la figura 4; pequeño nódulo de 6 × 5 mm situado en las capas mucosa y submucosa de la pared, con capas profundas conservadas, características que lo hacen susceptible de resección endoscópica.

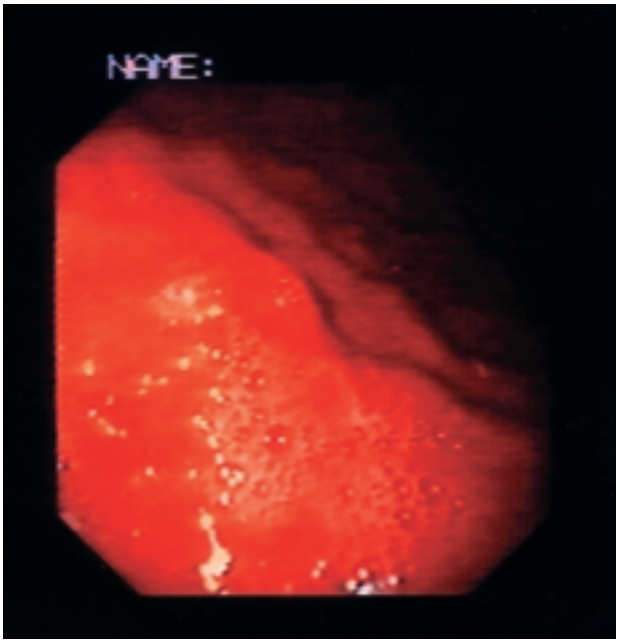

Fig. 4. Pequeño tumor carcinoide situado en la pared del cuerpo gástrico. Desde el punto de vista endoscópico se observa una pequeña zona de protrusión de la pared con mucosa de recubrimiento conservada.

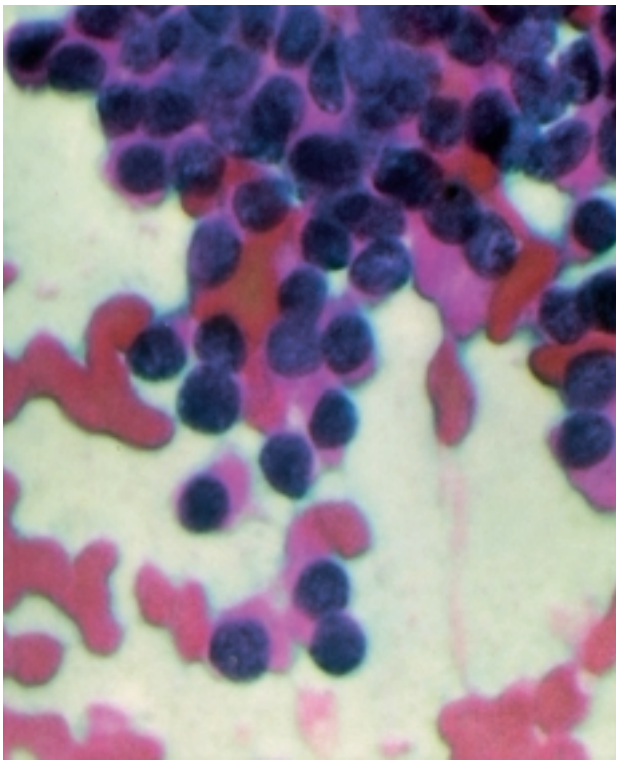

Fig. 6. Citología obtenida mediante punción aspirativa con aguja fina guida por ultrasonografía endoscópica (USE-PAAF). Obsérvese las células de pequeño tamaño, uniformes, con citoplasmas redondeados y núcleos excéntricos, características de un tumor neuroendocrino (tinción de Papanicolaou).

Por lo que se refiere a los tumores neuroendocrinos localizados en la pared digestiva, además de la utilidad de la USE en la detección preoperatoria de los mismos[26], esta exploración es imprescindible si se plantea la posibilidad de resección endoscópica. Así, el tratamiento por vía endoscópica es posible en tumores de tamaño menor de 1 cm, limitados a la mucosa o submucosa (sin afección de la capa muscular) y cuando no son muy numerosos (menos de 3-5 lesiones)[35]. En combinación con la gammagrafía con octeótrido, tiene una sensibilidad superior al 90% para el diagnóstico del gastrinoma (situado en el páncreas o en la pared duodenal).

Además de la localización del tumor primario, la USE permite la estadificación locorregional, incluyendo la invasión vascular, con mayor precisión que otras técnicas de imagen[12], por lo que en muchas ocasiones permite que técnicas más invasivas como la arteriografía hayan sido remplazadas y hayan visto limitadas sus indicaciones[36]. Otras técnicas de imagen (TC y RMN) siguen siendo decisivas en el cribado de metástasis a distancia.

Documento descargado de http://www.elsevier.es el 20/05/2013. Copia para uso personal, se prohíbe la transmisión de este documento por cualquier medio o formato.

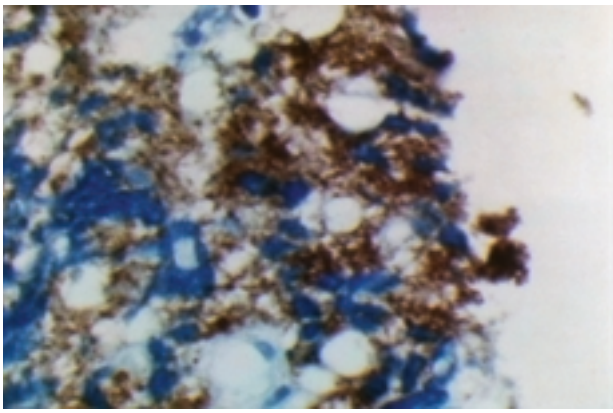

Fig. 7. Inmunohistoquímica de la citología obtenida por punción aspirativa con aguja fina guida por ultrasonografía endoscópica (USE-PAAF): tinción positiva para gastrina en el citoplasma.

Las principales limitaciones de la USE en la exploración de la cabeza del páncreas son las estenosis que impiden el acceso del ecoendoscopio al duodeno o la cirugía previa (como la gastrectomía tipo Bilroth II o la gastrectomía total) por la distorsión anatómica que ocasiona.

La posibilidad de realizar PAAF mediante USE aumenta la rentabilidad diagnóstica, permitiendo obtener el diagnóstico histológico de confirmación incluso en tumores de muy pequeño tamaño. En los últimos años se han publicado numerosos artículos que han demostrado la utilidad de la USE-PAAF en el diagnóstico citológico de los tumores del páncreas con morbilidad escasa[37-41]. La información acerca de la utilidad de esta técnica en el diagnóstico citológico de confirmación en los tumores neuroendocrinos es mucho más limitada y, dados el carácter benigno y el pequeño tamaño de la mayoría de estas lesiones, podría preverse una eficacia menor. Sin embargo, un estudio muy reciente ha evidenciado una rentabilidad similar a la demostrada con otros tipos de tumores[42]. Además, la posibilidad de realizar técnicas de inmunohistoquímica en las muestras citológicas obtenidas mediante USE mejora considerablemente su rentabilidad diagnóstica (figs. 6 y 7). El aspecto ecográfico similar al de una adenopatía, la multiplicidad de las lesiones y la posibilidad de realizar cirugía conservadora (enucleación) refuerzan la necesidad de practicar USE-PAAF en muchos de estos pacientes antes de adoptar una actitud terapéutica determinada.

BIBLIOGRAFÍA

1. Al-Musawi D, Williamson CN. Endocrine tumours of the pancreas. En: Johnson CD, Imrie CW, editors. Pancreatic disease. Towards the year 2000. London: Springer-Verlag, 1999; p. 253-63.
2. Modlin IM, Tang LH. Approaches to the diagnosis of gut neuroendocrine tumors: the last word (today). Gastroenterol 1997; 112:583-90.
3. Modlin IM, Sandor A. An analysis of 8305 cases of carcinoid tumors. Cancer 1997;75:813-29.
4. Guilligan CJ, Lawton GP, Tang LH, West AB, Modlin IM. Gastric carcinoids tumors: the biology and therapy of an enigmatic and controversial lesion. Am J Gastroenterol 1995;90: 338-52.
5. Rothmund M, Angelini L, Brunt M, Farndon JR, Geelhoed G, Grama D. Surgery for bening insulinoma: an international review. World J Surg 1990;14:393-9.
6. Jensen RT. Overview of chronic diarrhea caused by functional neuroendocrine neoplasms. Semin Gastrointest Dis 1999;10: 156-72.
7. Moosa AR, Stabile BE. Vipoma. En: Cuschieri A, Giles GR, Moosa AR, editors. Essential surgical practice. 3.rd ed. Oxford: Butterworth-Heinemann Ltd., 1996; p. 1274-5.
8. Haga Y, Yanagi H, Urata J, Inada M, Shimada S, Nitahata N, et al. Early detection of pancreatic glucagonoma. Am J Gastroenterol 1995;90:2216-23.
9. Mao C, Howard JM. Pancreatitis associated with neuroendocrine (islet cell) tumours of the pancreas. Am J Surg 1996;171: 562-4.
10. Zimmer T, Stölzel U, Bäder M, Koppenhagen K, Hamm B, Buhr H, et al. Endoscopic ultrasonography and somatostatin receptor scintigraphy in the preoperative localisation of insulinomas and gastrinomas. Gut 1996;39:562-8.
11. Wise SR, Johnson J, Sparks J, Carey LC, Ellison EC. Gastrinoma: the predictive value of pre-operative localisation. Surgery 1989;106:1087-93.
12. Zimmer T, Ziegler K, Bäder M, Fett U, Hamm B, Riecken E-O, et al. Localisation of neuroendocrine tumours of the upper gastrointestinal tract. Gut 1994;35:471-5.
13. Scherübl H, Bäder M, Fett U, Hamm B, Schmidt-Gayk H, Koppenhagen K, et al. Somatostatin-receptor imaging of neuroendocrine gastroenteropancreatic tumors. Gastroenterol 1993;105:1705-9.
14. Pisegna JR, Doppman JL, Norton JA, Metz DC, Jensen RT. Prospective comparative study of ability of MR imaging modalities to localize tumors in patients with Zollinger-Ellison syndrome. Dig Dis Sci 1993;38:1318-28.
15. Doherty GM, Doppman JL, Shawker TH, Miller DL, Eastman RC, Gorden P, et al. Results of a prospective strategy to diagnose, localize and resect insulinomas. Surgery 1991;110: 989-97.
16. Thom AK, Norton JA, Doppman JL, Miller DL, Chang R, Jensen RT. Prospective study of the use of intraarterial secretin injection and portal venous sampling to localize duodenal gastrinomas. Surgery 1992;112:1002-9.
17. Doppman JL, Chang R, Fraker DL, Norton JA, Alexander HR, Miller DL, et al. Localization of insulinomas to regions of the pancreas by intra-arterial stimulation with calcium. Ann Intern Med 1995;123:269-73.
18. Doppman JL, Miller DL, Chang R, Shawker TH, Gorden P, Norton JA. Insulinomas: localization with selective intraarterial injection of calcium. Radiology 1991;178:237-41.
19. Miller DL, Doppman JL, Metz DC, Maton PN, Norton JA, Jensen RT. Zollinger-Ellison syndrome: technique, results and complications of portal venous sampling. Radiology 1992;182: 235-41.
20. Gibril F, Reynolds JC, Doppman JL, Chen CC, Venzon DJ, Termanini B, et al. Somatostatin receptor scintigraphy: its sensitivity compared with that of other imaging methods in detecting primary and metastatic gastrinomas. Ann Intern Med 1996;125:26-34.
21. Krenning EP, Kwekkeboom DJ, Oei HY, De Jong RJB, Dop FJ, De Herder WW, et al. Somatostatin receptor scintigraphy in carcinoids, gastrinomas and Cushing's syndrome. Digestion 1994;55(Suppl 3):54-9.
22. Cadiot G, Lebtahi R, Sarda L, Bonnaud G, Marmuse JP, Vissu-

Documento descargado de http://www.elsevier.es el 20/05/2013. Copia para uso personal, se prohíbe la transmisión de este documento por cualquier medio o formato.

zaine C, et al and Groupe d'etude du syndrome de Zollinger-Ellison. Preoperative detection of duodenal gastrinomas and peripancreatic lymph nodes by somatostatin receptor scintigraphy. Gastroenterol 1996;111:845-54.
23. Weinel RJ, Neuhaus C, Stapp J, Klotter HJ, Trautmann ME, Joseph K, et al. Preoperative localization of gastrointestinal endocrine tumors using somatostatin-receptor scintigraphy. Ann Surg 1993;218:640-5.
24. Raderer M, Kurtaran A, Leimer M, Angelberger P, Niederle B, Vierhapper H, et al. Value of peptide receptor scintigraphy using^{123} I-vasoactive intestinal peptide and ^{111}In-DTPA-D-Phe^{1}-octeotride in 194 carcinoid patients: Vienna University experience, 1993 to 1998. J Clin Oncol 2000;18:1331-6.
25. Krenning EP, Kwekkeboom DJ, Bakker WH, Breeman WA, Kooij PP, Oei HY, et al. Somatostatin receptor scintigraphy with (^{111}In-DTPA-D-Phe^{1}) and (^{123}I-Tyr^{3}) octeotride: the Rotterdam experience with more than 1000 patients. Eur J Nucl Med. 1993;20:716-31.
26. Ruszniewski P, Amouyal P, Amouyal G, Grangè J-D, Mignon M, Bouché O, et al. Localization of gastrinomas by endoscopic ultrasonography in patients with Zollinger-Ellison syndrome. Surgery 1995:117:629-35.
27. Glover JR, Shorvon PJ, Lees WR. Endoscopic ultrasound for localisation of islet cell tumours. Gut 1992;33:108-10.
28. Bansal R, Tierney W, Carpenter S, Thompson N, Scheiman M. Cost effectiveness of EUS for preoperative localization of pancreatic endocrine tumors. Gastrointest Endosc 1999;49:19-25.
29. Rösch T, Lorenz R, Braig C, Feuerbach S, Siewert JR, Schusdziarra V, et al. Endoscopic ultrasound in pancreatic tumor diagnosis. Gastrointest Endosc 1991;37:347-52.
30. Keriven-Souquet O, Souquet JC, Ponchon T, Napoléon B, Pujol B. Endoscopic ultrasound for the diagnosis of pancreatic cancer: prospective study in 52 patients with non informative abdominal ultrasound. Gastrointest Endosc 1995;41:A519.
31. Palazzo L, Rouseau G, Salermon M. Endoscopic ultrasonography in the preoperative localisation of pancreatic endocrine tumours. Endoscopy 1992;24:350-3.
32. Palazzo L, Borrotto E, Napoleon B, Pujol B, Roseau G, Gimbaud R, et al. Is endoscopic ultrasonography accurate for the localization of pancreatic and duodenal tumors in patients with multiple endocrine neoplasia type I? Gastroenterology 1994; 106:A313.
33. Pitre J, Soubrane O, Palazzo L, Chapuis Y. Endoscopic ultrasound for the preoperative localization of insulinomas. Pancreas 1996;13:55-60.
34. Rösch T, Lightdale CJ, Botet JF, Boyce GA, Sivak MV Jr, Yasuda K, et al. Localization of pancreatic endocrine tumors by endoscopic ultrasonography. N Engl J Med 1992;326:1721-6.
35. Oncins R, De Escalante B, Villalta J, Candeal J, Harb Y, Riu F. Tumor carcinoide gástrico. Estudio clínico-patológico e inmunohistoquímico de cuatro casos. Rev Esp Enf Dig 1997;89: 611-5.
36. Thompson NW, Czako PF, Fritts LL, Bude R, Bansal R, Nostrant TT, et al. Role of endoscopic ultrasonography in the localization of insulinomas and gastrinomas. Surgery 1994;116: 1131-8.
37. Wiersema MJ, Vilmann P, Giovannini M, Chang K. Endosonographic-guided fine needle aspiration biopsy: diagnostic accuracy and complication assesmant. Gastroenterol 1997;112: 1087-95.
38. Voss M, Hammel P, Molas G, Palazzo L, Dancour A, O'Toole D, et al. Value of endoscopic ultrasound guided fine needle aspiration biopsy in the diagnosis of solid pancreatic masses. Gut 2000;46: 244-9.
39. Williams DB, Sahai AV, Aabakken L, Penman ID, Van Velse A, Webb J, et al. Endoscopic ultrasound guided fine needle aspiration biopsy: a large single centre experience. Gut 1999;44:720-6.
40. Chang KJ, Nguyen P, Erickson RA, Durbin TE, Katz KD. The clinical utility of endoscopic ultrasound-guided fine-needle aspiration in the diagnosis and staging of pancreatic carcinoma. Gastrointest Endosc 1997;45:387-93.
41. Bhutani MS, Hawes RH, Baron PL, Sanders-Cliette A, Van Velse A, Osborne JF, et al. Endoscopic ultrasound guided fine aspiration of malignant pancreatic lesions. Endosc 1997;29: 854-8.
42. Ginès A, Vázquez-Sequeiros E, Soria MT, Clain JE, Wiersema MJ. Usefulness of endoscopic ultrasound guided fine-aspiration biopsy (EUS-FNA) in the diagnosis of neuroendocrine tumors not visualized by other imaging modalities. Gastrointest Endosc 2002;56:291-6.