Documento descargado de http://www.elsevier.es el 19/06/2013. Copia para uso personal, se prohíbe la transmisión de este documento por cualquier medio o formato.

CARTAS AL EDITOR

Localizador web
Artículo 47.427

Hipertrofia cardíaca en paciente con trasplante renal en tratamiento con tacrolimus

Sr. Editor: El tacrolimus es un agente inmunodepresor empleado en la prevención de rechazo en pacientes receptores de órganos trasplantados. Aunque su estructura química es diferente, comparte con la ciclosporina mecanismos de acción y diversos efectos secundarios tales como neurotoxicidad, nefrotoxicidad, hipertensión e hiperglucemia[1,2]. Los efectos del tacrolimus sobre el miocardio, observados en estudios animales[3], se han constatado en niños con trasplantes en tratamiento con este fármaco, quienes desarrollaron una hipertrofia cardíaca reversible tras su supresión. En este trabajo presentamos el desarrollo de una miocardiopatía hipertrófica inducida por tacrolimus en una paciente adulta.

Se trata de una mujer de 42 años con antecedentes de asma bronquial desde los 14, normotensa, sin historia previa de enfermedad cardíaca, en quien se detectó insuficiencia renal crónica de origen no filiado en abril de 1996, por la que fue sometida a hemodiálisis. La paciente recibió un trasplante renal el 28 de enero de 1997, de un donante de 12 años fallecido por parada cardíaca secundaria a miocardiopatía hipertrófica. La paciente presentó una necrosis tubular aguda postrasplante, corregida con hemodiálisis. Tras el trasplante se instauró tratamiento con tacrolimus (FK-506) en dosis de 7 mg/12 h por vía oral, manteniendo unas concentraciones plasmáticas de 6,2 y 12,4 ng/ml, prednisona y azatioprina. El electrocardiograma (ECG) previo al trasplante había sido normal (fig. 1A), y no se realizó ecocardiograma. La paciente permaneció normotensa y asintomática hasta dos meses después del trasplante, cuando fue hospitalizada por un episodio de dolor torácico opresivo exacerbado por el ejercicio. Las cifras de presión arterial y las enzimas cardíacas eran normales y el ECG mostraba ondas T invertidas y profundas en cara anterolateral (fig. 1B). En el ecocardiograma se observó una hipertrofia asimétrica del ventrículo izquierdo (VI) con grosores de 15 mm en la pared libre y de 19 mm en el septo interventricular. Las cavidades cardíacas tenían un tamaño normal. No se encontró gradiente en la salida del VI. Se suspendió el tratamiento con tacrolimus, que fue sustituido por ciclosporina y diltiazem, tras lo cual desapareció el dolor precordial; la paciente se ha mantenido asintomática desde entonces. La prueba de perfusión miocárdica con talio fue normal. El ECG se recuperó gradualmente y permanece normal nueve meses después de suprimir el tacrolimus (fig. 1C). Los estudios ecocardiográficos seriados mostraron una progresiva regresión de la hipertrofia.

Son pocos los casos comunicados de aparición de cardiopatía hipertrófica en pacientes tratados con el agente inmunosupresor tacrolimus, asociada o no a hipertensión arterial[4-6]. Los efectos tóxicos sobre el miocardio han sido descritos en conejos, perros y mandriles[3]. En la mayoría de los casos comunicados en humanos afecta a niños. La relación entre causa y efecto puede aceptarse, dada la aparición de cardiopatía hipertrófica en relación con la instauración del tratamiento con tacrolimus y su desaparición o mejoría al disminuir las dosis o suprimir el fármaco, y la recidiva al reiniciar su administración[4]. Dollinger et al no encontraron evidencias ecocardiográficas de miocardiopatía hipertrófica en doce pacientes adultos tratados con tacrolimus tras trasplante hepático, a pesar de que refieren alteraciones cardíacas que no pueden ser atribuidas directamente a tacrolimus. Estos autores concluyen que el tacrolimus no tiene efectos tóxicos en el corazón de pacientes adultos mientras se utilicen las dosis habituales[7]. Coley et al sugieren que el tacrolimus no es un factor de riesgo en el desarrollo de miocardiopatía hipertrófica en adultos[8]. En determinados modelos murinos el tacrolimus incluso inhibe o modera la hipertrofia cardíaca que presentan estos animales al ser alimentados con dieta rica en sal[9]. Sin embargo, en otro modelo murino mutante con tendencia a desarrollar miocardiopatía hipertrófica, Fatkin et al encuentran et al que ciclosporina, tacrolimus y minoxidil precipitan la expresión de dicha enfermedad[10]. La reversión de la miocardiopatía, en nuestro caso con la supresión del fármaco, apoya una probable relación causa-efecto e indica, además, que el tacrolimus podría dar lugar a una miocardiopatía hipertrófica en pacientes adultos, aun cuando se administren dosis bajas.

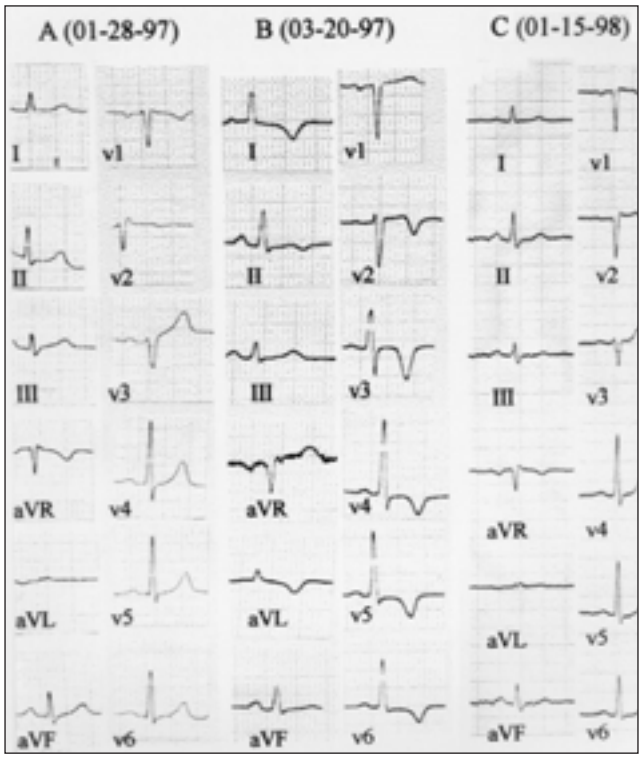

Fig. 1. Registro electrocardiográfico. A) Antes del trasplante; B) dos meses después de iniciado el tratamiento con tacrolimus; C) nueve meses después de suspender el fármaco. La secuencia muestra un ECG normal pretrasplante, T invertidas profundas en I, aVL, V2 hasta V6 con el tratamiento con FK-506 y normalización gradual de la repolarización tras suspender su administración.

Enrique Romero Tarín[a,b], *María Martín Fernández*[a], *Carlos Simarro García*[a] y *Juan Ignacio Brime Casanueva*[b]

[a]Centro Universitario. Hospital Central de Asturias.
[b]Departamento de Biología Funcional. Área de Fisiología. Universidad de Oviedo. Asturias. España.

1. Wiederrecht G, Lam E, Hung S, Martin M, Sigal N. The mechanism of action of FK-506 and cyclosporin A. Ann N Y Acad Sci 1993;696:9-19.
2. Brunet M. Tacrolimus (FK-506). Aspectos clínicos, farmacológicos y analíticos. Med Clin (Barc) 1997;109:98-106.
3. Thiru S, Collier D St J, Calne R. Pathological studies in canine and baboon renal allograft recipients immunosuppressed with FK506. Transplant Proc 1987;19(Suppl 6):98-9.
4. Atkison P, Joubert G, Barron A, Grant D, Paradis K, Seidman E, et al. Hypertrophic cardiomyopathy associated with tacrolimus in paediatric transplant patients. Lancet 1995;345:894-6.
5. Natazuka T, Ogawa R, Kizaki T, Ueno H, Shiotani H, Koizumi T, et al. Immunosuppressive drugs and hypertrophic cardiomyopathy. Lancet 1995; 345:1644.
6. Romero E, Hevia S, Castellanos D, Simarro C. Tacrolimus y miocardiopatía hipertrófica. Med Clin (Barc) 1998;110:804-5.
7. Dollinger MM, Plevris JN, Chauhan A, Mc Gilchrist AJ. Tacrolimus and cardiotoxicity in adult liver transplant recipients. Lancet 1995;346:507.
8. Coley KC, Verrico MM, McNamara DM, Park SC, Cressman MD, Branch RA. Lack of tacrolimus-induced cardiomyopathy. Ann Pharmacother 2001;35:985-9.
9. Shimoyama M, Hayashi D, Zou Y, Takimoto E, Mizukami M, Monzen K, et al. Calcineurin inhibitor attenuates the development and induces the regression of cardiac hypertrophy in reats salt sensitive hypertension. Circulation 2000; 102:1996-2004.
10. Fatkin D, McConnell BK, Mudd JO, Semsarian C, Moskovitz IG, Schoen F, et al. An abnormal Ca^{++} response in mutant sarcomere protein-mediated familial hypertrophic cardiomyopathy. J Clin Invest 2000;1351-9.

Localizador web
Artículo 47.123

Hepatitis fulminante como forma de presentación de un linfoma T periférico

Sr. Editor: La hepatitis fulminante causada por enfermedades hematológicas es poco frecuente, mientras que la enfermedad de Hodgkin y los linfomas no hodgkinianos B son las entidades más frecuentemente implicadas[1-5]. Por lo general, la insuficiencia hepática es debida a una infiltración tumoral masiva[2-4], aunque se han descrito casos en el contexto de un síndrome paraneoplásico[5]. Los linfomas T constituyen una causa excepcional de hepatitis fulminante, habiéndose descrito 5 casos en la bibliografía[6-8]. Describimos el caso de un

Documento descargado de http://www.elsevier.es el 19/06/2013. Copia para uso personal, se prohíbe la transmisión de este documento por cualquier medio o formato.

paciente con un linfoma T periférico que se presentó con un cuadro de hepatitis fulminante inicialmente considerada idiopática, estableciéndose el diagnóstico de linfoma tras el trasplante hepático.

Varón de 52 años de edad, sin antecedentes de interés, con cuadro de 15 días de evolución de astenia, anorexia, ictericia cutaneomucosa, coluria y acolia. En la exploración presentaba un eritema generalizado, ictericia, bradipsiquia y asterixis. En el análisis destacaban: bilirrubina total 34,2 mg/dl; AST, 884 UI/l, ALT, 1.711 UI/l; fosfatasa alcalina, 946 UI/l; GGT, 84 UI/l; LDH, 993 UI/l, e índice de protrombina del 18%. El paciente no refería consumo de drogas, setas ni otro tipo de tóxicos. Las serologías de virus hepatotropos, el estudio del metabolismo del cobre y los parámetros de autoinmunidad fueron negativos. La ecografía abdominal objetivó un hígado de pequeño tamaño sin lesiones focales, bazo normal, ausencia de ascitis y permebilidad vascular. Ante el deterioro clínico del paciente y con el diagnóstico de hepatitis fulminante de causa desconocida, se llevó a cabo un trasplante hepático urgente. El estudio histológico del explante puso de manifiesto una necrosis submasiva sin signos de especificidad etiológica. Once meses después, el paciente fue ingresado por empeoramiento del estado general con aparición de eritema generalizado, ictericia, ascitis y encefalopatía hepática. En la analítica destacaban: leucocitos 11,1 × 10^9/l (neutrófilos 35%, linfocitos 56%); AST, 115 UI/l; ALT, 124 UI/l, fosfatasa alcalina 1.439 UI/l; GGT, 407 UI/l; bilirrubina total 37,3 mg/dl; B_2 microglobulina, 15,3 μg/l e índice de protombina del 66%. Las serologías víricas y los parámetros de autoinmunidad resultaron negativos. Se practicó una biopsia hepática transyugular en la que se observaron amplias zonas de necrosis hepatocelular sin identificarse células atípicas. La paracentesis exploradora evidenció un líquido ascítico con un recuento celular de 2.500 células nucleadas/mm^3 con predominio de linfocitos, proteínas de 15 g/l y LDH de 500 UI/l. Su examen citológico objetivó la presencia de linfocitos atípicos con inmunofenotipo T aberrante en el estudio por citometría de flujo. El estudio molecular demostró la existencia de un reordenamiento monoclonal de la cadena γ del receptor de célula T. El estudio inmunofenotípico de médula ósea y sangre periférica evidenció una población linfocitaria con un fenotipo T aberrante idéntico al del líquido ascítico. La biopsia de piel fue inespecífica. La tomografía axial computarizada de tórax, abdomen y pelvis descartó la presencia de linfadenopatías y visceromegalias. La determinación de los virus HTLV1 y HTLV2 fue negativa. Con el diagnóstico de linfoma T periférico en estadio IV-B con infiltración medular, se inició tratamiento esteroideo a dosis altas. A las 48 h del inicio del tratamiento el paciente falleció como consecuencia de un cuadro de shock séptico secundario a una neumonía nosocomial por *Pseudomonas aeruginosa*.
La revisión histológica del explante hepático no evidenció infiltración neoplásica. Su estudio molecular, sin embrago, identificó una población clonal idéntica a la descrita previamente y que podría ser debida a la existencia de células neoplásicas circulantes. Tampoco se identificaron infiltración neoplásica ni clonalidad en las muestras autópsicas del tejido hepático del injerto.

La infiltración hepática por los linfomas T periféricos no es infrecuente, presentándose en un 10-15% de los casos[9,10]. Sin embargo, el desarrollo de un cuadro de insuficiencia hepática aguda grave es excepcional, habiéndose descrito 5 casos en la bibliografía, todos ellos como consecuencia de la gran infiltración hepática por células tumorales. Desde el punto de vista clínico no existen datos diagnósticos específicos, aunque la aparición de un eritema generalizado, de placas cutáneas o la presencia de una linfocitosis periférica apoyarían la sospecha diagnóstica. En nuestro paciente no se demostró una infiltración neoplásica en el explante, identificándose clonalidad únicamente mediante estudio molecular.

La ausencia de infiltración tumoral morfológicamente evidente plantea la hipótesis de que la lesión hepática fuese una manifestación paraneoplásica del linfoma T, en cuya patogenia podrían estar implicadas diversas citocinas, tal como se ha postulado en casos de linfoma de Hodgkin[5].

Josep Domingo-Domènech[a], *Javier Fernández*[b], *Armando López-Guillermo*[c] *y Rosa Miquel*[d]

[a]Servicio de Oncología Médica. Instituto de Enfermedades Hemato-oncológicas. [b]Servicio de Hepatología. Instituto de Enfermedades Digestivas. [c]Servicio de Hematología. Instituto de Enfermedades Hemato-Oncológicas. [d]Servicio de Anatomía Patológica. Hospital Clínic. Barcelona. España.

1. Lei K. Primary non Hodgkin's lymphoma of the liver. Leuk Lymphoma 1998;29:293-9.
2. Zafrani ES, Gaulard P. Primary lymphoma of the liver. Liver 1993;13:57-61.
3. Rowbotham D, Wendon J, Williams R. Acute liver failure secondary to hepatic infiltration: a single center experience of 18 cases. Gut 1998;42: 576-80.
4. Shehab TM, Kamanski MS, Lok AS. Acute liver failure due to hepatic involvement by hematologic malignancy. Dig Dis Sci 1997;42:1400-5.
5. Dourakis SP, Tzemanakis E, Deutsh M, Kafiri G, Hadzinayis SJ. Fulminant hepatic failure as a presenting paraneoplastic manifestation of Hodgkin's disease. Eur J Gastrenterol Hepatol 1999; 11:1055-8.
6. Blakolmer K, Gaulard P, Mannhalter C, Swerdlow S, Fassati LR, Ross Maggi U, et al. Unusual peripheral T cell lymphoma presenting as acute liver failure and reappearing in the liver allograft. Transplantation 2000;27:1802-5.
7. Schawrtz RA, Rezuke WN, Cartun RW, Hasson J. Case report: an autopsy study of a rare T-cell lymphoma clinically misdiagnosed as fulminant hepatic desease. Conn Med 1998;62:643-7.
8. Sadahira Y, Ohmoto K, Yamamoto S, Nishihara H, Eada H, Yawata Y, et al. Expression of cytotoxic molecule TIA-1 in malignant lymphomas mimiking fulminant hepatitis. Pathology Int 1998; 48: 695-704.
9. Melnyk A, Rodriguez A, Pugh WC, Cabanillas F. Evaluation of the revised European-American lymphoma classification confirms the clinical relevance of inmunophenotype in 560 cases of agressive non-Hodgkin's lymphoma. Blood 1997;89: 4514-20.
10. López-Guillermo A, Cid J, Salar A, López A, Montalbán C, Castrillo JM, et al. Peripheral T-cell lymphomas: Initial features, natural history, and prognostic factors in a series of 174 patients diagnosed according to the R.E.A.L. Classification. Ann Oncol 1998;9:849-55.

Localizador web
Artículo 48.153

Hemorragia intracerebral clínicamente silente

Sr. Editor: Las hemorragias intracerebrales (HIC) constituyen el subtipo de ictus que presenta una mayor mortalidad. En un estudio reciente observamos que la mortalidad hospitalaria fue del 31%[1]. Sin embargo, las HIC también pueden manifestarse, aunque de forma excepcional, con una clínica de curso clínico regresivo o incluso indistinguible de un verdadero accidente isquémico transitorio (AIT)[2,3]. Presentamos el caso clínico de una paciente con una pequeña hemorragia localizada en el núcleo talámico paramediano izquierdo, clínicamente silente, diagnosticada como un hallazgo neurorradiológico.

Mujer de 57 años de edad, manidextra, sin antecedentes patológicos de interés, a excepción de un hábito enólico de 80 g/día, que fue visitada en la consulta externa de nuestro hospital, a petición de su marido, para valorar una posible pérdida de memoria de varios meses de evolución. El examen físico neurológico y general fue estrictamente normal. Inicialmente se atribuyó el trastorno dismnésico al hábito enólico, pero se solicitaron un estudio analítico, una valoración neuropsicológica y una tomografía computarizada (TC) cerebral. A los 10 días de la visita neurológica se practicó la TC cerebral, y sin que la paciente hubiera objetivado ningún síntoma el neurorradiólogo, al observar la presencia de una pequeña hemorragia talámica paramediana izquierda, la remitió –después de convencerla, puesto que estaba totalmente asintomática– al servicio de urgencias, ingresando posteriormente para estudio en el servicio de neurología. El examen neurológico –incluyendo la valoración de los pares craneales, la fuerza muscular, la sensibilidad superficial y profunda, la coordinación y la marcha– fue estrictamente normal, así como el examen físico general. También fueron normales o negativos los siguientes exámenes complementarios: hemograma, bioquímica en sangre, sedimento de orina, *rapid plasma resgin* (RPR), estudio básico de hemostasia, electrocardiograma y radiología simple de tórax. Una resonancia magnética (RM) cerebral confirmó que la hemorragia afectaba solamente al núcleo talámico paramediano izquierdo. Un estudio angiográfico intracraneal fue normal. El estudio neuropsicológico puso de manifiesto una alteración discreta de la memoria declarativa (episódica y semántica), importante déficit de la memoria de trabajo y de la fluidez verbal con consigna semántica y preservación de la memoria no verbal (visual y procedimental), sin evidenciarse semiología afaso-apraxo-agnósica. La paciente fue dada de alta totalmente asintomática (puntuación de 100 en la escala de Barthel y de 0 en la escala de Rankin modificada).

De 2.500 pacientes consecutivos con ictus agudos presentes en nuestro registro hospitalario[4] que han sido asistidos durante un período de 12 años, el presente caso clínico es el único hematoma intracerebral (0,04% del total de ictus y 0,37% del total de las HIC) que no presenta clínica focal neurológica.
Después de efectuar una búsqueda por MEDLINE desde 1981 hasta la actualidad (palabras clave: "hemorragia cerebral asintomática"; "ictus silente") el caso descrito sería el tercero publicado con dichas características, después de las notas clínicas publicadas por Rudick[5] y por Shinohara[6], siendo también el primer caso publicado en lengua castellana. Cabe remarcar que Nakajima et al[7] también encuentran a partir de un total de 2.767 pacientes consecutivos estudiados mediante RM cerebral que en 12 se objetiva una HIC primaria silente. Dichos casos tienen en común el pequeño tamaño, la topografía que no lesiona las vías largas neurológicas y, en nuestra paciente, la afectación únicamente del núcleo talámico paramediano izquierdo, que justificaría, por una parte, la alteración en la memoria verbal con conservación de la memoria no verbal como principal anomalía en el estudio neuropsicológico y, por otra, la ausencia de alteraciones sensitivas debido a la preservación del núcleo ventroposterolateral talámico.
Las lesiones isquémicas clínicamente silentes se observan en el 10-20% de los pacientes con ictus[8] y en el 20-40% de los pacientes con infartos lacunares[9]. A partir del caso clínico presentado, se señala que en ciertos casos los ictus silentes también pueden ser debidos a lesiones residuales a una pequeña HIC previamente no diagnosticada. La confirmación de esta hipótesis, por un lado, podría tener implicaciones terapéuticas, ya que alertaría del riesgo potencial de iatrogenia por anticoagula-

Documento descargado de http://www.elsevier.es el 19/06/2013. Copia para uso personal, se prohíbe la transmisión de este documento por cualquier medio o formato.

ción terapéutica o por tratamiento fibrinolítico en los pacientes que presentaran en la neuroimagen infartos cerebrales clínicamente asintomáticos y, por otro, mejoraría el conocimiento de la historia natural de los ictus silentes, que es poco conocida.

Agradecimiento
A Marta Castillo, Elsa Solà, Carmen Visiedo y Bàrbara Vives, estudiantes de medicina, por su colaboración en la asistencia de los pacientes ingresados en nuestra unidad de ictus.

Adrià Arboix, Ofelia Aguado, Joan Massons y Marta Grau

Unidad de Enfermedades Cerebrovasculares. Servicio de Neurología. Hospital del Sagrat Cor. Universitat de Barcelona. España.

1. Arboix A, Comes E, García-Eroles L, Massons J, Oliveres M, Balcells M, et al. Site of bleeding and early outcome in primary intracerebral hemorrhage. Acta Neurol Scand 2002;105:282-8.
2. Evyapan D, Kumral E. Cerebral hemorrhage with transient signs. Cerebrovasc Dis 2000;10:483-4.
3. Aparicio A, Sobrino J, Arboix A, Torres M. Hematoma intraparenquimatoso que simula un accidente isquémico transitorio. Med Clin (Barc) 1995;104:478-9.
4. Arboix A, Vall-Llosera A, García-Eroles L, Massons J, Oliveres M, Targa C. Clinical features and functional outcome of intracerebral hemorrhage in patients aged 85 and older. J Am Geriatr Soc 2002; 50:449-54.
5. Rudick RA. Asymptomatic intracerebral hematoma as an incidental finding. Arch Neurol 1981;38: 396.
6. Shinohara Y. Silent intracerebral hemorrhage detected by MRI. Nippon Rinsho 1993; 51(Suppl): 272-5.
7. Nakajima Y, Ohsuga H, Yamamoto M, Shinohara Y. Asymptomatic cerebral hemorrhage detected by MRI. Rinsho Shinkeigaku 1991;31:270-4.
8. EAFT Study Group. Silent brain infarction in nonrheumatic atrial fibrillation. Neurology 1996;46: 159-65.
9. Mohr JP, Martí-Vilalta JL. Lacunes. En: Barnett HJM, Mohr JP, Stein BM, Yatsu FM, editors. Stroke. Pathophysiology, diagnosis, and management. Philadelphia: Churchill Livingstone, 1998; p. 599-622.

Localizador web
Artículo 47.944

Síndrome de Munchausen en dos hermanos

Sr. Editor: Los trastornos facticios representan una de las enfermedades más infradiagnosticadas en la práctica diaria psiquiátrica[1]. Estos trastornos se caracterizan por la autoprovocación de síntomas físicos o psíquicos en ausencia de incentivos externos a diferencia de la simulación. El síndrome de Munchausen (SM) es un subtipo de los trastornos facticios en el que predominan los signos y síntomas somáticos. Aunque existen numerosos casos publicados acerca del llamado SM por poderes *(by proxy),* describimos un caso de presentación familiar con dos hermanos afectados, situación inusual tras revisar la bibliografía al respecto.

Caso clínico 1

Varón de 33 años, que presentaba como antecedente varias hospitalizaciones por glomerulonefritis en la infancia. Tercero de nueve hermanos, con padre alcohólico y una relación maternofilial con notables carencias afectivas que propiciaba una situación de rivalidad fraterna. Acudía a urgencias 8-9 veces al año, ante sospechas de hemorragia digestiva alta que requirieron numerosas pruebas complementarias e ingresos, sin que se lograra a un diagnóstico específico. Incurría en un elevado absentismo de la fábrica de pinturas en la que trabajaba. En tres ocasiones se infligió impulsivamente heridas superficiales en ambos antebrazos. La actitud del paciente en la sala de hospitalización se caracterizaba por demandas de analgésicos y pruebas complementarias inadecuadas, y luego, del alta voluntaria al no conseguir sus propósitos. El paciente negó en todo momento la autoprovocación de la clínica, al exponérsele una explicación para el posible origen facticio de sus síntomas.

Caso clínico 2

Varón de 39 años, hermano del paciente anterior, con antecedentes de hospitalización por hipoglucemia en relación con automedicación con hipoglucemiantes; acudió a urgencias en reiteradas ocasiones por cuadros de dolor abdominal inespecífico. En uno de estos episodios, al practicársele una radiología simple de abdomen se evidenciaron cuerpos extraños punzantes compatibles con clavos, alojados en cámara gástrica. Ante la imposibilidad de extracción endoscópica, se requirió laparotomía urgente. A pesar de los controles ambulatorios realizados por el especialista de cirugía y psiquiatría, el paciente entró en una dinámica de numerosas visitas a urgencias los años sucesivos, por ingestión de cuerpos extraños (clavos, pinzas de depilación o clips).

En la práctica clínica habitual resulta conveniente conocer la existencia de los denominados trastornos facticios, en los que el propio paciente finge de un modo intencionado síntomas o se autolesiona para obtener asistencia médica. Es habitual encontrar antecedentes de carencias afectivas, historia de abusos o abandono en la infancia, que generarían tendencias masoquistas en los pacientes. Resultaría interesante investigar otros casos de SM entre hermanos con escasa interrelación en la infancia, que permitiría reforzar la hipótesis de una tendencia genética biológica[2]. Las especialidades médicas involucradas son prácticamente todas[3-6]. Algunos datos son característicos de SM, como hospitalizaciones repetidas en la infancia, historia de peregrinaje buscando la hospitalización y alta comorbilidad psiquiátrica, con un trastorno límite de la personalidad. Algunos artículos consideran que la creciente inclusión de datos médicos en Internet y los *chats* con temática médica están generando la aparición de nuevos casos de SM en la red[7]. De gran interés resulta el diagnóstico diferencial con la simulación. En nuestros casos, el único beneficio destacable, con sus reiteradas visitas a urgencias, fue su deseo de ser hospitalizados para someterse a procedimientos quirúrgicos o diagnósticos invasivos dolorosos. Es importante hacer hincapié en la realización de una historia clínica detallada ante la presencia de datos de sospecha diagnóstica como los descritos.

El tratamiento más acertado parte de un diagnóstico correcto. Se aboga por un abordaje multidisciplinario entre los servicios médicos implicados, con el objeto de evitar la hospitalización innecesaria, reducir las complicaciones iatrogénicas, el elevado gasto sanitario y el consiguiente deterioro socio-laboral y familiar del paciente. El equipo médico implicado debe concienciarse de la existencia de un problema emocional subyacente, evitando una actitud crítica con una contratransferencia negativa que favorecerá sentimientos de hostilidad en el paciente[8]. Es preferible exponer claramente la situación, antes que realizar un interrogatorio acusatorio, y hacerle comprender que el médico conoce toda la verdad acerca del origen de los síntomas y resulta innecesario mantener su postura, antes que insistir en que admita que se los ha autoinducido. Finalmente, se debe ofrecer la posibilidad de un tratamiento psiquiátrico y un abordaje psicológico, buscando alianzas terapéuticas y ayudándole a sustituir conductas autodestructivas por otras constructivas[9].

Pilar Sierra San Miguel[a], José Bueno Lledó[b] y Lorenzo Livianos Aldana[c]

[a]Centro de Salud Mental Catarroja. Valencia. [b]Servicio de Cirugía General y Digestivo 2. [c]Servicio de Psiquiatría. Hospital Universitario La Fe. Valencia. España.

1. Frances A, Ross R. Trastornos facticios. En: Frances A, Ross R, editores. DSM-IV: Estudio de casos. Guía clínica para el diagnóstico diferencial. Barcelona: Masson, 1999; p. 199-203.
2. Gómez E, Valdés M. Trastorno facticio, un diagnóstico a tener en cuenta. Med Clin (Barc) 1997;109:764-7.
3. Asher R. Munchausen's syndrome. Lancet 1951;1:339-41.
4. Charlton R, Smith G, Day A. Munchausen's syndrome manifesting as factitious hypoglycaemia. Diabetologia 2001;144:784-5.
5. Tlacuilo JA, Guevara E, Garcia I. Factitious disorders mimicking systemic lupus erythematosus. Clin Exp Rheumatol 2000;18:89-93.
6. Edi-Osagie E, Hopkins RE, Edi-Osagie NE. Munchausen's syndrome in obstetrics and gynecology: a review. Obstet Gynecol Surv 1998;53:45-9.
7. Feldman MS. Munchausen by Internet: detecting factitious illness and crisis on the Internet. South Med J 2000;93:669-72.
8. Kaplan H, Sadock B. Trastornos facticios. En: Kaplan H, Sadock B, editores. Sinopsis de Psiquiatría. Madrid: Ed. Panamericana, 1999; p. 744-5.
9. Reich P, Gottfried LA. Factitious disorders in a teaching hospital. Ann Intern Med 1983;99:240-7.

Localizador web
Artículo 48.656

Cribado de la diabetes en personas mayores. Una actividad preventiva ineludible

Sr. Editor: Hemos leído la carta al Editor de González-Clemente et al[1], relativa al suplemento de MEDICINA CLÍNICA sobre actividades preventivas en las personas mayores[2], en que se hace referencia al cribado de la diabetes mellitus en estos pacientes. Coincidimos en sus acertados comentarios respecto a que debe realizarse el cribado en esta población. No obstante, nos gustaría aportar nuestra visión como médicos de atención primaria, ámbito en que se diagnostica, trata y controla la gran mayoría de los diabéticos tipo 2.

En nuestro grupo de trabajo hemos estudiado el riesgo cardiovascular asociado a las nuevas categorías diagnósticas de la diabetes propuestas por la Asociación Americana de Diabetes (ADA) en 1997[3]. Hemos constatado un elevado riesgo cardiovascular[4], medido mediante el método de Framingham simplificado, tanto en los diabéticos como en los pacientes con glucemia basal alterada (o intolerancia a la glucosa en ayuno, en la terminología anglosajona). Asimismo hemos comprobado[5] un elevado riesgo de eventos cardiovasculares, especialmente en los pacientes mayores. Estos datos son un argumento más para insistir en que debe realizarse un cribado de la diabetes, como señalan acertadamente González-Clemente et al[1]. Estudiamos[5] una muestra aleato-

Documento descargado de http://www.elsevier.es el 19/06/2013. Copia para uso personal, se prohíbe la transmisión de este documento por cualquier medio o formato.

ria de 2.248 pacientes adultos, de los cuales el 26,1% tenía 65 o más años. Solamente el 7,5% de estos pacientes no tenía una glucemia basal en plasma registrada en la historia clínica durante los 3 últimos años. La prevalencia diagnóstica de diabetes mellitus tipo 2 en la población de 65 o más años fue del 27,3% y la de la glucemia basal alterada del 15%. Estas cifras son incluso superiores[6] a las obtenidas a nivel global en Cataluña mediante test de tolerancia oral a la glucosa, prueba por otro lado escasamente implementada[7], poco fiable y reproducible, motivo por el cual la ADA se ha decantado, a nuestro juicio con gran acierto, por la glucemia basal en plasma como herramienta básica para el cribado y diagnóstico[3].

Pero no todo son malas noticias. En primer lugar, creemos que en los Centros de Salud reformados como el nuestro la prevalencia de diabetes mellitus no diagnosticada es inferior a la de otros modelos de asistencia. En segundo lugar, la ADA desde 1997 ha recogido en sus recomendaciones[3] el cribado universal de la diabetes mellitus mediante la glucemia basal en plasma cada tres años a partir de los 45 años (con más frecuencia y a cualquier edad si hay factores de riesgo para la diabetes). En tercer lugar, diversos grupos de trabajo sobre diabetes en atención primaria en España han adoptado las recomendaciones de la ADA respecto al cribado universal cada tres años (anual si hay factores de riesgo). Así, el Grupo de Estudio de la Diabetes en Atención Primaria de Salud (GEDAPS) aconseja dicho cribado desde la tercera edición de la *Guía para el tratamiento de la diabetes tipo 2 en Atención Primaria*[8] y los Programas básicos de salud[9] de la Sociedad Española de Medicina Familiar y Comunitaria (semFYC) recogen dicha recomendación desde el año 1998.

Por tanto, es de esperar que en futuros consensos y recomendaciones sobre las actividades preventivas en las personas mayores se recomiende de manera explícita el cribado de la diabetes mellitus, con el objetivo de realizar un diagnóstico y tratamiento precoces de un factor de riesgo de tanta importancia.

José Miguel Baena,
Andrea Ellacuría,
Montserrat Merino
y Vivian Liste

Área Básica de Salud Dr. Carles Ribas. Barcelona. España.

1. González-Clemente JM, Jiménez Pérez G, Caixàs A, Mauricio D. Algunas razones para incluir el cribado de la diabetes mellitus entre las actividades preventivas para las personas mayores. Med Clin (Barc) 2002;118:559.
2. Salleras L. Actividades preventivas en las personas mayores. Med Clin (Barc) 2001;116(Supl 1): 1-158.
3. The Expert Committee on the diagnosis and Classification of Diabetes Mellitus. Report of the Committee on the diagnosis and Classification of Diabetes Mellitus. Diabetes Care 1997;20:1183-97.
4. Baena Díez JM, Martínez Martínez JL, Álvarez Pérez B, Tomàs Pelegrina J, Piñol Forcadell P, Raidó Quintana EM, et al. Riesgo cardiovascular asociado a las nuevas categorías diagnósticas de la diabetes mellitus propuestas por la Asociación Americana de Diabetes. Aten Primaria 2001;28:31-8.
5. Baena Díez JM, González Tejón I, Pomares Sajkiewick M, Rovira España M, Martínez Martínez JL, Tomàs Pelegrina J. Episodios cardiovasculares asociados a las nuevas categorías diagnósticas de la diabetes mellitus propuestas por la Asociación Americana de Diabetes. Aten Primaria 2002;29: 343-7.
6. Castell C, Tresserras R, Serra J, Goday A, Lloveras G, Salleras L. Prevalence of diabetes in Catalonia (Spain): an oral glucose tolerance test-based population study. Diab Res Pract 1999;43:33-40.
7. Baena Díez JM, Oller Colom M, Martín Peñacoba R, Nicolau Sabaté M, Altes Boronat A, Iglesias Serrano C. Impacto de los nuevos criterios diagnósticos propuestos por la Asociación Americana de Diabetes (ADA-97) sobre la prevalencia diagnóstica de diabetes mellitus tipo 2. Aten Primaria 1999;24:97-100.
8. GEDAPS. Guía para el tratamiento de la diabetes tipo 2 en la Atención Primaria. Madrid: Harcourt, 1999.
9. Sociedad Española de Medicina Familiar y Comunitaria. Programas básicos de salud. Diabetes Mellitus. Madrid: Doyma, 1998.

Localizador web
Artículo 50.087

Alteraciones del hemograma en el examen de salud de la población inmigrante

Sr. Editor: El flujo de personas de países menos desarrollados hacia los países con renta per cápita más elevada es cada vez mayor y en España la inmigración es una nueva realidad social[1]. Los problemas de salud de los inmigrantes se han estudiado desde diferentes aspectos como la salud maternoinfantil, el análisis seroepidemiológico de las enfermedades infecciosas más prevalentes, la descripción de enfermedades poco frecuentes en nuestro medio, el acceso a los servicios sanitarios y el estudio de la mortalidad. Así, en los últimos números de MEDICINA CLÍNICA se han publicado diferentes documentos donde se recogen datos de la prevalencia de determinadas enfermedades infecciosas en población inmigrante, como infección y enfermedad tuberculosa[2-4], parasitismo intestinal[5] o hepatitis vírica[6], y una revisión de enfermedades tropicales en nuestro entorno[7]. Hay menos experiencia sobre la prevalencia de problemas hematológicos detectados en un programa de cribado en población inmigrante. Por ello pensamos que puede ser de interés describir la prevalencia de anemia, eosinofilia, leucopenia y trombocitopenia apreciada en la población inmigrante según el área geográfica de procedencia, edad y sexo.

Durante los meses de junio y julio de 2001 se realizó un examen de salud (exploración física, prueba de Mantoux, hemograma y serología) a inmigrantes sanos en el centro de la Cruz Roja de Crevillente (Alicante) para la obtención de un certificado médico como trámite para solicitar un permiso de residencia o trabajo. El tiempo entre la llegada a España y el examen de salud era de menos de un año. Acudieron 488 personas, 308 (63,1%) varones y 180 mujeres, con una mediana de edad de 28 años; 38 (14%) eran menores de 14 años. Los inmigrantes procedían de 21 países, el área geográfica más representativa fue la de América Latina con 232 inmigrantes (47,5%) (Colombia, 155 personas), seguida del Norte de África con 159 personas (32,6%) (Marruecos, 129) y Europa del Este con 97 (19,9%) (Ucrania, 45). Se realizó analítica a 487 personas de los 488 inmigrantes atendidos. En la tabla 1 se recogen los casos de anemia, eosinofilia, leucopenia y trombocitopenia según sexo, grupo de edad y área geográfica de procedencia. Cuarenta y una personas (8,4%) tenían anemia (hemoglobina < 119 g/l); en 25 la Hb estaba entre 119 y 110 g/l; en 7 oscilaba entre 109 y 100 g/l; en 5, entre 99,0 y 90,0 g/l, y en 4, era menor de 90,0 g/l. El volumen corpuscular medio de los sujetos con anemia (media = 78,4 y mediana = 80,8) era significativamente inferior al de los que no tenían anemia (media = 87 y mediana = 87,9, $p < 0,001$). La presencia de anemia era más frecuente en mujeres (18,9%) que en varones (2,3%; $p < 0,001$). Dentro del colectivo de mujeres, la anemia era más frecuente en las procedentes del Norte de África (7/19; 36,8%) que entre las originarias de América Latina (24/118;20,3%) o de Europa del Este (3/43; 7% $p = 0,01$).

La eosinofilia (eosinófilos > $0,4 \times 10^9$/l y porcentaje de eosinófilos > 7%) estuvo presente en 41 (8,4%) de las personas estudiadas; 14 tenían una cifra de eosinófilos entre 0,4 y $0,69 \times 10^9$/l; en 17 se detectaron eosinófilos entre 0,7 y $0,99 \times 10^9$/l y en 12 el número de eosinófilos fue superior a $0,99 \times 10^9$/l. Existían diferencias en la cifra de eosinofilia según las áreas geográficas de procedencia de los inmigrantes con una prevalencia del 12,1% en los sujetos de América Latina, del 6,3% en los originarios del Norte de África y del 3,1% en los de Europa del Este ($p < 0,001$). Detectamos leucocitosis (leucocitos > $10,99 \times 10^9$/l) en 27 personas (5,5%) y leucopenia (leucocitos < $4,0 \times 10^9$/l) en 10 (2,1%), sin diferencias por edad, sexo o procedencia geográfica. Veinte personas (4,1%) presentaron trombocitos (plaquetas < 150×10^9/l), siempre con cifras superiores a 100×10^9/l, más frecuente en varones (5,8%) que en mujeres ($p = 0,009$).

En este estudio se han observado significativas alteraciones del hemograma en ciertos subgrupos de la población inmigrante, sobre todo anemia y eosinofilia. Estos resultados sugieren que la frecuencia de anomalías hematológicas puede ser suficientemente alta para justificar la

TABLA 1

Anemia, eosinofilia, leucopenia y trombocitopenia en población inmigrante, según sexo, edad y área geográfica de procedencia

Variables	Anemia leve (119-100 g/l)	Anemia moderada (< 99,0 g/l)	Eosinofilia (> $0,4 \times 10^9$/l)	Leucopenia (< $4,0 \times 10^9$/l)	Trombocitopenia (< 150×10^9/l)
Total	32 (6,6%)	9 (1,8%)	41 (8,4%)	10 (2,1%)	20 (4,1%)
Sexo	*	*			***
Varones (n = 308)	5 (1,6%)	2 (0,6%)	25 (8,1%)	5 (1,6%)	18 (5,8%)
Mujeres (n = 179)	27 (15,1%)	7 (3,9%)	16 (89%)	5 (2,8%)	2 (1,1%)
Edad					
< 15 años (n = 38)	5 (13,2%)	1 (2,6%)	2 (4,9%)	0	0
≥ 15 años (449)	27 (6%)	8 (1,8%)	39 (8,7%)	10 (2,2%)	20 (4,5%)
Área geográfica de procedencia			**		
América Latina (n = 231)	21 (9,1%)	5 (2,2%)	28 (12,1%)	4 (1,4%)	5 (2,2%)
Norte de África (n = 159)	8 (5%)	3 (1,9%)	10 (6,3%)	4 (2,5%)	11 (6,9%)
Europa del Este (n = 97)	3 (3,1%)	1 (1%)	3 (3,1%)	2 (2,1%)	4 (4,1%)

*$p < 0,001$; **$p = 0,01$; ***$p = 0,009$.

Documento descargado de http://www.elsevier.es el 19/06/2013. Copia para uso personal, se prohíbe la transmisión de este documento por cualquier medio o formato.

realización de hemograma de cribado en determinados colectivos. Estudios previos habían puesto ya de manifiesto que la anemia puede ser un problema en la población inmigrante residente en España (prevalencia entre el 2,5 y el 14%)[8,9]. En nuestro entorno se ha visto especialmente en las mujeres inmigrantes de América Latina y Norte de África y con menos frecuencia en las mujeres de Europa del Este. La anemia era fundamentalmente microcítica, si bien no ha sido posible determinar con este tipo de estudio el origen de la anemia, ya que estos pacientes no han sido estudiados en la consulta de atención al inmigrante. Se ha detectado eosinofilia en el 8,4%, especialmente en los sujetos originarios de América Latina. La eosinofilia en población inmigrante es un dato frecuente y generalmente debe conducirnos a la sospecha de una enfermedad parasitaria, particularmente la causada por helmintos[10]. En los casos de eosinofilia en inmigrantes de América Latina se debería investigar de forma más exhaustiva la presencia de *Strongiloides stercolaris* en las heces, como han indicado Díaz et al[5] en su estudio. Las alteraciones de las cifras de leucocitos pueden estar mediadas por la existencia de factores concomitantes en el momento de la extracción, como infecciones víricas o bacterianas; por ello es difícil dar una explicación a los resultados encontrados en este trabajo. Queremos destacar que en nuestro entorno las anomalías del hemograma apreciadas en la población inmigrante asintomática no son despreciables y, ya que el colectivo de inmigrantes es heterogéneo, los hallazgos esperables en el hemograma van a depender del área geográfica de procedencia de los inmigrantes, así como del sexo y probablemente de la edad.

José Manuel Ramos Rincón[a], *Concepción Pastor Polo*[b], *M. Mar Masía Canuto*[a] y *Félix Gutiérrez Rodero*[a]

[a]Unidad de Enfermedades Infecciosas. Servicio de Medicina Interna. Hospital General Universitario de Elche. Alicante. [b]Asamblea Local de la Cruz Roja de Crevillente. Alicante. España.

1. Jansá JM, Villalbí JR. La salud de los inmigrantes y la atención primaria. Aten Primaria 1995, 15:320-7.
2. Pérez Avellano JL, Hernández García A, Sanz Peláez O, Moreno Maroto AA. Inmigración africana en Canarias e infección tuberculosa. Med Clin (Barc) 2002;118:38.
3. Huerga H. Infección tuberculosa en inmigrantes procedentes de América Latina. Med Clin (Barc) 2002;119:117.
4. Vallés X, Sánchez F, Pañella H, García de Olalla P, Jansá JM, Caylá JA. Tuberculosis importada: una enfermedad emergente en países industrializados. Med Clin (Barc) 2002;118:376.
5. Díaz J, Igual R, Alonso MC, Moreno MJ. Estudio del parasitismo intestinal en inmigrantes de la comarca de La Safor (Comunidad Valenciana). Med Clin (Barc) 2002;119:36.
6. Bruguera M, Sánchez Tapias JM. Hepatitis viral en población inmigrada y en niños adoptados. Un problema de magnitud desconocida en España. Med Clin (Barc) 2001,117:595-6.
7. Baleiro L, Sabriá M, Fabregat A. Las enfermedades tropicales en el mundo occidental. Med Clin (Barc) 2002;118:508-14.
8. Lacalle Rodríguez-Labajo M, Gil Juberías G, Sagardui Villamor JK, González López E, Martínez Ruiz R, Orden Martínez B. Resultados de la aplicación de un examen de salud en población inmigrante. Aten Primaria 2000;25:634-8.
9. Oliván Gonzalvo G. Evaluación del estado de salud y nutrición de los adolescentes inmigrantes ilegales de origen magrebí. An Esp Pediatr 2000;53:17-20.
10. Rothenberg ME. Mechanism of disease: eosinophilia. N Engl J Med 1998;338:1592-600.

Localizador web
Artículo 48.966

Comunicación interauricular complicada con endocarditis derecha

Sr. Editor: La endocarditis bacteriana en la comunicación interauricular no complicada es muy rara[1-3]. En nuestra revisión de la bibliografía a través del Medline desde 1966 (palabras clave: *bacterial endocarditis, ostium secundum*), sólo hemos encontrado algunos ejemplos (además del nuestro) de endocarditis bacteriana asociada con defecto aislado del septo interauricular de tipo *ostium secundum*[1], y curiosamente la mayoría de estos casos fueron publicados en la era preantibiótica. A continuación describimos un caso de endocarditis sobre válvula pulmonar y con comunicación interauricular tipo *ostium secundum*.

Varón de 45 años, que no utilizaba drogas por vía parenteral y que había sido diagnosticado de «soplo» algunos años antes. Ingresó por presentar desde hacía 10 semanas fiebre y malestar, refiriendo una pérdida de peso en este tiempo de 5 kg. En el momento del ingreso presentaba temperatura de 39 °C, presión arterial de 130/70 mmHg y frecuencia cardíaca de 90 lat/min. La exploración física evidenció un sopo sistólico de eyección sobre el borde parasternal izquierdo y desdoblamiento fijo del segundo ruido. La hemoglobina fue de 110 g/l, leucocitos de 10,8 X 10^9 /l (73% neutrófilos, 22% linfocitos), plaquetas de 350 X 10^9/l y VSG 79 mm/h. Los valores de glucosa, creatinina, ALT, AST y fosfatasa alcalina fueron normales. La radiografía de tórax objetivó un importante incremento en el diámetro de las arterias pulmonares, que fue corroborado por tomografía computarizada (TC). El electrocardiograma evidenció ritmo sinusal a 95 lat/min y bloqueo completo de rama derecha. Se realizaron tres tomas de hemocultivos, siendo todos positivos para *Streptococcus milleri* sensible a penicilina. La ecocardiografía transesofágica reveló un defecto no restrictivo tipo *ostium secundum* en el tabique interauricular de 2 cm de diámetro. No se detectaron defectos en senos venosos ni drenaje venoso pulmonar anómalo. La aurícula derecha y el ventrículo derecho presentaban una dilatación moderada. Se encontró una vegetación (1 cm de diámetro) en la válvula pulmonar, así como perforación de una valva. La presión arterial sistólica en la arteria pulmonar fue de 45 mmHg. El paciente fue tratado con penicilina G intravenosa (18 millones U/día) durante 4 semanas más gentamicina intravenosa (1 mg/kg 3 veces al día) durante dos semanas. La fiebre remitió y el paciente mejoró notablemente. El paciente rehusó cirugía cardíaca y se perdió para seguimiento.

Este caso ilustra una endocarditis sobre válvula pulmonar asociada con un defecto en el tabique interauricular, lo que constituye un hallazgo extremadamente infrecuente[1-3].
Prinz et al[4] han descrito recientemente la aparición de comunicación interauricular como complicación séptica de una endocarditis bacteriana de la válvula mitral. En nuestro caso no podemos excluir la posibilidad de que la comunicación interauricular no fuera consecuencia de una perforación séptica. Este hecho, sin embargo, parece poco probable, pues no observamos mediante ecocardiografía lesiones en el septo interauricular, ni en la válvula tricúspide o mitral. Por otro lado, la hipertensión pulmonar, como la que presentaba nuestro paciente, es una complicación que aparece en individuos con defectos interauriculares de larga evolución[5].
Con excepción de los individuos usuarios de drogas por vía parenteral[2,6], la endocarditis bacteriana raramente se produce en la válvula pulmonar derecha nativa[2,3]. Sí puede aparecer si coexisten otras alteraciones cardíacas, como tetralogía de Fallot, transposición corregida de los grandes vasos o ventrículo único[3].
En 1966 García y Taber[1] describieron el caso de una mujer con endocarditis bacteriana en la válvula pulmonar asociada a un defecto no complicado en el tabique interauricular. Estos autores revisaron la bibliografía y encontraron 6 casos adicionales; 4 de ellos se presentaron en la era preantibiótica. Li y Somerville[3], en un estudio reciente sobre 5.000 adultos con cardiopatía congénita, no encontraron ningún caso de endocarditis infecciosa en el pre o postoperatorio de pacientes con comunicación interauricular, en un período de 18 años de observación. La hipertensión pulmonar tampoco se considera un factor de riesgo de endocarditis infecciosa[2].
En la endocarditis bacteriana, el retraso en el diagnóstico puede acarrear consecuencias graves[7], por lo que el clínico debe tener en cuenta la posibilidad de endocarditis en pacientes febriles incluso en muy raras circunstancias, como la descrita.

Luis Aliaga[a], *Francisco Santiago*[a], *Antonio Sampedro*[b] *y Javier Rodríguez-Granger*[b]

Servicios de [a]Medicina Interna y [b]Microbiología. Hospital Universitario Virgen de las Nieves. Granada. España.

1. García R, Taber E. Bacterial endocarditis of the pulmonic valve. Association with atrial septal defect of the *ostium secundum* type. Am J Cardiol 1966;18:275-280.
2. Dodo H, Perloff JK, Child JS, Miner PD, Pegues DA. Are high-velocity tricuspid and pulmonary regurgitation endocarditis risk substrates? Am Heart J 1998;136:109-14.
3. Li W, Somerville J. Infective endocarditis in the grown-up congenital heart (GUCH) population. Eur Heart J 1998;19:166-73.
4. Prinz A, Akosah KO, Jackson P, Mohanty PK. Acquired atrial septal defect as a complication of endocarditis. A case report. Angiology 1998;49:865-9.
5. Marelli AJ. Congenital heart disease in adults. En: Goldman L, Bennett JC, editors. Cecil textbook of medicine. Philadelphia: W.B. Saunders Company, 2000; p. 279-91.
6. Levine DP, Crane LR, Zervos MJ. Bacteremia in narcotic addicts at the Detroit Medical Center, II: infectious endocarditis: a prospective comparative study. Rev Infect Dis 1986;8:374-96.
7. Carton JA, Asensi V, Maradona JA, Segovia E, Simarro C, Pérez González F, et al. Endocarditis infecciosa sobre válvula natural: perfil epidemiológico y análisis de la mortaludad entre los años 1984 y 1993. Med Clin (Barc) 1995;104:493-9.