Documento descargado de http://www.elsevier.es el 22/05/2013. Copia para uso personal, se prohíbe la transmisión de este documento por cualquier medio o formato.

Lipoblastoma: un tumor pediátrico infrecuente

Agustín Nogués* • Jorge Villanua** • Javier Garay*** • Ariel Gutiérrez****

*Servicio Radiodiagnóstico. **Centro de alta tecnología Osatek. ***Servicio Cirugía Infantil.
****Servicio Anatomía Ptológica. Hospital Donostia. San Sebastián.*

El lipoblastoma es un tumor de partes blandas que suele afectar a niños por debajo de los tres años. Su asiento preferente es en las extremidades. Hay pocos casos estudiados por resonancia magnética (RM), residiendo su interés en el comportamiento no habitual de la señal grasa. Presentamos el caso de una tumoración en una paciente de 16 meses con localización y hallazgos de RM característicos de esta entidad.

Palabras clave: Lipoblastoma. Lipoblastomatosis. RM.

Lipoblastoma: a rare pediatric tumor

Lipoblastoma is a soft tissue tumor that usually affects children under 3 years old. It typically occurs in the extremities. There have been few cases studied by MR, its interest lying in an unusual behavior exhibited by (señal grasa). We present the case of a tumor in a 16-month-old patient along with localization and MR findings typical of this entity.

Key words: Lipoblastoma. Lipoblastomatosis. MR.

El lipoblastoma es un tumor infrecuente que aparece casi exclusivamente en el transcurso de los tres primeros años de la vida. El lugar de asiento más frecuente son las extremidades[1-3] aunque también pueden localizarse en cuello, tórax, periné y retroperitonea. Su estructura interna está compuesta por células grasas inmaduras, mezcladas con células grasas maduras, dentro de una matriz mixoide[4].

Se han descrito muy pocos casos estudiados con RM, radicando el interés de su diagnóstico en el comportamiento paradógico de la señal de la grasa.

Presentamos el caso de un lactante de 16 meses con una localización típica y los hallazgos RM característicos en este tipo de tumores.

PRESENTACIÓN DEL CASO

Lactante mujer de 16 meses con masa en la región glútea izquierda, adherida a los planos profundos. Presenta cojera y dolor. La Rx simple muestra un aumento de partes blandas en la región glútea izquierda, sin afectación ósea. En la ecografía se aprecia una masa de 7 cm, bien definida y homogéneamente ecogénica. En el estudio de RM se evidencia una tumoración intra/extrapélvica en botón de camisa, que se extiende desde la escotadura ciática mayor hasta la hemipelvis izquierda. Los límites externo y superior son la musculatura glútea y el ilíaco, y los límites pélvicos son el sacro, el isquion y la grasa parasigmoidea.

La lesión muestra una señal heterogénea en las imágenes potenciadas en T1 con áreas isointensas con el músculo en el centro de la lesión, e hiperintensa en la periferia, (fig. 1) y muy hiperintensa en T2 y STIR (figs. 2a y 2b). Existe realce tras la administración de gadolinio, salvo en los septos y la cápsula, que rodea a la masa que persisten de baja señal (fig. 3).

La extirpación quirúrgica no presentó complicaciones.

El examen macroscópico de la pieza corresponde a una masa encapsulada, densa, de color blanquecino y estructura lobular. (fig. 4). El análisis microscópico reveló una estructura lobular con septos fibroconectivos, evidenciándose escasa matriz mixoide y abundante presencia de lipoblastos y lipocitos.

DISCUSIÓN

El lipoblastoma es un tumor de partes blandas muy raro. Su presentación habitual es por debajo de los tres años. Afecta más a varones y su localización típica es en extremidades[1-3,5], si bien

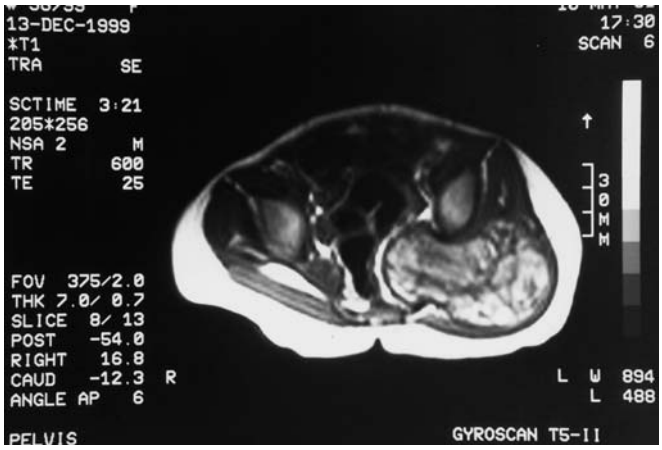

Fig. 1.—RM T1 axial : Masa bien delimitada situada entre la musculatura glútea izquierda y la pelvis menor. Muestra señal grasa hiperintensa y área central con menor intensidad de señal.

Nogués A, Villanua J, Garay J, et al. Lipoblastoma: un tumor pediátrico infrecuente. Radiología 2002;44(6):251-253.

Correspondencia:

HOSPITAL DONOSTIA. Apartado de Correos, 477. 20008 Donostia. San Sebastián

Recibido: 18-II-2002.
Aceptado: 30-VII-2002.

Documento descargado de http://www.elsevier.es el 22/05/2013. Copia para uso personal, se prohíbe la transmisión de este documento por cualquier medio o formato.

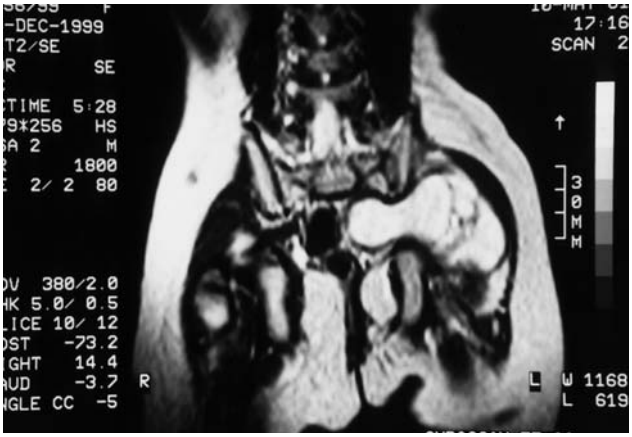

A

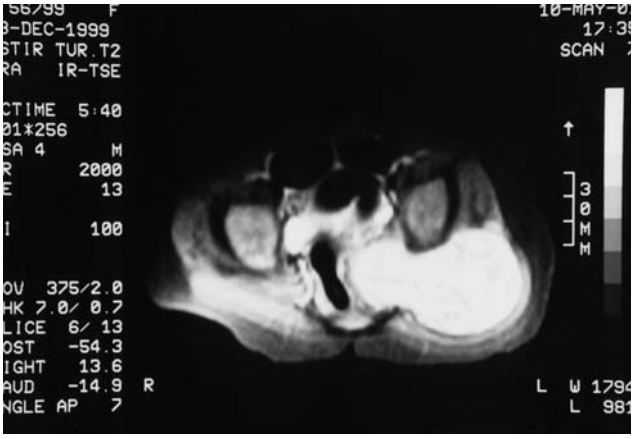

B

Figs. 2A y 2B.—Imágenes de RM coronal T2 (A) y axial STIR (B): Tumoración muy hiperintensa en estas secuencias, sobre todo en STIR. Se aprecia la introducción de la masa en la pelvis y el desplazamiento de recto/sigma asi como del tejido graso circundante.

hay descritos casos en otros lugares como, retroperitoneo, cavidad abdominal y tórax[2,6,7]. No suele presentar sintomatología dolorosa, si bien en nuestro paciente fueron el dolor y la claudicación subsiguiente de la extremidad izquierda, los que motivaron la consulta clínica.

La estructura macroscópica y microscópica del lipoblastoma son los de una tumoración sólida, normalmente bien encapsulada, con septos y una estructura celular compuesta por células mesenquimatosas, células grasas inmaduras —lipocitos— y maduras —lipoblastos— integrados en una matriz mixoide, lo que se corresponde con los hallazgos de nuestro paciente.

El tratamiento es quirúrgico con recurrencias entre el 14% y el 25%, dependiendo éstas de la técnica operatoria, dado que en ocasiones la masa infiltra los tejidos circundantes[4,8-10]. En nuestro caso la encapsulación tumoral fue completa y en la cirugía el tumor se extirpó totalmente.

No se han descrito metástasis.

En ocasiones podría plantearse el diagnóstico diferencial con el liposarcoma, sin embargo ni la distribución por edades ni la estructura celular, coinciden dado que este último tumor es propio de la edad adulta y en su histología presenta atipias[4,6,8,11].

Por lo que respecta al diagnóstico por imagen, en ecografía el lipoblastoma se comporta como una masa sólida hiperecogénica como cualquier otra tumoración grasa (así lo pudimos constatar en nuestro caso).

Es mucho más interesante el comportamiento del lipoblastoma en RM, como ha sido previamente descrito en dos ocasiones[1,13]. Este tumor, paradójicamente, no tiene la señal propia de la grasa, es decir, la alta intensidad de señal en T1 típica del tejido graso maduro, sino que, al parecer, la mezcla de tejido mixoide y células grasas inmaduras —lipoblastos— es la responsable de que en T1 la imagen presente una intensidad de señal baja, casi isointensa con la musculatura esquelética, lo que pudimos comprobar en la parte central de la lesión de nuestra paciente. También es característica una alta señal en T2 y STIR, en lesiones que poseen estroma mixoide y tejido graso atípico, siendo la cantidad de estos componentes histológicos la que va a determinar la extensión de las zonas de alteración de la señal en el interior de estos tumores.

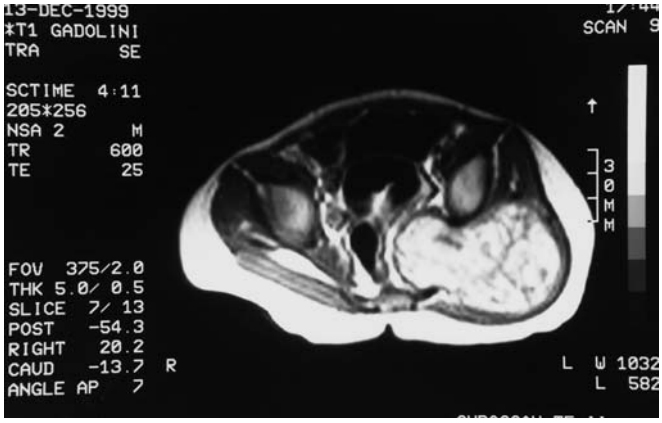

Fig. 3.—RM T1 con gadolinio. Axial. Se evidencian estructuras septales de baja señal no captantes de gadolinio.

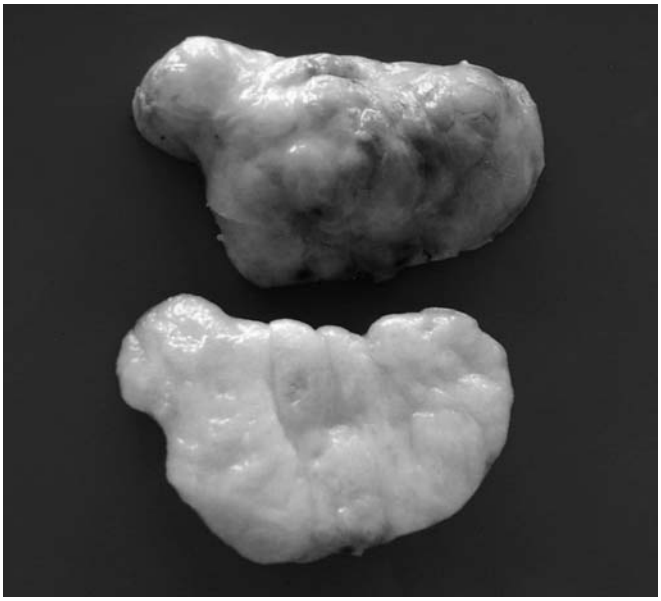

Fig 4.—Corte macroscopico. Masa de coloración blanquecina, compacta cuyo interior está dividido por septos.

Documento descargado de http://www.elsevier.es el 22/05/2013. Copia para uso personal, se prohíbe la transmisión de este documento por cualquier medio o formato.

BIBLIOGRAFÍA

1. Chung EB, Enzinger FM. Benign lipoblastomatosis: an analisis of 35 cases. Cancer 1973;32:462-92.
2. Arda S, Senocak ME, Gögüs S,et al. A case of intraescrotal lipoblastomatosis Clinically mimicking testicular torsion and review of the literature. Jour Ped Surg 1993;28:259-61.
3. Mahour GH, Bryan BJ, Isaacs H. Lipoblastoma and lipoblastomatosis. A report of six cases. Surgery 1988;104:577-9.
4. Greco A, Garcia RL, Vuletin JC. Benign lipoblastomatosis: Utraestructure and Histogenesis. Cancer 1980 ;45:511-5.
5. Schmoockler BM, Enzinger FM. Liposarcoma ocurring in children. Cancer 1983;52:567-74.
6. Chung HP, Kim K, Lim YT, Chung SW, Lee CH. Ruptured giant intrathoracic lipoblastoma in a 4-months-old infant: CT and MR Findings- Pediatr Radiol 2000;30:38-40.
7. Dudgeon DL, Haller JA. Pediatric Lipoblastomatosis. Two unusual cases. Surgery 1984;95:371-3.
8. Kempson. Tumors of the soft tissues. Atlas of tumor pathology AFIP 2001;30:298-300.
9. Chang PF, Teng RJ, Tsou KI, Cheu CL, Cheu CC. Lipoblastomatosis in a newborn: case report. Ped Surg Int 1997;12:71-2.
10. Gibbs MK, Soule EH, Hayles AB, Telander RL. Lipoblastomatosis: A tumor of children. Pediatrics 1977;60:235-8.
11. Kransdorf MJ, Moser RP, Mets JM, Meyer CA. Fat containing soft-tissue masses of the extremities. Radiographics 1991;11:81-100.
12. Prando A, Wallace S, Marius JL, Pereira RM, Oliveira ER, Alvarenga M. Sonographic features of benign intraperitoneal lipomatous tumors in children. Report of 4 cases. Pediat Radiol 1990;20;571-4.
13. Schultz E, Rosenblatt R, Mitsudo S, Weinberg G. Detection of deep lipoblastoma by MRI and ultrasound. Pediat Radiol 1993;23: 409-10.