Documento descargado de http://www.elsevier.es el 19/06/2013. Copia para uso personal, se prohíbe la transmisión de este documento por cualquier medio o formato.

Pielonefritis aguda en la edad pediátrica: estudio comparativo entre la ecografía *power*-Doppler y el DMSA

M.ª Dolores Muro • Cinta Sangüesa • M.ª Carmen Otero • Ana Isabel Piqueras • M.ª Teresa Lloret

Hospital Infantil Universitario «La Fe». Valencia.

Objetivos: Valorar la utilidad de la ecografía *power*-Doppler (PD) en el estudio de la pielonefritis aguda (PNA). Comparar resultados ecográficos con los obtenidos en la gammagrafía renal (DMSA). Relacionar los hallazgos con los criterios clínicos y determinar la presencia de reflujo vésico-ureteral (RVU) en la cistografía miccional seriada (CUMS).

Pacientes y métodos: Estudio prospectivo de 92 pacientes (edad entre 1 mes y 10 años) con sospecha clínica de PNA. Se realizó ecografía PD y DMSA al inicio a todos los niños, y a los menores de tres años CUMS para el estudio del RVU. La PNA en la ecografía PD cursó con disminución de la vascularización y en el DMSA con disminución de la captación en las zonas afectadas.

Resultados: Se detectaron 87 unidades renales (UR) con focos de PNA. La concordancia entre la ecografía PD y el DMSA fue en 157 UR (92%): 52 positivos, 22 negativos con PNA y 83 UR normales. La sensibilidad de PD y del DMSA fue de 65,5% y 69,0%. Se realizaron 51 CUMS detectándose RVU en 18 (13 bilateral y 5 unilateral), en éstos la sensibilidad del PD y del DMSA fue del 80% y 85% respectivamente.

Conclusión: La ecografía modo B y PD puede desplazar al DMSA en el estudio inicial de la PNA, es una técnica no invasiva, sencilla, económica y tan fiable en manos expertas como el DMSA y posponer la realización de éste a seis meses para la detección de daño renal permanente.

Palabras clave: Pielonefritis aguda. Ecografía *power*-Doppler. DMSA. Reflujo vésico-ureteral. Pediatría.

Acute pyelonephritis in pediatric age: comparative study between power Doppler ultrasound scan and DMSA

Aim: To evaluate the usefulness of power Doppler (PD) Ultrasound Scan in the study of acute pyelonephritis (APN). To compare ultrasound scan results with those obtained with renal gammagraphy (DMSA). To relate the findings to the clinical criteria and to determine the presence of vesicoureteral reflux (VUR) in the serial micturition cystography (SMC).

Patients and methods: Prospective study of 92 patients (ages between 1 month and 10 years) with suspected clinical PNA. All children were initially subjected to PD ultrasound scan and DMSA. Those under 3 years old were also subjected to SMC for the study of VUR. PNA in the PD ultrasound scan was manifested by decrease in vascularization and in the DMSA by decrease in captation in the affected zones.

Results: 87 renal units (RU) with PNA foci were detected. Conformity between the PD ultrasound scan and DMSA was 157 RU (92%): 52 positives, 22 negatives with PNA and 83 normal RU. The sensitivities of PD and DMSA were 65.5% and 69.0%. 51 SMC were performed, with VUR being detected in 18 (13 bilateral and 5 unilateral), in which the sensitivities of PD and DMSA were 80% and 85%, respectively.

Conclusion: Mode B ultrasound scan and PD can replace DMSA in the initial study of PNA. It is non-invasive, simple, economical and just as reliable as DMSA in expert hands. It can also postpone by up to 6 months the need to perform DMSA for detection of permanent renal damage.

Key words: Acute Pyelonephritis. Power-Doppler ultrasound scan. DMSA. Vesicoureteral reflux. Pediatrics.

La pielonefritis aguda (PNA) es una enfermedad frecuente en la edad pediátrica pudiendo generar en ocasiones lesión renal irreversible. La presencia de bacterias en las papilas provoca una respuesta inflamatoria en el parénquima renal, liberándose enzimas destructivos y radicales libres produciendo una vasoconstricción arterial reactiva con isquemia de tejidos, edema local y necrosis del tejido originando una disminución del parénquima local y formación de cicatrices renales[1-3].

Las secuelas de las lesiones renales son: hipertensión en el 22% de los pacientes, disminución del filtrado glomerular, incremento del riesgo de toxemia durante el embarazo y enfermedad renal terminal 10%[4,5]. En los niños de menor edad el riesgo de daño renal es mayor y el diagnóstico puede ser un reto ya que la presentación clínica con frecuencia es inespecífica y los cultivos de orina se obtienen a veces con métodos invasivos, punción suprapúbica y sondaje vesical[6,7].

Muro MD, Sangüesa C, Otero MC, et al. Pielonefritis aguda en la edad pediátrica: estudio comparativo entre la ecografía *power*-Doppler y el DMSA. Radiología 2002;44(6):237-242.

Correspondencia:

M.ª DOLORES MURO. Servicio de Radiodiagnóstico Infantil. Hospital Infantil «La Fe». 46009 Valencia.

Recibido: 19-II-2002.
Aceptado: 19-VII-2002.

Documento descargado de http://www.elsevier.es el 19/06/2013. Copia para uso personal, se prohíbe la transmisión de este documento por cualquier medio o formato.

En la ecografía *power*-Doppler (PD) el mapa de color es independiente de la frecuencia, detectándose flujos de baja velocidad independiente del ángulo de incidencia. En pacientes que cooperan se ve fácilmente la vascularización renal, siendo una de las aplicaciones de esta técnica la identificación de las áreas de menor vascularización, característica de la PNA.

La captación del isótopo radiactivo en el DMSA refleja la función de las células tubulares renales, dependiendo del flujo sanguíneo intrarrenal y del transporte de la membrana celular. Los hallazgos obtenidos con las técnicas de PD y DMSA, áreas de disminución de la vascularización y disminución de la captación respectivamente, están basadas en el mismo fenómeno fisiopatológico; el edema y la obstrucción de los túbulos colectores produce una vasoconstricción de las arterias y arteriolas adyacentes[1]. La disminución del flujo sanguíneo parenquimatoso, la llamada «fase vascular» de la PNA, es la responsable de las alteraciones observadas tanto en la ecografía PD como en el DMSA. En este trabajo comparamos la utilidad de la ecografía PD frente al DMSA en el diagnóstico precoz de la PNA en la población infantil.

MATERIAL Y MÉTODOS

Se han estudiado prospectivamente 92 pacientes con infección del tracto urinario (ITU) mediante ecografía modo B, PD y DMSA, en un periodo de tiempo comprendido entre septiembre de 1999 a octubre del 2000. De ellos, 84 pacientes, 66 niñas y 18 niños con edades desde un mes a 10 años, se diagnosticaron de PNA, por el examen clínico (dolor en flanco, fiebre > 38,5º, afectación del estado general) y datos del laboratorio (PCR > 30, leucocitosis > 150.000/mm^3, neutrofilia > 10.000/mm^3 y urocultivo positivo).

La ecografía modo B y PD y el DMSA se realizaron inicialmente en las primeras 24-48 horas durante la hospitalización. Las imágenes se obtuvieron con un equipo *power*-Doppler (Toshiba SSH 140 A) utilizando un transductor de 3,75 MHz y 7 MHz. Las características ecográficas se mantuvieron constantes durante la exploración para ambos riñones. El examen ecográfico PD de los riñones incluía secciones longitudinales, coronales y transversales y se llevó a cabo con el paciente en decúbito supino y en prono para visualizar el parénquima y la vascularización renal de forma adecuada. Cada riñón se dividió en tres polos, superior, medio e inferior por un trazado perpendicular al eje mayor a través del hilio renal. Se diagnosticó de PNA cuando el riñón presentaba un área de disminución de la perfusión cortical respecto al resto del parénquima. No se realizó análisis de la curva espectral. En la ecografía modo B se valoró las alteraciones en la ecoestructura del parénquima renal, la diferencia córtico-medular, el tamaño renal, la ecogenicidad del seno renal, y el grosor de la pelvis.

El DMSA se realizó a todos los pacientes en un periodo máximo de cuatro días desde el ingreso en el hospital, todos tenían hecha la ecografía PD como primera técnica de estudio.

La CUMS se realizó únicamente a los niños menores de tres años o en niños mayores con episodios recurrentes de PNA, una vez resuelta la fase aguda de la ITU en un periodo de tiempo de 15 a 30 días.

RESULTADOS

Se estudiaron prospectivamente 92 niños con ITU mediante ecografía modo B y PD y DMSA. De ellos, 84 pacientes fueron diagnosticados de PNA. En 51 niños (61%) se trataba del primer episodio de ITU. Se aisló *Escherichia coli* en 65 casos (76%).

Se detectaron 87 UR con focos de PNA, los resultados del estudio comparativo entre el PD y el DMSA se muestran en la tabla 1. La concordancia PD-DMSA fue en 157 UR (92%), 52 positivos, 22 negativos con PNA y 83 normales (Kappa 0,66, p < 0,0001, test de simetría de McNemar 0,69, p 0.4). La sensibilidad del PD y del DMSA fue respectivamente del 65,5% y del 69%, con una especificidad del 100% en ambos métodos. Dos pacientes presentaron lesiones bilaterales, en uno de ellos la afectación bilateral se vio con ambos métodos, mientras que en el segundo paciente la afectación bilateral sólo se detectó mediante la ecografía PD.

Los resultados de la ecografía modo B se resumen en la tabla 2, el hallazgo más frecuente fue el aumento de tamaño y la alteración de la ecogenicidad renal, siendo frecuente que un paciente presentara dos o más alteraciones.

Se realizó CUMS en 51 niños existiendo, RVU en 18 (13 bilateral y 5 unilateral). Se observaron todos los grados de reflujo. En los 18 niños con RVU la sensibilidad del PD y DMSA fue del 80% y 85% respectivamente. La probabilidad de que el DMSA sea positivo, siendo en PD positivo, es 28 veces superior a la que se da si el PD es negativo.

DISCUSIÓN

La PNA es una nefropatía intersticial aguda que cursa con infección del parénquima renal y en ocasiones con participación simultánea de la pelvis renal. En la infección renal por vía ascendente y RVU intrarrenal las bacterias llegan al sistema pielocalicial, a las papilas y a los túbulos generándose una respuesta inflamatoria local. La intensidad de la reacción inflamatoria está determinada por una serie de factores como son el grado del reflujo, la virulencia de las bacterias y las defensas del huésped. Por otra parte, se puede dar una infección por vía ascendente en ausencia de RVU, ya que existen bacterias, como *Escherichia coli*, que poseen una superficie que se adhiere a la mucosa del uréter ascendiendo retrógradamente y penetrando en el parénqui-

TABLA 1

ESTUDIO COMPARATIVO PD/DMSA. EN 87 UR CON PNA

		DMSA	
		Positivo	Negativo
Power	Positivo	52	5
	Negativo	8	22

TABLA 2

ALTERACIONES OBTENIDAS EN LA ECOGRAFÍA MODO B EN 87 UR CON PNA

Aumento de tamaño renal	50 UR
Alteración en la ecogenicidad renal	35 UR
Engrosamiento pared de la pelvis	8 UR
Sin alteración	10 UR

Documento descargado de http://www.elsevier.es el 19/06/2013. Copia para uso personal, se prohíbe la transmisión de este documento por cualquier medio o formato.

ma renal a través de los conductos colectores y de los túbulos. Macroscópicamente hay una clara demarcación entre el parénquima afectado y tejido sano. Con frecuencia las lesiones al inicio adquieren una morfología triangular con base en la periferia de la superficie renal, siendo generalmente únicas; sin embargo, si la infección es muy intensa o existe un periodo de tiempo largo sin tratamiento, la infección se puede extender a todo el parénquima con la consiguiente participación masiva.

Cuando la infección se da por vía hematógena las lesiones renales comienzan en la superficie renal y a continuación se afecta la médula en 24-48 horas. Las lesiones al principio son redondeadas, periféricas y múltiples. En la infección por vía hematógena la distribución no es lobar, en general son niños immunosuprimidos o con infección en la piel, en la boca o alguna de las válvulas cardíacas. El germen más frecuente es el *Staphylococcus aureus*.

Existe una gran morbilidad en los niños con PNA, existiendo riesgo de producir lesiones renales irreversibles. El diagnóstico basado únicamente en los datos clínicos y de laboratorio puede presentar serias dificultades, especialmente en los pacientes más jóvenes, en los que los hallazgos son menos específicos. Se ha demostrado que un tratamiento adecuado y precoz es eficaz en la prevención de lesiones renales[8], siendo importante poder diferenciar entre ITU del tracto superior e inferior.

La ecografía modo B es el primer procedimiento diagnóstico realizado en el estudio de un paciente con sospecha de PNA. En general se considera técnica poco sensible oscilando la sensibilidad entre el 11% y 69%[9], estas variaciones tan amplias son debidas a los distintos protocolos radiológicos en el estudio de la ITU y variabilidad en la calidad de los equipos. Es el mejor método para la detección de anomalías congénitas e hidronefrosis, ambas pueden estar asociadas con ITU, siendo útil también en la detección de abscesos renales, pionefrosis y alteraciones del espacio perinefrítico. Un estudio cuidadoso permite identificar alteraciones en el parénquima renal (fig. 1), generalmente se presentan como áreas triangulares hiperecogénicas, a veces hipoecogénicas, pérdida de la diferenciación córtico-medular, aumento del tamaño renal, hiperecogenicidad del seno renal, aumento de la mucosa de la pelvis y, por último, ecoestructura renal normal[10-12]; tal identificación requiere experiencia, equipos de alta calidad y estudios cuidadosos. Nosotros encontramos alteración en la ecografía modo B en el 60% de los pacientes con PNA, siendo el aumento de tamaño, los focos de hiperecogenicidad y la pérdida de diferenciación córtico-medular los hallazgos más frecuentes.

El PD es una modalidad de la ecografía Doppler color en la que el mapa de color es independiente de la frecuencia y del ángulo de incidencia pudiendo explorar flujos de baja velocidad, siendo una desventaja la alta sensibilidad para el movimiento y la ausencia de información acerca de la dirección del flujo.

El trayecto de las arterias segmentarias, interlobares se ven tanto en cortes axiales como longitudinales, así como el flujo de las arterias más distales, las arterias arcuatas[13], mostrando un enrojecimiento de baja amplitud en todo el córtex renal (fig. 2A), existiendo una disminución o ausencia en la porción medular similar a la que aparece en el TC con contraste intra-

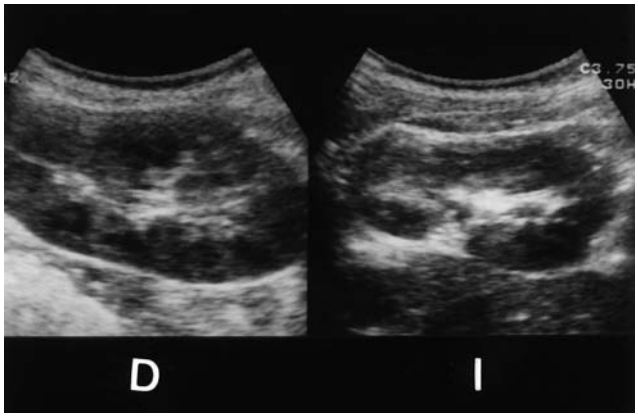

A

B

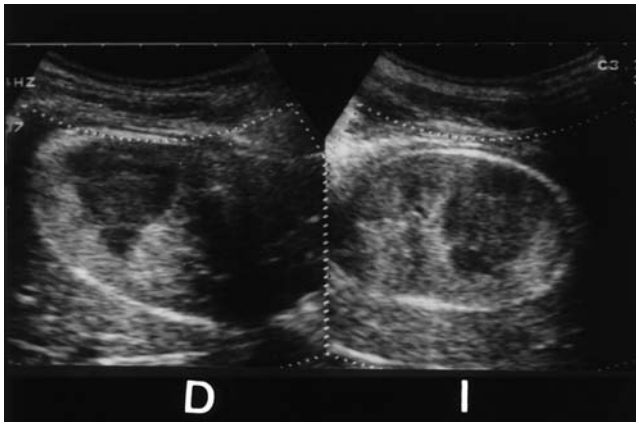

C

Fig. 1.—Ecografía modo B, alteración en la ecoestructura renal por PNA. A) corte longitudinal sobre ambos riñones, aumento de tamaño del riñón derecho respecto al izquierdo. B) Lesión hiperecogénica bien delimitada en polo superior renal. C) Lesión hipoecogénica de morfología triangular en el polo superior derecho con la base en la superficie y redondeada en el polo inferior izquierdo, se trata de una PNA multifocal y bilateral.

Documento descargado de http://www.elsevier.es el 19/06/2013. Copia para uso personal, se prohíbe la transmisión de este documento por cualquier medio o formato.

venoso.

En la PNA por vía ascendente se ven las áreas afectadas hipovascularizadas, estando las arterias interlobares periféricas comprimidas por el tejido adyacente edematoso (figs. 2B, 2C, 2D). En las PNA por vía hematógena predominan las lesiones hipovascularizadas múltiples y redondeadas (fig. 2E).

El Tc 99m-DMSA es un excelente trazador cortical renal, existiendo una disminución de la captación en las zonas afectadas por PNA (fig. 3). Alrededor del 60% de la dosis administrada se fija en las células tubulares proximales, y sólo una pequeña parte se elimina por orina. El DMSA permite visualizar el parénquima renal sin interferencia del trazador retenido en el sistema colector, sin embargo existe un amplio margen (40% y 92%) en la sensibilidad del DMSA en la fase aguda de la pielonefritis[14]. Existen trabajos que demuestran la mayor sensibilidad de DMSA frente al PD, no obstante consideran que son un buen complemento en el estudio inicial de la PNA la ecografía convencional y el PD[15]. Una disminución en la captación en el DM-

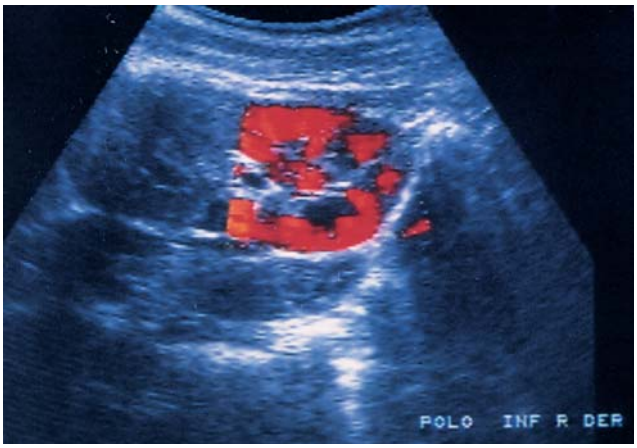

A

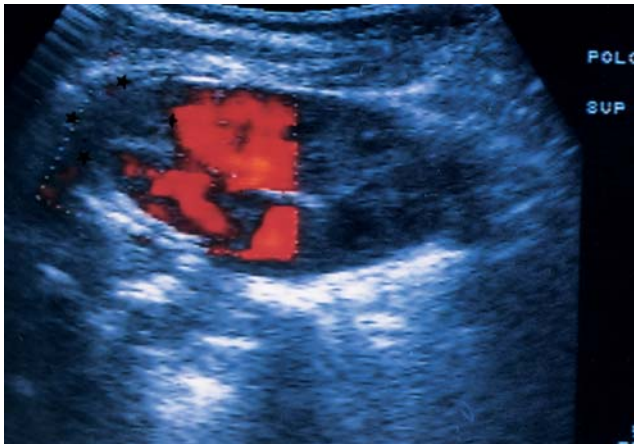

B

C

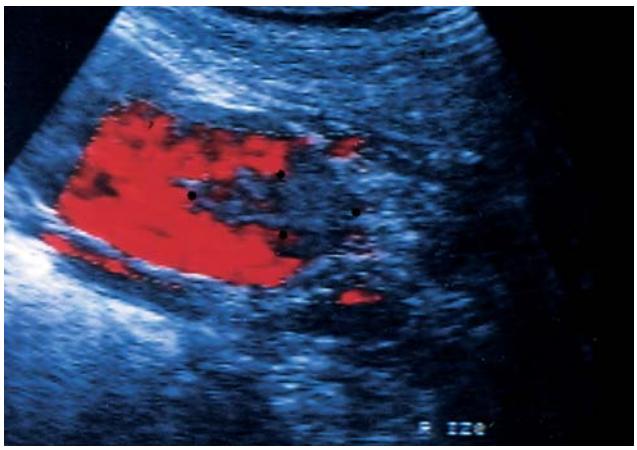

D

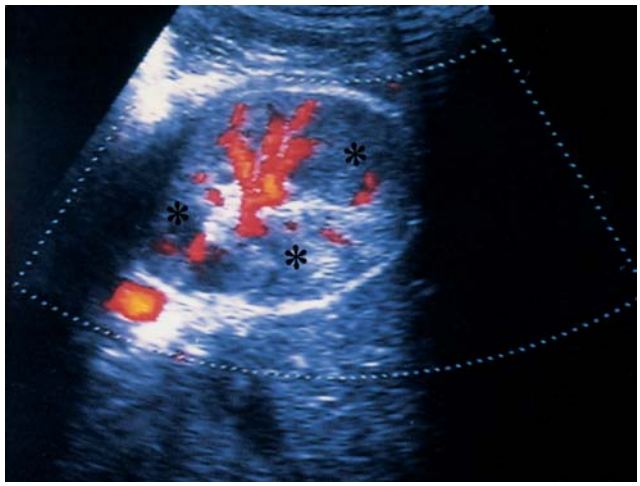

E

Fig. 2.—Ecografía *power*-Doppler, demuestra la disminución de la vascularización en los focos de PNA. A) Polo inferior renal con vascularización normal. B) Disminución de la vascularización en polo superior. C) disminución de la vascularización en 1/3 medio y D) PNA focal en polo inferior. E) Lesión multifocal abarcando gran parte del parénquima renal, los vasos en el tejido sano se ven comprimidos por el edema.

Documento descargado de http://www.elsevier.es el 19/06/2013. Copia para uso personal, se prohíbe la transmisión de este documento por cualquier medio o formato.

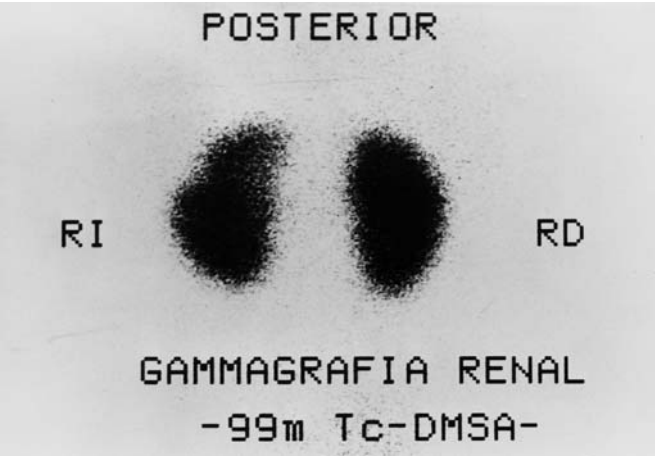

Fig. 3.—Gammagrafía renal realizada con 99mTc-DMSA. PNA en polo superior del riñón izquierdo, existe una disminución de la captación del isótopo radiactivo en el polo superior izquierdo.

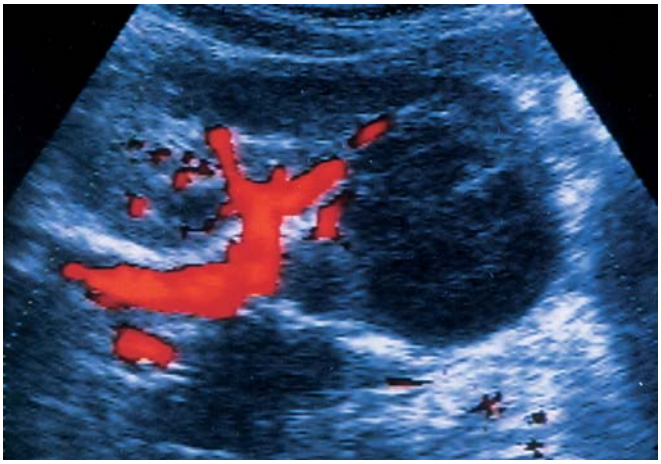

Fig. 4.—Linfoma renal, hallazgo casual en un paciente con infección de orina. Lesión hipoecogénica, bien delimitada, localizada en el polo inferior con disminución de la vascularización en su interior. La ecografía abdominal puso de manifiesto la patología de base del paciente.

SA refleja disfunción cortical, sin embargo en la fase inicial de la PNA la infección puede estar limitada al tejido papilar-medular, pudiendo no detectarse ninguna alteración en el momento de la exploración, por lo que un DMSA negativo no excluye totalmente la afectación renal.

Un paciente de cinco años de edad con clínica clara de PNA presentó hallazgos característicos de PNA focal mediante la ecografía modo B y PD en ambos polos renales inferiores; sin embargo, el DMSA realizado a los seis días de comenzar el tratamiento antibiótico no detectó ninguna alteración, pudiendo deberse este hecho a la desaparición del edema y de la vasoconstricción local secundario al efecto del antibiótico intravenoso; en la ecografía realizada ese mismo día habían desaparecido los hallazgos encontrados inicialmente. En un paciente con pielonefritis multifocal el PD valoró en exceso la extensión de las lesiones. Una de las mayores dificutades que hemos encontrado han sido en los niños obesos y en aquellos que teniendo instauradas ya cicatrices renales han tenido nuevos episodios de PNA.

El diagnóstico diferencial de las áreas de hipoperfusión incluyen la PNA, abscesos, infartos y tumores como son los linfomas (fig. 4) o metástasis renales.

El papel del RVU en la patogenia de las lesiones renales es controvertido. Para algunos autores[16], las lesiones renales se dan hasta en el 67% de las niñas con RVU y PNA recurrente, mientras que se vieron en el 20% en las que no presentaron RVU. También se ha demostrado que sólo el RVU de alto grado puede conducir al daño renal[17]; sin embargo, otros autores[18] no encuentran diferencias significativas entre la incidencia de anomalías renales en el grupo de pacientes con RVU infectados y los no-infectados. El riesgo de lesión renal es independiente del RVU, excepto en el caso de RVU de alto grado III-IV[19].

De los 51 pacientes a los que realizamos CUMS obtuvimos RVU en 18 niños, de los cuales en 13 era bilateral y en 5 unilateral, encontrando una mayor incidencia de lesiones renales en los pacientes con RVU que en aquellos que no lo tenían, 85% y 69% respectivamente.

No encontramos relación entre el tamaño de la lesión renal inicial vista en ecografía PD y DMSA y la edad, sexo, temperatura corporal, niveles de proteína c-reactiva, cultivos de sangre periférica o duración de síntomas previo al tratamiento.

Se han comparado diferentes técnicas de imagen en el estudio de la PNA[20,21], confirmando la alta sensibilidad 81% y especificidad de TC en su diagnóstico. Los hallazgos de pielonefritis en el TC con contraste intravenoso son las zonas de parénquima bien delimitada de morfología triangular o redondeada no realzada respecto al parénquima sano en la primeras fases de la exploración y la captación tardía y mantenida del medio de contrate en fases tardías. La exposición a la radiación y la posible sedación en niños muy pequeños son inconvenientes serios en la utilización de esta técnica.

La RM es otra de las técnicas de imagen posibles en el estudio de la PNA. En la secuencia de *inversion-recovery* con gadolinio las áreas de parénquima renal normal aparecen hipointensas y las de peor perfusión por pielonefritis presentan una intensidad de señal alta por la combinación del edema y la escasa eliminación y concentración del gadolinio; los estudios comparativos entre la RM y el DMSA muestran mejores resultados obtenidos mediante la RM[22], pero la poca disponibilidad, el aumento del coste y la necesidad de sedación, son claros inconvenientes de la RM, el papel de esta técnica en el futuro dependerá de la disponibilidad y de la relación coste-beneficio.

En nuestro trabajo la ecografía *power*-Doppler es ligeramente menos sensible que el DMSA, sin embargo, las ventajas del PD son obvias, no radiación ionizante, bajo coste y mayor disponibilidad. Las razones técnicas más importantes para fallar en la obtención de las imágenes son la obesidad del paciente, tener un acceso limitado o la incapacidad del niño para mantener una respiración adecuada.

A pesar de ser el DMSA una técnica muy popular hasta la actualidad, la radiación ionizante, la mala visualización de la anatomía calicial y la limitada especificidad lleva a investigar técnicas alternativas. En conclusión el PD junto con la ecografía modo B es una herramienta útil en el estudio inicial de la PNA, creemos que su nivel de mayor sensibilidad está todavía por establecer, pudiendo llegar a ser similar al del DMSA y desplazar a éste en el estudio inicial de los pacientes con PNA.

Documento descargado de http://www.elsevier.es el 19/06/2013. Copia para uso personal, se prohíbe la transmisión de este documento por cualquier medio o formato.

BIBLIOGRAFÍA

1. Roberts JA. Etiology and pathophysiology of pyelonephritis. Am J Kidney Dis 1991;17:1-9.
2. Kaack MB, Dwling KJ, Patterson GM, Roberts JA. Immunology of pyelonephritis. VIII E. coli causes granulocytic aggregation and renal ischemia. J Urol 1986;136:1117-22.
3. Risdon RA. Pyelonephritis and reflux nephropaty. In: Tisher CC, Brenner BM, eds. Renal pathology with clinical and funtional correlations. 2nd ed. Philadelphia, Pa: Lippincott, 1994;852-4.
4. Jacobson SH, Eklöf O, Eriksson CG, Lins LE, Tidgren B, Winberg J. Development of hypertension and uraemia after pyelonephritis in childood: 27 year folow up. Br Med J 1989;299:703-6.
5. Jakobson B, Berg U, Sevensson L. Renal scarring after acute pyelonephritis. Arch Dis Child 1994;70:111-5.
6. Busch R, Huland H. Correlation of symptoms and results of bacterial localization in patients with urinary tract infections. J Urol 1984; 132:282-5.
7. Majd M, Rushton HG, Jantausch BL. Relationship among vesicoureteral reflux, P-fimbriated Escherichia coli, and acute pyelonephritis in children with febrile urinary tract infection. J Pediatr 1991;119: 578-85.
8. Slotki IN, Asscher AW. Prevention of scarring in experimental pyelonephritis in the rat by early antibiotic therapy. Nephron 1982;30: 262-8.
9. Lavocat MP, Granjon D, Allard D, Gay C, Frycon MT, Dubois F. Imaging of pyelonephritis. Pediat Radiol 1997;27:159-65.
10. Dacher JN, Avni F, Francois A, Rypens F, Monroc M, Eurin D, et al. Renal sinus hyperechogenicity in acute pyelonephritis: description and pathological correlation. Ped Radiol 1999:29(3):179-82.
11. Robben SGF, Boesten M, Linmans J, Lequin MH, Nijman RM. Significance of thickening of the wall of the renal collecting system in children: an ultrasound study. Pediatr Radiol 1999;29:736-74.
12. Björgvinsson E, Majd M, Eggli KD. Diagnosis of acute pyelonephritis in children: comparison of sonography and 99mTc-DMSA scintigraphy. AJR 1991;57:539-43.
13. Bude RO, Rubin JM, Alder RS. Power versus conventional color Dopler sonography; comparison in the depiction of normal intrarenal vasculature. Radilogy 1994;192:777-80.
14. Piepsz A, Clarke SEM, Mackencier, Gordon I. A study on the interobserserver variavility in reporting on Tc99m-DMSA scintigraphy. Eur J Nucl Med. 1993;20:867.
15. Berro Y, Baratte B, Seryer D, Boulu G, Slama M, Boudailliez B, et al. Comparison between scintigraphy, B-mode, and Doppler sonography in acute pyelonephritis in children. J Radiol 2000;81(5): 523-7.
16. Jodal U, Winberg J. Pyelonephritis: report of the 4th international symoisium, Gotemborg, Sweden. Pediatr Nephrol 1987;1:248-52.
17. Ransey PG, Risdon RA. Reflux and renal scarring. Br J Radiol 1978; 14:51-3.
18. Farnsworth RH, Rossleigh MA, Leighton DM, Bass SJ, Rosenberg AR. The detection of reflux nephropathy in infants by 99mTc-DMSA studies. J Urol 1991;145:542-6.
19. Madj M, Rushton HG Renal cortical scintigraphy in the diagnosis of acute pyelonephritis. Semin Nucl Med 1992;22:998-1111.
20. Majd M, Shalaby-Rana E, Blask A, Markle I, Pohl H. Park J. Diagnosis of experimental pyelonephritis in piglets: comparison 99mTc- DMSA SPECT, spiral TC, MRI, power Doppler sonography (abstr). Radiology 1997;205(p):348.
21. Dacher JN, Pfister Ch, Monroc M, Le Dosseur P. Power Doppler Sonographic Pattern of Acute Pyelonephritis in Children: