Documento descargado de http://www.elsevier.es el 24/05/2013. Copia para uso personal, se prohíbe la transmisión de este documento por cualquier medio o formato.

Masa mediastínica

F. J. de Castro García*, J. García Alonso*, J. M González Ruiz** y M. T. Adeva Bartolomé***

*Servicios de * Radiodiagnóstico y ** Neumología. Hospital Universitario de Salamanca.*
*** Sección de Neurología. Hospital Virgen del Puerto. Plasencia (Salamanca).*

Caso clínico

Varón de 25 años de edad que presenta como único antecedente de interés que es fumador de 10 cigarrillos al día desde los 17 años. Consulta al Servicio de Urgencias de nuestro centro por presentar tos seca desde hace dos meses. La exploración física era rigurosamente normal, así como el hemograma y estudio bioquímico. Se realizó, asimismo, una radiografía de tórax (fig. 1).

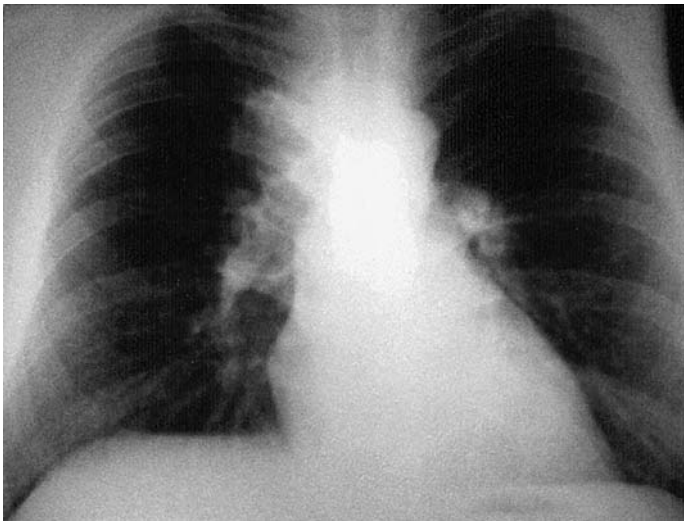

Fig. 1. Radiografía de tórax en proyección posteroanterior, donde se aprecia una masa de contornos bien definidos a nivel paratraqueal derecho.

Documento descargado de http://www.elsevier.es el 24/05/2013. Copia para uso personal, se prohíbe la transmisión de este documento por cualquier medio o formato.

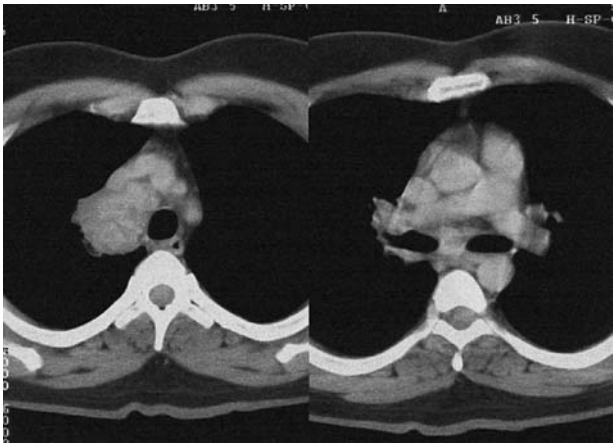

Fig 2. TC en ventana mediastínica; izquierda: masa mediastínica paratraqueal derecha de 5 cm de diámetro; derecha: corte a nivel de hilios pulmonares donde no se aprecian adenopatías de tamaño significativo.

Evolución

El paciente ingresa en el Servicio de Neumología para estudio, realizándose exploración funcional respiratoria y fibrobroncoscopia que fueron normales. El cultivo de micobacterias y la citología del aspirado bronquial fueron negativos. Ante la persistencia de la alteración radiológica se realizó tomografía computarizada torácica, donde se apreció la existencia de una masa mediastínica paratraqueal derecha de 5 cm, sin otras lesiones asociadas (fig. 2). Ante la ausencia de resultados diagnósticos se consultó al Servicio de Cirugía Torácica, que procedió a realizar toracotomía derecha con extirpación de la masa.

Diagnóstico

Masa adenopática secundaria a sarcoidosis.

Discusión

El estudio microbiológico de la masa fue negativo, y en el examen anatomopatológico se confirmó la existencia de linfadenitis crónica granulomatosa no necrotizante, compatible con sarcoidosis.

La sarcoidosis es una enfermedad granulomatosa sistémica de etiología no conocida que afecta principalmente a adultos jóvenes. Aunque es una enfermedad sistémica, la afectación endotorácica es la más frecuente superando el 90% [1]. La clasificación más utilizada se basa en la afectación radiológica torácica [2].

Clínicamente se suele comportar como una enfermedad leve en la mayoría de los casos, de manera que hasta en un 40% de los pacientes se trata de un hallazgo casual [1].

En este caso lo más llamativo es la falta de afectación ganglionar hiliar, que es el hallazgo radiológico más típico de la sarcoidosis. Se considera que menos del 5% de las sarcoidosis se presentan como afectación paratraqueal aislada sin adenopatías mediastínicas a otro nivel [3]. Tanto es así, que algunos autores [4] consideran que la existencia de una adenopatía en mediastino medio sin adenopatía hiliar nos debe hacer ser muy cuidadosos ante la posibilidad de que se trate de un linfoma con reacción sarcoidea acompañante.

El paciente ha seguido controles periódicos en la consulta de Neumología, encontrándose asintomático hasta la actualidad y sin indicadores de actividad u otros procesos diferentes.

BIBLIOGRAFÍA

1. James DG, Neville E, Siltzbach, LE. A worldwide review of sarcoidosis. Ann NY Acad Sci 1976;278:321-33.
2. Scadding JG. Prognosis of intrathoracic sarcoidosis in England. Br Med J 1961;2:1165-72.
3. Spann RW, Rosenow EC, Deremee RA, Miller WE. Unilateral hilar or paratracheal adenopathy in sarcoidosis a study of 38 cases. Thorax 1971; 26:296-9.
4. Reed JC. Radiología torácica: Patrones radiológicos y diagnóstico diferencial. Barcelona: Doyma; 1998. p. 84.