Documento descargado de http://www.elsevier.es el 24/05/2013. Copia para uso personal, se prohíbe la transmisión de este documento por cualquier medio o formato.

Rev. Esp. Med. Nuclear 21, 2 (99-108), 2002

Estudio de las lesiones pulmonares con ^{99m}Tc-Tetrofosmin y SPECT de tórax. Determinación de los factores que intervienen en la captación, valor diagnóstico y pronóstico

M J TABUENCA, J A VARGAS*, R CASTEJÓN*, A VARELA**, C SALAS***, S RAMÓN Y CAJAL***, A DURÁNTEZ*, J ORTIZ-BERROCAL

*Servicios de Medicina Nuclear, *Medicina Interna I, **Cirugía Torácica y ***Anatomía Patológica, Hospital Universitario Clínica Puerta de Hierro. Madrid.*

Resumen.—Se ha realizado el estudio mediante SPECT y ^{99m}Tc-Tetrofosmin (TTF) en 115 pacientes con 119 lesiones pulmonares sospechosas de malignidad para valorar los posibles factores que intervienen en la captación del radiofármaco. Los índices de captación del tumor respecto al tejido sano (índice TTF) se evaluaron respecto a: benignidad y malignidad, tipo histológico, estadio, diferenciación celular, tamaño, necrosis, supervivencia y la influencia de la P-glicoproteína (Pgp) en la captación de TTF, detectada mediante inmunohistoquímica. En las 18 lesiones benignas estudiadas la media del índice TTF fue 1,01 ± 0,05 mientras que en las 101 malignas 1,59 ± 0,45 ($p < 0,001$), con un valor predictivo positivo del 97,7% y negativo del 50%. Estudiando los tipos histológicos, grado de diferenciación, necrosis y estadio clínico no se encontraron diferencias significativas. En cuanto al tamaño, los tumores > 3cm presentaron mayor captación que los inferiores. En los pacientes con cáncer de pulmón de célula no pequeña se detectó una relación positiva entre el índice TTF y la supervivencia, no así en los pacientes con cáncer de pulmón de célula pequeña. En los tumores en los que se determinó la presencia de Pgp existía una relación inversa entre los índices de TTF y la expresión de Pgp. En suma, el estudio mediante SPECT torácico y ^{99m}Tc-TTF tiene un alto valor predictivo positivo para la presencia de cáncer de pulmón, aunque un estudio negativo no excluye su existencia. Esto es debido a que existe una relación inversa entre la captación de ^{99m}Tc-TTF y la densidad de expresión de la Pgp.

PALABRAS CLAVE: Cáncer de pulmón. P-glicoproteína. ^{99m}Tc-Tetrofosmín. Inmunohistoquímica.

Recibido: 17-07-01.
Aceptado: 25-09-01.

Correspondencia:

J A VARGAS NÚÑEZ
Servicio de Medicina Interna I
Hospital Universitario Clínica Puerta de Hierro
C/ San Martín de Porres, 4
28035 Madrid
E-mail: vargas@jet.es

STUDY OF PULMONARY LESIONS WITH ^{99m}Tc-TETROFOSMIN AND CHEST SPECT. DETERMINATION OF UPTAKE RELATED FACTORS, DIAGNOSTIC VALUE AND PROGNOSIS

Summary.—One hundred fifteen patients with 119 pulmonary lesions in which malignancy was suspected underwent a SPECT study with ^{99m}Tc-Tetrofosmin (TTF) to assess the possible factors involved in the uptake of the radiopharmaceutical. The TTF uptake rate in the lung tumor with respect to that of healthy tissue (TTF index) was evaluated in terms of: benignity and malignancy, histological type, stage, cell differentiation, size, necrosis, survival and the influence of P-glycoprotein (Pgp), detected by immunohistochemistry, on the TTF uptake. The mean TTF index in the 18 benign lesions studied was 1.01 ± 0.05, while that of the 101 malignant lesions was 1.59 ± 0.45 ($p < 0.001$), with a positive predictive value of 97.7% and a negative predictive value of 50%. The comparison of the histological types, degree of cell differentiation, necrosis and stage revealed no statistically significant differences. With respect to size, those tumors measuring > 3 cm showed greater uptake than smaller lesions. In patients with non-small cell lung cancer, a positive relationship was observed between the TTF index and survival, a circumstance that did not occur in patients with small cell lung cancer. In the cases in which the presence of Pgp was assessed, there was an inverse relationship between the TTF ratio and Pgp expression. In conclusion, thoracic SPECT with ^{99m}Tc-TTF has a high positive predictive value for the presence of lung cancer, although a negative study does not rule out the existence of the disease. The reason for this is the inverse relationship between ^{99m}Tc-TTF uptake and the density of Pgp expression.

KEY WORDS: Lung cancer. P-glycoprotein. ^{99m}Tc-Tetrofosmin. Immunohistochemistry.

INTRODUCCIÓN

Las técnicas de imagen de Medicina Nuclear no sólo proporcionan información morfológica y estructural de las diferentes patologías estudiadas sino que además ofrecen una imagen funcional. En los úl-

Documento descargado de http://www.elsevier.es el 24/05/2013. Copia para uso personal, se prohíbe la transmisión de este documento por cualquier medio o formato.

timos años los avances tecnológicos han mejorado sustancialmente la resolución, sensibilidad y especificidad de los estudios de Medicina Nuclear con la aparición de las técnicas tomográficas: SPECT o tomografía de emisión de fotón único y PET o tomografía de emisión de positrones.

Desde los años 60 se ha investigado la utilidad de diferentes fármacos en el campo de la Oncología. Tanto ^{201}Tl como citrato de ^{67}Ga presentan una baja especificidad en lesiones neoplásicas, con falsos positivos en lesiones benignas, inflamatorias y autoinmunes[1-3]. Estos radiofármacos están siendo sustituidos por otras partículas que pueden ser marcadas con ^{99m}Tc, los cationes lipofílicos: derivados de los isonitrilos (MIBI)[3-9] y tetrofosmín (TTF)[10-13], empleados inicialmente como trazadores de perfusión miocárdica.

Mientras la captación del cloruro del ^{201}Tl es un proceso activo, tanto MIBI como TTF penetran en la célula por difusión pasiva, facilitada por potenciales transmembrana negativos[4-5]. Una vez dentro de la célula se fijan a estructuras intracitoplásmicas, mitocondrias en el caso del MIBI y a otros componentes citosólicos no difusibles, aún por definir en el caso del TTF[14]. La captación en las células está relacionada fundamentalmente con el flujo sanguíneo, la actividad metabólica y los potenciales eléctricos mitocondriales y de membrana celular[10, 11]. Por tanto, tanto TTF como MIBI son captados con avidez por las células con altos requerimientos energéticos y con alta densidad mitocondrial.

Dadas estas características, ambos radiotrazadores se han utilizado en el diagnóstico de diferentes procesos neoplásicos con resultados variables[9, 12-13]. La utilidad clínica para investigar la captación en procesos benignos y malignos, incluso en estudios dinámicos o con obtención de índices de captación, es controvertida ya que son frecuentes tanto los falsos positivos como los falsos negativos[15-17].

Estos resultados controvertidos se explican parcialmente por la relación existente entre los cationes lipofílicos y el sistema de resistencia múltiple a drogas (MDR). Tanto MIBI como TTF son substratos de transporte reconocidos por varias proteínas de este sistema (P-glicoproteína o Pgp y proteína asociada a la resistencia múltiple a fármacos o MRP) existentes en la membrana celular, que mediante un transporte activo, expulsan estos cationes lipofílicos al exterior celular[18-22].

Entre los substratos de la familia MDR no existe similitud química, estructural o de mecanismo de acción, únicamente comparten la propiedad de ser cationes lipofílicos. Así podemos encontrar: agentes quimioterápicos (Alcaloides de la Vinca, Antraciclinas, Podofilotoxinas, Taxoles o Dactinomicina), drogas cardiovasculares (Verapamil, Amiodarona, Nifedipina, Diltiazem), fenotiazinas, antibióticos, hormonas esteroideas e inmunosupresores (Ciclosporina).

Recientemente han aparecido en la bibliografía distintas publicaciones que valoran la captación de TTF en el cáncer de pulmón. Inicialmente se publicaron casos aislados o series cortas de pacientes en las que se demostraba la utilidad de TTF en el diagnóstico del cáncer de pulmón[23-29]. Posteriormente se han comunicado series más amplias de pacientes con resultados variables[30-37], en los que no se valora la presencia de la Pgp a nivel del tumor, a excepción de nuestros primeros estudios en los que se comunicaron resultados preliminares[38-40].

El objetivo de nuestro trabajo es analizar los diferentes parámetros que pueden intervenir en la captación de ^{99m}Tc-TTF en pacientes con nódulos o masas pulmonares sospechosas de malignidad, la posible utilidad clínica para el diagnóstico diferencial entre benignidad y malignidad, su valor como factor pronóstico y en último lugar su relación con la presencia de Pgp.

MATERIAL Y MÉTODOS

Pacientes

Hemos estudiado 115 pacientes con nódulos o masas pulmonares sospechosas de malignidad, diagnosticadas mediante técnicas morfológicas (TC y radiografía de tórax), que se encontraban a la espera de cirugía o de la tipificación histológica de su lesión, procedentes de los servicios de Cirugía Torácica y Oncología Médica de la Clínica Puerta de Hierro de Madrid. Ningún paciente había recibido previamente quimioterapia o radioterapia. 16 pacientes eran mujeres y 99 varones, con edades comprendidas entre 18 y 84 años, con una edad media de 61,5 años.

Se estudiaron un total de 119 lesiones, ya que 4 pacientes presentaron dos lesiones distintas (en 3 casos dos malignas y en 1 caso benigna y maligna). La distribución de las lesiones fue la siguiente: 18 lesiones de naturaleza benigna (6 tuberculomas, 5 hamartomas condroides, 2 tumores carcinoides, 2 quistes hidatídicos, 1 aspergiloma y 2 nódulos inflamatorios) y 101 lesiones malignas de la siguiente estirpe:

Documento descargado de http://www.elsevier.es el 24/05/2013. Copia para uso personal, se prohíbe la transmisión de este documento por cualquier medio o formato.

– 85 cánceres de pulmón de célula no pequeña: 25 adenocarcinomas, 51 carcinomas escamosos, 6 indiferenciados de célula grande y 3 mixtos.

– 12 carcinomas indiferenciados de célula pequeña.

– 4 tumores de origen extrapulmonar: 2 metástasis de adenocarcinoma colo-rectal, 1 fibrohistiocitoma maligno y 1 linfoma de Hodgkin.

Estudio gammagráfico con ^{99m}Tc-Tetrofosmin

En la semana previa a la cirugía (86 pacientes) o durante el estudio de extensión de los tumores irresecables (29 pacientes), se realizó el estudio con TTF, previo consentimiento informado. Se administraron 740 MBq (20 mCi) por vía intravenosa, con adquisición de imágenes planares (10 y 60 minutos) y posteriormente SPECT de tórax (70 minutos). Las condiciones de la adquisición de las imágenes se han descrito previamente[38].

Para el procesado de los estudios, se analizaron las imágenes planares y el estudio tomográfico. En los tumores con captación de ^{99m}Tc-TTF se seleccionó el corte tomográfico con mayor captación, realizando la cuantificación en los planos coronal, sagital y transverso. El índice de captación de TTF resulta del cociente de las cuentas medias en tejido tumoral respecto a las cuentas medias de tejido sano. A los tumores que no presenten captación, se les asigna un índice igual a 1.

Detección de PGP mediante inmunohistoquímica

Se realizó tinción inmunohistoquímica con un anticuerpo monoclonal anti-Pgp en 23 pacientes con cáncer de pulmón: 7 adenocarcinomas, 14 carcinomas escamosos y 2 carcinomas indiferenciados de células grandes.

Para la tinción inmunohistoquímica, el procedimiento seguido se describe a continuación:

1. Se utilizaron muestras de tejido parafinado, con un grosor de 5 µm, sobre cristales de portaobjetos tratados previamente con D-xylano.
2. Las secciones fueron deparafinadas y rehidratadas para posteriomente neutralizar la actividad peroxidasa endógena.
3. La tinción se realizó con el anticuerpo monoclonal JSB-1, dirigido contra un epítopo interno de la Pgp.

Para la valoración de la positividad o negatividad de los resultados se consideró el porcentaje de células teñidas en la preparación (0-100%) y la intensidad de tinción: muy débil (±), débil (+), media (++) e intensa (+++).

Análisis Estadístico

Se utilizó el test de Kolmogorov para contrastar la hipótesis de normalidad de las variables continuas. La comparación de los índices de TTF estratificados por estadio, tamaño del tumor, grado histológico, grado de diferenciación, necrosis, supervivencia y detección de Pgp, se realizó mediante la *t* de Student en los casos de dos categorías y con el test de ANOVA (análisis de varianza) y la prueba de Newman-Kenlis de comparaciones múltiples si existían más categorías. Se valoraron niveles de significación inferiores al 5% ($p < 0,05$).

RESULTADOS

Índices de captación en las lesiones benignas

Como se observa en la tabla I el SPECT fue negativo en todos los casos, excepto en dos, un caso de tuberculoma y otro de aspergiloma, con índices de captación lesión/tejido sano cercanos a 1: tuberculoma 1,08 y aspergiloma 1,20. En el resto de los casos no se pudieron realizar los índices de captación al no identificarse las lesiones en ningún corte de la tomografía con ^{99m}Tc-TTF. La media del índice de captación en estas lesiones fue 1,01 ± 0,05.

Índices de captación en las lesiones malignas

Los índices de captación se expresan en la tabla I. Considerando todas las lesiones malignas de forma global, la media del índice de captación fue 1,59 ± 0,45. La diferencia de captación entre las lesiones benignas y malignas fue estadísticamente significativa, $p < 0,001$.

Tabla I

ÍNDICES DE CAPTACIÓN EN LAS LESIONES BENIGNAS Y MALIGNAS

Tipo Histológico	*Número de lesiones*	*Positivas/ Negativas*	*Media ± DS*	*Rango*
Lesiones benignas	18	2/16	1,01 ± 0,05	1-1,20
Ca. Escamoso	51	44/7	1,54 ± 0,38	1-2,40
Adenocarcinoma	25	21/4	1,68 ± 0,48	1-2,92
C. Indif. C. Grande	6	5/1	1,59 ± 0,48	1-2,48
Ca. Mixto	3	2/1	1,61 ± 0,57	1-2,14
C. Indif. C. Pequeña	12	11/1	1,76 ± 0,54	1-3,00
Miscelánea	4	2/2	1,24 ± 0,29	1-1,59

Documento descargado de http://www.elsevier.es el 24/05/2013. Copia para uso personal, se prohíbe la transmisión de este documento por cualquier medio o formato.

La sensibilidad de la detección de cáncer de pulmón mediante SPECT de tórax con TTF fue de un 84% y la especificidad de un 88,8%. El valor predictivo positivo, es decir, la probabilidad de tener un cáncer de pulmón teniendo una gammagrafía positiva fue del 97,7% (Fig. 1). El valor predictivo negativo, es decir, la probabilidad de no tener cáncer de pulmón con una gammagrafía negativa es del 50%.

CAPTACIÓN	*Tipo de lesión*	
	Maligna	*Benigna*
POSITIVA	85 (VP)	2 (FP)
NEGATIVA	16 (FN)	16 (VN)

VP = Verdadero positivo FP = Falso positivo
VN = Verdadero negativo FN = Falso negativo

Sensibilidad = (VP/VP + FN) × 100 = (85/85 + 16) × 100 = 84,1% (IC: 75,2-90,4)
Especificidad = (VN/VN + FP) × 100 = (16/16 + 2) × 100 = 88,8% (IC: 63,9-98,1)
Valor predictivo positivo = (VP/VP + FP) × 100 = (85/85 + 2) × 100 = 97,7% (IC: 91,2-99,6)
Valor predictivo negativo = (VN/VN + FN) × 100 = (16/16 + 16) × 100 = 50% (IC: 32,2-67,7).

Correlación entre el índice de captación y el tipo histológico

Comparando los índices de captación de los cuatro tipos histológicos de cáncer de pulmón: escamoso, adenocarcinoma, indiferenciado de célula pequeña e indiferenciado de célula grande (tabla I) no se obtuvieron diferencias significativas ($p > 0,05$).

Correlación entre índice de captación y grado de diferenciación

En cuanto a la influencia del grado de diferenciación (bien, moderado y pobremente diferenciado) de adenocarcinomas y carcinomas escamosos estudiados en su conjunto, tampoco se observaron diferencias entre los tres grupos ($p > 0,05$) (tabla II).

Correlación entre índice de captación y tamaño tumoral

Los tumores malignos de tamaño conocido (diagnóstico por técnicas morfológicas o examen anatomopatológico de la pieza tumoral), se subdividieron en dos grupos de forma arbitraria: mayores (63 casos) y menores de 3 cm (36 casos). La diferencia entre los dos grupos fue estadísticamente significativa, con mayor captación en los tumores de mayor tamaño, 1,66 ± 0,48, frente a los de menor tamaño, 1,46 ± 0,49 ($p = 0,025$).

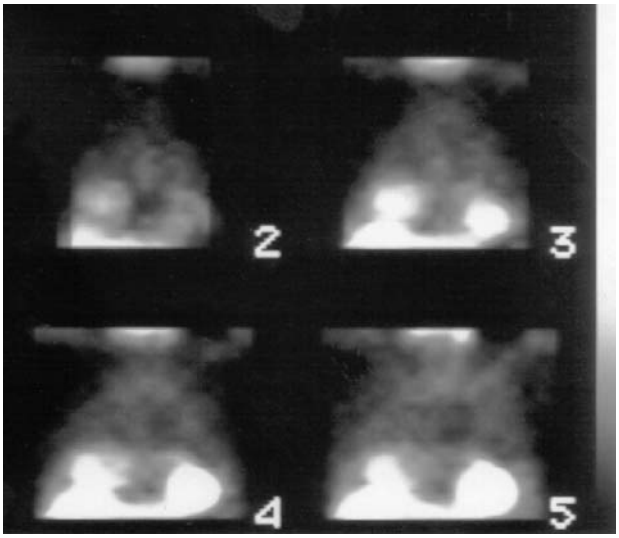

FIG. 1.—*Cortes coronales en un paciente con un tumor en base pulmonar derecha. Intensa captación a nivel del tumor y silueta cardíaca.*

Correlación entre índice de captación y existencia o no de necrosis

Únicamente se incluyeron aquellos tumores en los que explícitamente se especificaba la existencia o no de necrosis en los estudios morfológicos como TC y Rx de tórax (homogeneidad/dishomogeneidad o cavitación) o en los estudios anatomopatológicos (ausencia/presencia de necrosis) (Fig. 2). El análisis de la comparación de medias (tumores con necrosis, 38 casos, 1,57 ± 0,41 y sin necrosis, 28 casos, 1,44 ± 0,36) no mostró diferencias estadísticamente significativas ($p = 0,184$).

Correlación entre índice de captación y estadio clínico

Se valoró la posible relación entre el índice de captación y los diferentes estadios de los pacientes con cán-

Tabla II

CORRELACIÓN ENTRE EL ÍNDICE DE CAPTACIÓN Y EL GRADO DE DIFERENCIACIÓN EN CARCINOMAS ESCAMOSOS Y ADENOCARCINOMAS

Diferenciación	*Positivos/Total*	*Índice TTF*	*Rango*
Pobre	18/21	1,57 ± 0,41	1 - 2,37
Moderado	14/16	1,64 ± 0,37	1 - 2,34
Bien	16/20	1,49 ± 0,38	1 - 2,37

Documento descargado de http://www.elsevier.es el 24/05/2013. Copia para uso personal, se prohíbe la transmisión de este documento por cualquier medio o formato.

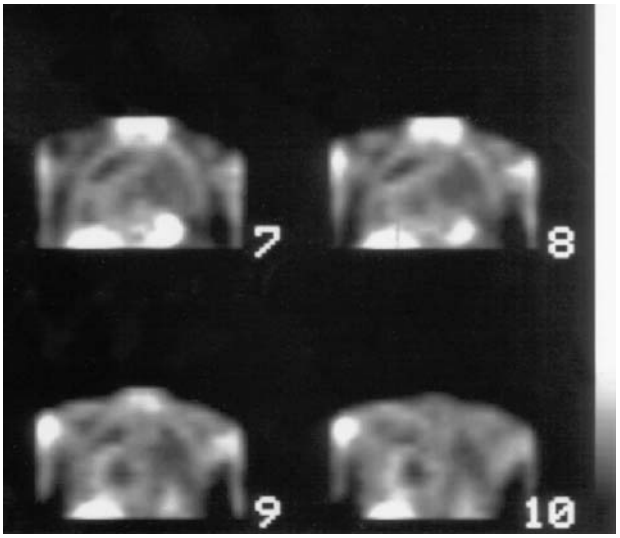

FIG. 2.—*Cortes coronales en un paciente con adenocarcinoma pulmonar del lóbulo inferior derecho, con gran área central cavitada.*

cer de pulmón de célula no pequeña en el momento de realizar el estudio, sin observar diferencias significativas:

– I (20 casos): 1,46 ± 0,37.
– II (7 casos): 1,64 ± 0,34.
– IIIA (30 casos): 1,67 ± 0,40.
– IIIB (22 casos): 1,55 ± 0,45.
– IV (6 casos): 1,60 ± 0,65.

Asimismo, se estudió la relación entre el índice de captación y las formas localizada (7 casos) y diseminada (5 casos) del cáncer de pulmón de célula pequeña, no observando diferencias significativas: 1,54 ± 0,39 y 2,07 ± 0,60 respectivamente, p = 0,09.

Correlación entre índice de captación y la supervivencia en el cáncer de pulmón no operable

Estudiamos 23 pacientes con cáncer de pulmón no microcítico (3 mujeres y 20 varones) de edades comprendidas entre 37 y 84 años en los que no fue posible la resección quirúrgica por la localización central de tumor, estadio avanzado o mala reserva funcional. Estos pacientes, excepto un caso, fueron sometidos a otros tratamientos: 12 pacientes con radioterapia, 6 con quimioterapia y 4 con ambos. Se analizaron un total de 24 lesiones, ya que un paciente presentaba dos tumores distintos: 14 carcinomas escamosos, 5 adenocarcinomas, 2 carcinomas mixtos y 3 indiferenciados de célula grande. El período de seguimiento estuvo comprendido entre 1 y 36 meses. Se dividió a los pacientes en dos grupos según su supervivencia fuese superior o inferior a 12 meses. Los pacientes con una supervivencia mayor a 12 meses presentaron un índice de captación de TTF de 1,88 ± 0,45, mientras que los pacientes con una supervivencia inferior a 12 meses fue 1,43 ± 0,38. Esta diferencia fue estadísticamente significativa con una p = 0,002.

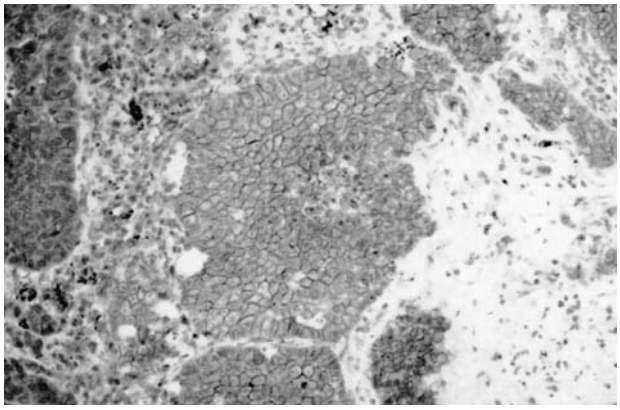

FIG. 3.—*Inmunotinción positiva intensa a nivel de membrana con anticuerpo antiPgp.*

A continuación estudiamos 12 pacientes con cáncer de pulmón de célula pequeña (2 mujeres y 10 varones), de edades comprendidas entre 38 y 79 años. Subdividimos a estos pacientes en dos grupos, dependiendo de que su supervivencia fuese superior o inferior a 6 meses. El índice de TTF en los pacientes con supervivencia superior a 6 meses (8 casos) fue de 1,87 ± 0,57, mientras que en los pacientes con una supervivencia inferior a 6 meses (4 casos) fue de 1,55 ± 0,46. Estas diferencias no fueron estadísticamente significativas.

Correlación entre índice de captación y Pgp

Consideramos un valor positivo para la inmunotinción con anticuerpos anti-Pgp cuando las células

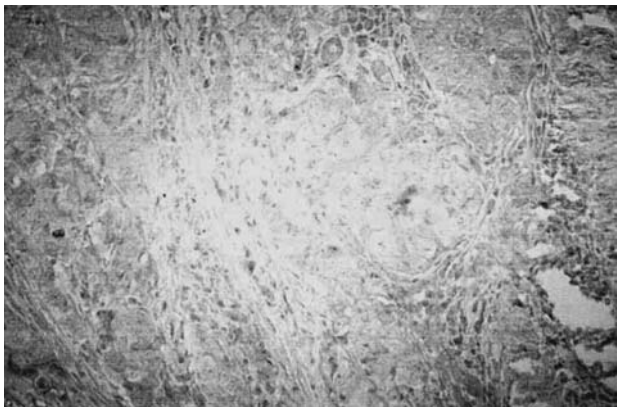

FIG. 4.—*Inmunotinción negativa con anticuerpo antiPgp.*

Documento descargado de http://www.elsevier.es el 24/05/2013. Copia para uso personal, se prohíbe la transmisión de este documento por cualquier medio o formato.

Tabla III

ÍNDICES DE CAPTACIÓN DE TTF EN TUMORES PGP POSITIVOS

Histología	*Intensidad IHQ*	*Células teñidas (%)*	*Índice TTF*
Ca. Escamoso	+ / +++	60	1,55
Ca. Escamoso	+ / +++	50	Negativo
Ca. Escamoso	+++ / +++	60	1,28
Ca. Escamoso	+ / +++	50	1,11
Ca. Escamoso	++ / +++	40	1,27
Ca. Escamoso	++ / +++	15	Negativo
Ca. Escamoso	++ / +++	15	Negativo
Ca. Escamoso	++ / +++	50	1,69
Ca. Escamoso	+++ / +++	60	2,12
Ca. Escamoso	+ / +++	40	1,71
Adenoca.	+++ / +++	50	Negativo
Adenoca.	++ / +++	50	Negativo
Adenoca.	++ / +++	40	1,54
Ca. Cel. Grande	+ / +++	15	1,58
Ca. Cel. Grande	++ / +++	50	1,60
Media (DE)		43,00 (15,9)	1,36 (0,35)

Tabla IV

ÍNDICE DE CAPTACIÓN DE TTF EN TUMORES PGP NEGATIVOS

Histología	*Intensidad IHQ*	*Células teñidas (%)*	*Índice TTF*
Ca. Escamoso	± / +++	1	1,50
Ca. Escamoso	± / +++	10	1,42
Ca. Escamoso	± / +++	1	1,55
Ca. Escamoso	+ / +++	2	1,81
Adenoca.	++ / +++	5	1,85
Adenoca.	++ / +++	10	1,72
Adenoca.	+ / +++	2	2,24
Adenoca.	+ / +++	2	2,29
Media (DE)		4,13 (3,83)	1,80 (0,32)

tumorales teñidas superaban el 10% del total de células visibles. Con esta premisa 15 tumores fueron positivos para Pgp (3 adenocarcinomas, 10 carcinomas escamosos y 2 carcinomas indiferenciados de células grandes) (Fig. 3) y 8 resultaron ser negativos (4 adenocarcinomas y 4 carcinomas escamosos) (Fig. 4). El índice TTF en los tumores Pgp positivos fue de 1,36 ± 0,35 y en los tumores Pgp negativos de 1,80 ± 0,32. Esta diferencia fue estadísticamente significativa, con una p = 0,008 (tablas III y IV).

DISCUSIÓN

Los trabajos con MIBI o TTF cuya finalidad es el diagnóstico diferencial entre benignidad y malignidad presentan resultados variables dependiendo, en gran medida, de las lesiones estudiadas, de la metodología empleada y de la ausencia de estudio del papel que la Pgp puede tener en la captación de estos radiofármacos. Nuestro trabajo comprende un grupo de 115 pacientes con masas pulmonares sospechosas de malignidad, en espera de cirugía o tipificación histológica de su lesión. Estudiamos un total de 119 lesiones (4 pacientes con dos lesiones distintas) de las cuales 18 correspondían a lesiones benignas (6 tuberculomas, 5 hamartomas condroides, 2 carcinoides, 2 quistes hidatídicos, 1 aspergiloma y 2 nódulos inflamatorios). En este grupo de lesiones benignas ni las imágenes precoces (10 minutos) ni las tardías (60 y 70 minutos respectivamente) mostraron una captación significativa de TTF, siendo imposible en todos los casos, excepto en dos (un tuberculoma y un aspergiloma), diferenciar las lesiones del resto del parénquima pulmonar sano. Con la metodología empleada en nuestro grupo de estudio, podemos afirmar que es infrecuente que las lesiones benignas presenten captación de TTF, ya que la tasa de falsos positivos fue de un 11,1%.

En estudios previos en los que se valoró la captación de TTF en lesiones benignas se han observado resultados dispares. Esta disparidad se debe fundamentalmente al diseño de los estudios, a la selección de los pacientes y a otras limitaciones de la técnica gammagráfica *in vivo* como dificultades derivadas del filtrado digital de imágenes, el efecto de la dispersión fotónica o del efecto del volumen parcial[41]. Como se ha comentado previamente, las lesiones inflamatorias pueden captar el TTF al tener un índice metabólico elevado y por tanto, un aumento del número de mitocondrias[11]. De esta forma, no es de extrañar, que en aquellos trabajos en los que se han incluido lesiones inflamatorias, existan captaciones positivas para el TTF. Así, Atasever y cols.[30] estudian 9 casos de lesiones benignas, con imágenes planares, encontrando captación en 4 de ellas: 2/4 neumonías, 1/3 tuberculosis, 1/1 bonquiectasias infectadas y 0/1 bronquiolitis obliterante. Kao y cols.[31] estudian ocho casos de lesiones benignas, con SPECT, observando positividad en 4 (tejido de granulación, mucormicosis, absceso fúngico, bocio intratorácico) y negatividad en otras 4 (neumonitis organizativa, hiperplasia angiofolicular, neumonía, hemotórax). En esta misma línea Basoglu y cols.[32] estudian once lesiones pulmonares benignas encontrando positividad en 3 de ellas (1 empiema, 1 tuberculosis y 1 silico-tuberculosis), siendo

Documento descargado de http://www.elsevier.es el 24/05/2013. Copia para uso personal, se prohíbe la transmisión de este documento por cualquier medio o formato.

negativas el resto (3 neumonías, 1 tuberculosis, 2 granulomas, 1 derrame pleural en artritis reumatoide y 1 derrame pleural en insuficiencia renal crónica).

Sin embargo, en aquellos trabajos que como el nuestro, incluyen a pacientes con sospecha de cáncer de pulmón, los resultados son distintos. Yurekli y cols.[33] encuentran un índice de captación bajo en cinco casos de lesiones benignas. Schillaci y cols.[34] no observaron captación en ninguna de las seis lesiones benignas estudiadas (1 hamartoma condroide, 1 hemangioma esclerosante, 1 quiste hidatídico y 3 neumonías organizativas). Ohtake y cols.[35] evaluando nódulos pulmonares de diámetro inferior a 3 cm con SPECT, estudian 2 tuberculomas que no tuvieron captación con TTF. Asimismo, Mansi y cols.[36] tampoco observan captación en dos lesiones benignas estudiadas con SPECT.

En nuestro trabajo estudiamos 101 lesiones malignas, de las cuales 85 mostraron captación con TTF (84,1%), y 18 lesiones benignas con dos captaciones (11,1%). La media del índice de captación de las lesiones benignas fue de 1,01 ± 0,05 y la de las lesiones malignas de 1,59 ± 0,45. La sensibilidad de la prueba fue del 84,1% y la especificidad del 88,8%, con un valor predictivo positivo del 97,7% y un valor predictivo negativo del 50%. Según estos resultados, se puede afirmar que la presencia de captación de TTF permite diferenciar las lesiones benignas de las malignas siempre que se realice sobre un grupo de pacientes con sospecha de cáncer de pulmón. Sin embargo, la ausencia de captación de TTF no excluye la posibilidad de presentar un cáncer de pulmón. Esta ausencia de captación puede explicarse por la existencia de la Pgp en la membrana de las células tumorales.

Analizando cada grupo de tumores, según tipo histológico y grado de diferenciación celular no observamos ninguna diferencia estadísticamente significativa en cuanto a la captación de TTF. Asimismo la existencia o no de necrosis, no influye sobre la captación de TTF, aunque sólo contamos con este dato en 66 de las muestras, lo que puede haber influido en el resultado final. El tamaño tumoral si que es un dato que parece intervenir en la mayor o menor captación de TTF, dado que encontramos que los tumores de más de 3 cm presentaban un índice de captación más elevado que los de menor tamaño. Por último al valorar la posible relación entre el índice de captación y los diferentes estadios de los pacientes con cáncer de pulmón de célula pequeña y no pequeña, no observamos diferencias significativas.

Del análisis de la bibliografía se observan resultados variables. Así, Yurekli y cols.[33] estudiaron 16 pacientes con cáncer de pulmón y 5 pacientes con lesiones benignas de etiología infecciosa, observando un índice de captación superior en las lesiones malignas. Schillaci y cols.[34,42] indican una sensibilidad del 93% y una especificidad del 83% en una serie de 43 pacientes con cáncer de pulmón y 21 lesiones malignas. Othake y cols.[35] detectan captación en 16 de 22 lesiones pulmonares malignas y Mansi y cols.[36] en 17 de 18 pacientes con cáncer de pulmón. Basoglu y cols.[32] observan captación en 26 de 34 casos de cáncer de pulmón, indicando una sensibilidad del 77% y una especificidad del 73%. Atasever y cols.[30] detectan captación en 19 de 21 casos de cáncer de pulmón, obteniendo una sensibilidad del 90% y una especificidad del 55%. Takekawa y cols.[37] observan captación en el 89,1% de los pacientes de una serie de 46 cánceres de pulmón. Kao y cols.[31] observan captación en 25 de 41 pacientes con lesiones tumorales pulmonares, con una sensibilidad y especificidad del 61 y 50% respectivamente. A diferencia de nuestro estudio, en ninguno de estos trabajos se valora la presencia de la Pgp a nivel del tumor, que puede ser una de las causas principales que expliquen la ausencia o disminución de la captación de TTF. Además, consideramos que la selección de pacientes es fundamental para obtener unos buenos resultados en cuanto a la sensibilidad del método, incluyendo únicamente pacientes en los que se sospeche cáncer de pulmón.

Dado que los estudios con inmunohistoquímica se consideran de elección en el estudio de la Pgp en tumores sólidos[43] se realizó una valoración de la expresión de Pgp mediante tinción de muestras parafinadas con un anticuerpo (JSB-1), correspondientes a 7 adenocarcinomas, 14 carcinomas escamosos y 2 carcinomas diferenciados de células grandes. Se consideró un valor positivo cuando las células tumorales teñidas superaban el 10% del total de células visibles. Con esta premisa 15 tumores fueron positivos (3 adenocarcinomas, 10 escamosos y 2 indiferenciados de célula grande) y 8 negativos (4 adenocarcinomas y 4 escamosos). El porcentaje de células teñidas osciló entre el 15 y el 60% en los casos positivos, con una media del 43 ± 15,9%. En los casos negativos este porcentaje osciló entre 1 y 10, con una media de 4,13 ± 3,83%. Estudios previos realizados con inmunohistoquímica han observado resultados variables de la expresión de Pgp en el cáncer de pulmón, que oscilan entre un 17 y 76%[44-51]. Esta variabilidad puede explicarse por las diferentes técnicas empleadas y anticuerpos monoclonales distintos.

Documento descargado de http://www.elsevier.es el 24/05/2013. Copia para uso personal, se prohíbe la transmisión de este documento por cualquier medio o formato.

Al evaluar los resultados obtenidos con inmunohistoquímica, observamos que el índice de captación de los tumores Pgp negativos fue de 1,80 ± 0,32, mientras que en los tumores Pgp positivos de 1,36 ± 0,35. Tras el análisis estadístico se detecta una diferencia significativa en la comparación de los índices de captación, con una p = 0,008. Es decir, se observa una correlación inversa entre la presencia de Pgp y la captación de TTF, de tal forma, que aquellos cánceres de pulmón con índices de captación bajos son los que expresan en mayor porcentaje la Pgp. Este hallazgo puede explicar los resultados discordantes de las publicaciones previas y la ausencia de captación por algunos tumores pulmonares. Del análisis de la bibliografía previa no hemos encontrado ningún trabajo previo que relacione la captación de TTF con la detección de Pgp en el cáncer de pulmón. Kostakoglu y cols.[48] utilizando ^{99m}Tc-MIBI demuestran la correlación inversa entre la captación de este radiotrazador y la expresión de Pgp.

Finalmente, valoramos la relación existente entre el índice de captación y la supervivencia en el cáncer de pulmón no operable. Estudiamos 23 pacientes con cáncer de pulmón no microcítico con un total de 24 lesiones. Al subdividir a los pacientes en dos grupos según su supervivencia fuese superior o inferior a 12 meses, observamos que el índice de captación en los pacientes con supervivencia mayor a 12 meses era significativamente mayor que en los pacientes con supervivencia inferior a 12 meses. Asimismo, estudiamos 12 pacientes con cáncer de pulmón de célula pequeña. Aunque el índice de TTF fue mayor en los pacientes con una supervivencia superior a 6 meses respecto a los pacientes con supervivencia inferior a 6 meses, no alcanzó significación estadística. No hemos encontrado ninguna publicación que relacione la captación de TTF y la supervivencia, aunque Kao y cols.[52] observan una correlación positiva entre la captación de otro catión lipofílico, MIBI, y el tiempo de supervivencia, con una p < 0,001 y un coeficiente de correlación de 0,83. Otros autores han destacado la utilidad del índice de TTF como factor predictivo de la respuesta a la quimioterapia[53-55].

Con los resultados obtenidos podemos afirmar que la gammagrafía con ^{99m}Tc-TTF tiene un alto valor predictivo positivo para cáncer de pulmón, siempre que se realice sobre un grupo de pacientes con lesiones pulmonares sospechosas de malignidad. Sin embargo, un estudio negativo no excluye la existencia de cáncer de pulmón debido en parte a la relación inversa existente entre la captación de TTF y la densidad de expresión de Pgp. Asimismo, es un factor pronóstico de supervivencia en los pacientes con cáncer de pulmón de célula no pequeña.

BIBLIOGRAFÍA

1. Halpern S, Hagan P. ^{67}Ga citrate imaging in neoplastic and inflammatory disease. En: Freeman LM, Weissman HS, eds. Nuclear Medicine Annual. New York. Raven Press, 1980:219-65.
2. Tonami N, Yokoyama K, Shuke N, Taki J, Kinuya S, Miyauchi T, et al. Evaluation of suspected malignant pulmonary lesions with ^{201}Tl single photon emission computed tomography. Nucl Med Commun 1993;14:602-10.
3. Pérez-Castejón MJ, Rodríguez L, Meroño E, Carreras JL. Aplicación del ^{99m}Tc-MIBI en oncología. Rev Esp Med Nucl 1994; 13:4-16.
4. Maublant JC, Gachon P, Moins N. Hexakis (2-methoxy isobutylisonitrile) ^{99m}-technetium and ^{201}-thallium chloride: uptake and release in cultured myocardial cells. J Nucl Med 1988; 29:48-54.
5. Piwnica-Worms D, Kronauge FJ, Chiu ML. Uptake and retention of hexakis (2-methoxyisobutylisonitrile) technetium (I) in cultured chick myocardial cells: mitochondrial and plasma membrane potential dependence. Circulation 1990;82:1826-38.
6. Crane P, Laliberté R, Heminway S, Thoolen M, Orlandi C. Effect of mitochondrial viability and metabolism on ^{99m}Technetium-sestamibi myocardial retention. Eur J Nucl Med 1993; 20:20-5.
7. Piwnica-Worms D, Kronauge IF, Holman BC, Lister-James J, Davison A, Jones AG. Hexakis (carbometoxy isopropyl isonitrile) Tecnetium I, a new myocardial perfusion agent; binding characteristics in cultured chick heart cells. J Nucl Med 1988; 29:55-61.
8. Delmon-Moingeon LI, Piwnica-Worms D, van den Abbeele AD, Holman BL, Davison A, Jones AG. Uptake of the cation hexakis (2-methoxyisobutylisonitrile)-^{99m}Technetium by human carcinoma cell lines *in vitro.* Cancer Res 1990;50:2198-202.
9. Hassan IM, Sahweil A, Constantinides C, Mahmoud A, Nair M, Omar YT, et al. Uptake and kinetics of ^{99m}Tc hexakis 2-methoxy isobutyl isonitrile in benign and malignant lesions in the lungs. Clin Nucl Med 1989;14: 333-40.
10. Younes A, Songadele JA, Maublant J, Platts EA, Pickett RD, Veyre A. Mechanism of uptake of technetium-tetrofosmin. II: uptake into isolated adult rat heart mitochondria. J Nucl Cardiol 1995;2:327-33.
11. Bernard BF, Krenning EP, Breeman WA, Ensing G, Benjamins H, Bakker WH, et al. ^{99m}Tc-MIBI, ^{99m}-tetrofosmin and ^{99m}Tc-Q12 *in vitro* and *in vivo.* Nucl Med Biol 1998;25:233-40.
12. Mansi L, Rambaldi PF, Procaccini E, Di Gregorio F, Laprovitera A, Pecori B, et al. Scintimammography with ^{99m}Technetium tetrofosmin in the diagnosis of breast cancer and lymph node metastases. Eur J Nucl Med 1996;23:932-9.
13. Söderlund V, Jonsson C, Bauer HCF, Brosjö O, Jacobsson H. Comparison of ^{99m}Technetium-MIBI and ^{99m}Technetium-tetrofosmin uptake by musculoskeletal sarcomas. J Nucl Med 1997; 38:682-6.
14. Arbab AS, Koizumi K, Toyama K, Arai T, Araki T. ^{99m}Technetium-Tetrofosmin, ^{99m}Technetium-MIBI and ^{201}Thallium uptake in rat myocardial cells. J Nucl Med 1998;39:266-71.
15. Muller S, Guth-Tougelides B, Creutzig H. Imaging of ma-

Documento descargado de http://www.elsevier.es el 24/05/2013. Copia para uso personal, se prohíbe la transmisión de este documento por cualquier medio o formato.

lignant tumors with ^{99m}Tc MIBI SPECT. J Nucl Med 1987;28: 562.
16. Muller SP, Reiners C, Paas M, Guth-Tougelidis B, Budach V, Konietzko N. ^{99m}Tc-MIBI and ^{201}Tl-uptake in bronchial carcinoma. J Nucl Med 1989;30:845.
17. O'Tuama LA, Packard AB, Trever ST. SPECT imaging of pediatric brain tumor with hexakis (methoxyisobutylisonitrile) technetium (I). J Nucl Med 1990;31:2040-1.
18. Piwnica-Worms D, Chiu ML, Budding M, Kronauge JF, Kramer RA, Croop JM. Functional imaging of multidrug-resistant P-glycoprotein with an organotechnetium complex. Cancer Research 1993;53:977-84.
19. Ballinger JR, Bannerman J, Boxen I, Fitby P, Hartman NG, Moore MJ. ^{99m}Technetium-Tetrofosmin as a substrate for p-glycoprotein: *in vitro* studies in multidrug-resistant breast tumor cells. J Nucl Med 1996;37:1578-82.
20. Gros P, Talbot F, Tang-Wai D, Bibi E, Kaback HR. Lipophilic cations: a group of model substrates for the multidrug-resistance transporter. Biochemistry 1992;31:1992-8.
21. Hendrikse NH, Fransen EJF, van der Graaf WTA, Meijer C, Piers DA, Vaalburg W, et al. ^{99m}Tc-sestamibi is a substrate for P-glycoprotein and the multidrug resistance-associated protein. Br J Cancer 1998;77:353-8.
22. Fukumoto M, Yoshida D, Akagi N, Kurohara A, Murata Y, Yoshida S. *In vitro* prediction of MDR and MRP: comparison of ^{99mTc} MIBI and ^{99m}Tc Tetrofosmin. J Nucl Med 1998;39 (Supl.): p. 216.
23. Novoa N, Tabuenca MJ, Varela A, Córdoba M, Ortiz-Berrocal J, Montz R. Utilidad del ^{99m}Tc-Tetrofosmin en el diagnóstico de tumoraciones pulmonares. Valoración preliminar. Arch Bronconeumol 1995;31:410-4.
24. Basoglu T, Sahin M, Coskun C, Koparan A, Bernay I, Erkan L. ^{99m}Technetium-tetrofosmin uptake in malignant lung tumours. Eur J Nucl Med 1995;22:687-9.
25. Ishibashi M, Hayashi A, Takamori S, Ohzono H, Morita S, Hayabuchi N. ^{99m}Tc tetrofosmin uptake in lung cancer. Acta Radiol 1996;37:763-6.
26. Ohtake E, Fukuda T, Hasegawa H, Kido Y. Small lung cancer demonstrated with ^{99m}Tc tetrofosmin imaging. Clin Nucl Med 1996;21:576.
27. Matsunari I, Kinuya S, Nishikawa T, Matoba M, Murakita K, Ohguchi M, et al. ^{99m}Technetium tetrofosmin uptake in lung cancer: comparison with ^{201}thallium. Ann Nucl Med 1996;10: 143-5.
28. Schillaci O, Danieli R, Tavolaro R, Scopinaro F. ^{99m}Tc tetrofosmin accumulation in lung cancer and its metastases. Clin Nucl Med 1997;22:46-7.
29. Arbab AS, Koizumi K, Arai T, Toyama K, Araki T. Application of ^{99m}Tc-tetrofosmin as a tumor imaging agent: comparison with ^{201}Tl. Ann Nucl Med 1996;10:271-4.
30. Atasever T, Gökcora N, Vural G, Çetin N, Öztürk C, Ünlü M. Evaluation of malignant and benign lung lesions with ^{99m}Tc-tetrofosmin. Nucl Med Commun 1996;17:577-82.
31. Kao C-H, Changlai S-P, Shen Y-Y, Lee J-K, Wang S-J. ^{99m}Technetium-Tetrofosmin SPECT imaging of lung masses: a negative study. J Nucl Med 1997;38:1015-9.
32. BasogluT, Bernay I, Coskun C, Canbaz F, Talu A, Erkan L. Pulmonary ^{99m}Tc tetrofosmin imaging: clinical experience with detecting lesions and monitoring response to therapy. Clin Nucl Med 1998;23:753-7.
33. Yürekli Y, Ertay T, Sayit E, Dogan AS, Aktogus G, Büyüksirin M . ^{99m}Technetium-tetrofosmin uptake in lung cancers: a comparative study with ^{201}Thallium. Eur J Nucl Med 1995; 22(Supl):832.
34. Schillaci O, Volpino P, Tavolaro R, Danieli R, Cannas P, Picardi V, et al. Detection of primary lung cancer with ^{99m}Tc-tetrofosmin. J Nucl Med 1996;37(Supl): p. 35-36.
35. Ohtake E, Kido Y, Hasegawa H, Sakamoto H, Numata H, Fukuda T. Utility of ^{99m}Tc-tetrofosmin SPECT for detecting small pulmonary nodules. J Nucl Med 1996;37(Supl): p. 111-112.
36. Mansi L, Rambaldi PF, Di Lieto E, Puntieri P, Fallanca F, Capobianco D, et al. ^{99m}Tc tetrofosmin SPECT in primary lung tumor. J Nucl Med 1996;37(Supl): p. 264.
37. Takekawa H, Takaoka K, Tsukamoto E, Kanegae K, Kozeki Y, Yamaya A, et al. Visualization of lung cancer with ^{99m}Tc-tetrofosmin imaging: a comparison with ^{201}Tl. Nucl Med Commun 1997;18:341-5.
38. Tabuenca MJ, Vargas JA, Varela A, Salas C, Durántez A, Ortiz-Berrocal J. Correlación entre la captación de ^{99mTc}-tetrofosmin y la expresión de P-glicoproteína en cáncer de pulmón no microcítico. Rev Esp Med Nucl 1998;17:427-34.
39. Tabuenca MJ, Vargas JA, Varela A, Salas C, Durántez A, Ortíz-Berrocal J. ^{99m}Technetium-Tetrofosmin scintigraphy, P-glycoprotein and lung cancer. J Nucl Med 1998;39:1830-1.
40. Tabuenca MJ, Vargas JA, Varela A, Salas C, Ramón y Cajal S, Durántez, A et al. Inverse correlation between ^{99m}Tc-Tetrofosmin uptake and p-glycoprotein in non-small cell lung cancer. J Nucl Med 1999;40:1223-5.
41. Fraile M. Monitorización *in vivo* de la multiresistencia a quimioterápicos (MDR). Rev Esp Med Nucl 1999;18:1-3.
42. Schillaci O, Picardi V, Scopinaro F. ^{99m}Technetium-Tetrofosmin SPECT imaging of lung lesions: a not-so-negative study. J Nucl Med 1998;39:1830.
43. Beck WT, Grogan TM, Willman CL, Cordon-Cardo C, Parham DM, Kuttesch JF, et al. Methods to detect P-glycoprotein-associated multidrug resistance in patient's tumors: consensus recommendations. Cancer Res 1996;56:3010-20.
44. Radosevich JA, Robinson PG, Rittman-Grauer LS, Wilson B, Leung JP, Maminta ML, et al. Immunohistochemical analysis of pulmonary and pleural tumors with the monoclonal antibody HYB-612 directed against the multidrug resistance (MDR-1) gene product, P-glycoprotein. Tumor Biol 1989;10:252-7.
45. Scagliotti GV, Michelotto F, Kalikatzaros G, Leonardo E, Cappia S, Gubetta L, et al. Detection of multidrug resistance associated P-170 glycoprotein in previously untreated non small cell lung cancer. Anticancer Res 1991;11:2207-10.
46. Volm M, Mattern J, Efferth T, Pommerenke EW. Expression of several resistance mechanisms in untreated human kidney and lung carcinomas. Anticancer Res 1992;12:1063-8.
47. Pujol J-L, Simony J, Gautier V, Marty-Ané C, Pujol H, Michel F-B. Immunohistochemical study of P-glycoprotein distribution in lung cancer. Lung Cancer 1993;10:1-12.
48. Kostakoglu L, Kiratli P, Ruacan S, Hayran M, Emri S, Ergún EL, et al. Association of tumor washout rates and accumulation of ^{99m}Technetium-MIBI with expression of P-glycoprotein in lung cancer. J Nucl Med 1998;39:228-234.
49. Kreisholt J, Sorensen M, Jensen PB, Nielsen BS, Andersen CB, Sehested M. Immunohistochemical detection of DNA topoisomerase I alpha, P-glycoprotein and multidrug resistance protein (MRP) in small-cell and non-small-cell lung cancer. Br J Cancer 1998;77:1469-73.
50. Kawasaki M, Nakanishi Y, Kuwano K, Takayama K, Kiyohara C, Hara N. Immunohistochemically detected p53 and P-glycoprotein predict the response to chemotherapy in lung cancer. Eur J Cancer 1998;34:1352-7.
51. Cordon-Cardo C, O'Brien JP, Boccia J, Casals D, Bertino JR, Melamed MR. Expression of the multidrug resistance gene product (P-glycoprotein) in human normal and tumor tissues. J Histochem Cytochem 1990;38:1277-87.
52. Kao CH, Changlai SP, Chieng PU, Yen TC. ^{99m}Technetium-met-

Documento descargado de http://www.elsevier.es el 24/05/2013. Copia para uso personal, se prohíbe la transmisión de este documento por cualquier medio o formato.

hoxy-isobutylisonitrile chest imaging of small cell lung carcinoma: relation to patient prognosis and chemotherapy response- a preliminary report. Cancer 1998;83:64-8.

53. Kao CH, Hsieh JF, Tsai SC, Ho YJ, Changlai SP, Lee JK. Paclitaxel-Based chemotherapy for non-small cell lung cancer: predicting the response with ^{99m}Tc-tetrofosmin chest imaging. J Nucl Med 2001;42:17-20.
54. Fukumoto M, Yoshida D, Hayase N, Kurohara A, Akagi N, Yoshida S. Scintigraphic prediction of resistance to radiation and chemotherapy in patients with lung carcinoma. Cancer 1999;86:1470-9.
55. Kao C-H, Ho Y-J, Shen Y-Y, Lee J-K. Evaluation of chemotherapy response in patients with small cell lung cancer using ^{99m}Technetium-Tetrofosmin. Anticancer Res 1999;19: 2311-6.