Documento descargado de http://www.elsevier.es el 20/05/2013. Copia para uso personal, se prohíbe la transmisión de este documento por cualquier medio o formato.

Localizador web
Artículo 42.257

Evisceración vaginal. Aportación de tres casos

J. Bueno Lledó, A. Serralta Serra, M. Planells Roig, F. Dobón Giménez, F. Ibáñez Palacín, F. López Baeza, C. Rodero Astaburuaga y D. Rodero Rodero*
Servicio de Cirugía General y del Aparato Digestivo II. *Jefe de Servicio. Hospital Universitario La Fe. Valencia.

Resumen

La evisceración vaginal, aunque infrecuente, se suele presentar en la posmenopausia, relacionada con cirugía previa vaginal y cierto grado de disfunción de suelo pélvico. En la mujer premenopáusica, la evisceración vaginal está asociada a traumatismo vaginal durante el coito, instrumentación obstétrica o presencia de cuerpo extraño. El tratamiento quirúrgico consiste en resecar el tramo intestinal comprometido, reparar el defecto vaginal y corregir el defecto de suelo pélvico asociado la mayoría de las veces, en el mismo acto o en un segundo tiempo. La laparoscopia permite valorar la viabilidad del asa afectada y el cierre del defecto vaginal con las ventajas que este abordaje conlleva.

Aportamos tres casos de evisceración vaginal, uno de ellos resuelto por abordaje laparoscópico.

Palabras clave: *Evisceración vaginal. Histerectomía. Laparoscopia.*

VAGINAL EVISCERATION. REPORT OF THREE CASES

Vaginal evisceration, although uncommon, usually presents after menopause and is associated with previous vaginal surgery and a certain degree of pelvic floor dysfunction. In postmenopausal women, vaginal evisceration is associated with vaginal trauma during coitus, obstetric instrumentation or the presence of a foreign body. Surgical treatment consists of removal of the involved section of the intestine and repair of the vaginal defect. The pelvic floor defect is usually corrected in the same intervention or in subsequently. Using laparoscopy, the viability of the damaged loop and closure of the vaginal defect can be evaluated with the advantages associated with this approach. We report three cases of vaginal evisceration, one of which was resolved with the laparoscopic approach.

Key words: *Vaginal evisceration. Hysterectomy. Laparoscopy.*

Introducción

La evisceración vaginal es un acontecimiento raro. Desde que McGregor[1] aportara en 1901 el primer caso de evisceración vaginal, se han descrito menos de 100 casos en la bibliografía internacional.

Aportamos tres casos de evisceración vaginal en mujeres posmenopáusicas, con antecedentes de histerectomía previa, y exponemos los factores desencadenantes, las características y la actitud que se debe seguir, así como su prevención.

Caso clínico 1

Mujer de 65 años que acude al servicio de urgencias por sangrado vaginal y sensación de pesadez hipogástrica de 5-6 h de evolución. Como antecedentes importantes destacaba histerectomía por vía vaginal 2 años antes, con postoperatorio insidioso por infección vaginal de repetición. La exploración abdominal era anodina. En la exploración ginecológica se halló asa de intestino delgado en vagina (fig. 1), de aspecto congestivo, con signos iniciales de isquemia, dolorosa a la manipulación; se consiguió reducirla parcialmente y se indicó intervención quirúrgica urgente. Se realizó laparotomía, observando defecto en cúpula vaginal que se suturó con cierre primario con material irreabsorbible, realizándose una segunda capa de sutura peritoneal. El asa afectada, íleon proximal, no recuperó su estado normal de vascularización, por lo que se decidió resección segmentaria.

A los 3 meses se efectuó corrección de enterocele en intervención programada mediante sacropexia. El curso postoperatorio fue satisfactorio, permaneciendo asintomática a los 9 meses de la primera intervención.

Caso clínico 2

Mujer de 88 años acudió al servicio de urgencias por cuadro de dolor abdominal hipogástrico, sangrado abundante vaginal y salida por vagina de asas de intestino delgado, isquémicas, de 12 h de evolución. La paciente retrasó su visita a urgencias por vergüenza. Presentaba como antecedentes quirúrgicos la realización de histerectomía abdominal 5 años antes y grado moderado de enterocele que le provocaba incontinencia urinaria de esfuerzo. También padecía enfermedad respiratoria obstructiva en grado severo y cardiopatía isquémica en tratamiento. La laparotomía urgente mostró cúpula vaginal abierta y comunicada con el

Correspondencia: Dr. J. Bueno Lledó.
Avda. Peset y Aleixandre, 147, p. 12. 46009 Valencia.
Correo electrónico: Josebueno@ozu.es

Aceptado para su publicación en diciembre de 2001.

Documento descargado de http://www.elsevier.es el 20/05/2013. Copia para uso personal, se prohíbe la transmisión de este documento por cualquier medio o formato.

Fig. 1. Evisceración vaginal de asas de intestino delgado.

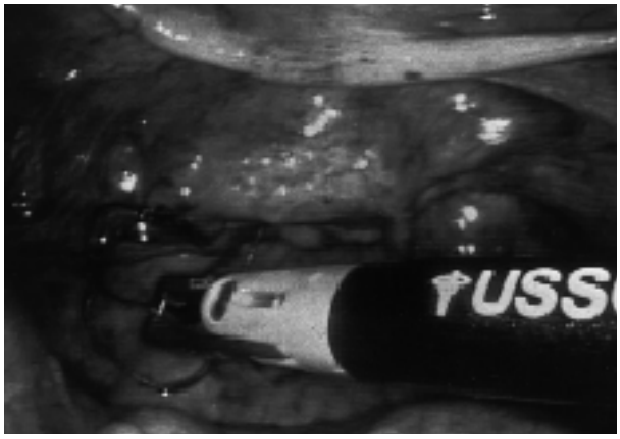

Fig. 2. Reparación con sutura laparoscópica intracorpórea del defecto vaginal.

exterior, que se suturó con materia irreabsorbible sin realizar corrección del enterocele. El tramo de asa afectado (yeyuno distal) se resecó (40-50 cm), realizándose anastomosis terminoterminal.

El postoperatorio inmediato cursó con normalidad con molestias hipogástricas un mes posterior a la intervención que cedieron espontáneamente. Se desestimó la corrección quirúrgica del enterocele por la edad avanzada de la paciente y la patología sobreañadida. En la última revisión al año del alta permanece asintomática.

Caso clínico 3

Mujer de 58 años, posmenopáusica, con antecedentes de histerectomía vaginal 25 años antes, apendicectomía y corrección de enterocele 3 años atrás por discreto grado de incontinencia urinaria, acude a urgencias por malestar abdominal y sensación de pesadez en hipogastrio, intensa, ocasionada tras deambulación prolongada durante varias horas. En la exploración vaginal se observa evisceración de asa de intestino delgado, de 30 cm aproximadamente, congestiva y dolorosa a la reducción. Se decide intervención quirúrgica urgente, realizándose laparoscopia exploradora: se confirma la viabilidad del asa afectada y se cierra el defecto vaginal con dos capas de sutura intracorpórea con material irreabsorbible mediante Endostich®, corrigiendo parcialmente el enterocele al cerrar el peritoneo del fondo de saco de Douglas (fig. 2). Se comprueba la resistencia de las suturas con manipulación al mismo tiempo por vía vaginal.

Tras postoperatorio sin incidencias es alta hospitalaria a los tres días de la intervención. Al permanecer asintomática hasta la fecha, la paciente rechazó nueva intervención para corregir definitivamente la disfunción del suelo pélvico.

Discusión

La evisceración vaginal usualmente está asociada al antecedente de cirugía vaginal previa, sobre todo a la histerectomía; más raramente se observa en la histerectomía por vía abdominal, relacionada con exéresis radical donde no se ha cerrado la cúpula vaginal[2]. La rotura de la cúpula vaginal puede ocurrir en un intervalo que oscila desde el postoperatorio inmediato, en los primeros días, hasta pasados unos años desde la operación, generalmente asociada con un incremento brusco de la presión intraabdominal[3,4]. Varios factores predisponentes pueden contribuir a una debilidad del ápex vaginal tras la cirugía: hematoma o infección postoperatoria, edad avanzada, multiparidad, administración de corticoides o vaginoplastia previa[5]. Se ha descrito también en casos de pacientes con útero intacto que han sufrido radioterapia por carcinoma cervical[6]. La histerectomía laparoscópica en mujeres premenopáusicas puede relacionarse con un mayor riesgo de evisceración vaginal[7]. El hipoestrogenismo, la atrofia y la desvascularización de una cirugía previa podrían explicar el mecanismo fisiopatológico de la evisceración en estas mujeres[8], lo que sugiere que el tratamiento hormonal sustitutivo con estrógenos podría ser ventajoso en estas pacientes.

En la mujer premenopáusica es mucho más infrecuente y se asocia al traumatismo coital, el trauma obstétrico o la presencia de cuerpos extraños, con un riesgo incrementado en pacientes prepuberales con una pared vaginal delgada[9].

Los principales síntomas de sospecha clínica dependen del tiempo de evolución y suelen ser el dolor pélvico, sensación de pesadez vaginal, sangrado vaginal y, por supuesto, el hallazgo a la exploración vulvar de víscera intraabdominal en el introito vaginal. El intestino delgado, y con mayor frecuencia el íleon, suele ser la víscera más frecuentemente afectada en estos casos[10]. También se han descrito casos de herniación de epiplón, trompa o apéndices epiploicos[11,12].

Kowalski[8] revisa los 51 casos publicados en la literatura internacional hasta 1996, determinando que la evisceración vaginal se asocia en un 68% con un estado posmenopáusico, y que los factores asociados más importantes son el antecedente de cirugía vaginal previa (el 67% de los casos) y la presencia de cierto grado de enterocele o disfunción del suelo pélvico (63%).

La evisceración vaginal debe considerarse una urgencia quirúrgica. El tratamiento quirúrgico depende de la naturaleza y la viabilidad de la estructura herniaria, y puede realizarse por vía vaginal, abdominal o combinado. Cabe pensar que ante la sospecha de obstrucción intestinal la vía abdominal es la preferente, aunque el abordaje combinado según la mayoría de los autores es el más adecuado[13]. Si existe compromiso vascular en el tramo intestinal afectado se valorará la resección segmentaria. Para cerrar el defecto de la cúpula vaginal y la reparación del enterocele se puede utilizar la vía abdominal o la vaginal. El cierre simple de la cúpula vaginal es suficiente en la mayoría de los casos[5,8,14,15]. En ocasiones se ha utilizado malla de material irreabsorbible PTFE para reforzar la sutura y prevenir la recidiva herniaria[16]. La decisión de proceder a la reparación de la disfunción del

Documento descargado de http://www.elsevier.es el 20/05/2013. Copia para uso personal, se prohíbe la transmisión de este documento por cualquier medio o formato.

suelo pélvico en el mismo acto o en un segundo tiempo depende de la calidad y viabilidad de los tejidos. Algunos autores prefieren retrasar la correción del enterocele a un segundo acto, mediante el refuerzo de la cúpula con los ligamentos cardinales o uterosacros, o realizando una sacropexia[8,17,18]. Otras medidas consisten en colpectomía o la obliteración del fondo de saco de Douglas. En la paciente anciana, sexualmente inactiva, la colpoclisis es una opción válida[12].

Nuestros 3 casos recogen características comentadas anteriormente, destacando como innovación en el manejo quirúrgico de esta afección el abordaje laparoscópico, que permite la valoración del asa afectada y la sutura intracorpórea del defecto vaginal, aportando las ventajas reconocidas de esta vía frente a la laparotomía convencional.

A pesar de las medidas comentadas, la recurrencia puede ocurrir por la mala calidad de los tejidos pélvicos, por lo que es aconsejable el control seriado de estas pacientes.

Bibliografía

1. McGregor A. Rupture of the vaginal wall with protrusion of small intestines in a woman 63 years of age. Replacement, suture, recovery. J Obstet Gynecol Br Emp 1907;11:252.
2. Dawlatly B, Lavie O, Lopes A. Transvaginal evisceration of small bowel after radical hysterectomy and pelvic lymphadenectomy. Gynecol Oncol 1999;73:165-6.
3. Balasubramanian R, Oates S. Vaginal evisceration. Br J Hosp Med 1996;55:218.
4. Karam J, Wengert P, Kerstein M. Vaginal evisceration. South Med J 1995;88:355-6.
5. Somkuti S, Vieta P, Daugherty J, Hartley L, Blackmon E. Transvaginal evisceration after hysterectomy in premenopausal women: a presentation of three cases. Am J Obstet Gynecol 1994;171:567-8.
6. Habeck H, Peters L. Evisceration of bowel through the vagina following irradiation for cervical carcinoma. Wis Med J 1968;67:374-5.
7. Nezhat C, Nezhat F, Seidman D, Nezhat C. Vaginal vault evisceration after total laparoscopic hysterectomy. Obstet Gynecol 1996; 87:868-70.
8. Kowalski L, Seski J, Timmins P, Kanbour A, Kunschner A, Kanbour-Shakir A. Vaginal evisceration: presentation and management in postmenopausal women. J Am Coll Surg 1996;183:225-9.
9. Ginsberg D, Rovner E, Raz S. Vaginal evisceration. Urology 1998; 51:128-9.
10. Cardosi R, Hoffman M, Roberts W, Spellacy W. Vaginal evisceration after hysterectomy in premenopausal women. Obstet Gynecol 1999;94:859.
11. Kambouris A, Drukker B, Barron J. Vaginal evisceration. Arch Surg 1981;116:949-51.
12. Powell JL. Transvaginal evisceration after hysterectomy. Am J Obstet Gynecol 1995;172:1656.
13. Rollinson D, Brodman M, Friedman F, Sperling R. Transvaginal small-bowel evisceration: a case report. Mt Sinai J Med 1995; 62:235-8.
14. Ferrera PC, Thibodenau LG. Vaginal evisceration. J Emerg Med 1999;17:665-7.
15. Amaya JL, Correa M, Espín M, Leal A, Vinagre L, Tellez P. Evisceración vaginal. Aportación de dos casos y revisión de la bibliografía. Cir Esp 2000;68:496-7.
16. Ferri J, Simón C, Ruiz G. Vaginal evisceration: surgical repair with synthetic mesh. Int J Gynaecol Obstet 1996;54:183-4.
17. Friedel W, Kaiser IH. Vaginal evisceration. Obstet Gynecol 1975; 45:315-9.
18. Virtanen H, Ekholm E, Kiilholma P. Evisceration after enterocele repair: a rare complication of vaginal surgery. Int Urogynecol J Pelvic Floor Dysfunct 1996;7:344-7.