Documento descargado de http://www.elsevier.es el 25/07/2014. Copia para uso personal, se prohíbe la transmisión de este documento por cualquier medio o formato.

Localizador web
Artículo 43.268

Utilidad de la ultrasonografía endoscópica (USE) en la evaluación de los tumores submucosos y compresiones extrínsecas del tubo digestivo

L. Argüello, M. Pellisé y R. Miquel*

Unidad de Endoscopia Digestiva. Institut de Malalties Digestives. *Servicio de Anatomía Patológica.
Institut d'Investigacions Biomèdiques August Pi i Sunyer (IDIBAPS). Hospital Clínic. Barcelona.

CONSIDERACIONES GENERALES

El término «tumor submucoso» utilizado de manera habitual en la endoscopia convencional incluye tanto tumores submucosos propiamente dichos como compresiones extrínsecas. Una lesión submucosa en realidad se define como una protrusión en la luz del órgano en cuestión, recubierta por mucosa en general conservada. Las causas pueden ser tanto lesiones del interior de la pared (benignas o malignas), como compresiones extrínsecas a la pared producidas por estructuras vecinas (normales o patológicas). Macroscópicamente, con la endoscopia convencional estos 2 tipos de lesiones son a menudo indistinguibles y sus biopsias negativas, por lo que con frecuencia constituyen un hallazgo casual. Otras técnicas de imagen, como la ecografía convencional o la tomografía computarizada (TC), tienen escasa precisión para determinar el carácter intraparietal o extrínseco de algunas de estas anomalías. La ecoendoscopia o ultrasonografía endoscópica (USE) permite definir con gran precisión las diferentes capas de la pared del tubo digestivo y visualizar los órganos vecinos a la misma. Esta característica y ventaja con respecto a las demás técnicas de imagen ha permitido que la USE sea en la actualidad el mejor método para el diagnóstico de las lesiones submucosas del tracto digestivo.

El manejo y tratamiento de estos pacientes puede ser problemático ya que, aunque la mayoría de ellos se encuentran asintomáticos, algunas de estas lesiones pueden malignizar y la cirugía no siempre es fácil ni está exenta de riesgos. En este sentido, la USE, además de diferenciar con gran precisión una compresión extrínseca de una tumoración submucosa, permite saber cuál es la estructura anatómica causante de la compresión en el primer caso y sugerir el tipo de lesión intraparietal en el segundo, definiendo las características ecográficas (tamaño, localización, criterios de malignidad) de este tipo de tumores y facilitando así la toma de decisiones en el manejo de estos pacientes.

COMPRESIONES EXTRÍNSECAS

La USE es la técnica de elección ante la sospecha de una compresión extrínseca de la pared del tubo digestivo[1]. En la endoscopia convencional, la imagen puede simular una lesión de la pared, por lo que el diagnóstico a menudo no es fiable. Asimismo, medidas como el cambio de posición del paciente o la presión de la lesión con la pinza de biopsias no son útiles en muchos casos y la información que proporcionan no es definitiva[2].

La precisión de la USE para diferenciar una compresión extraluminal de un tumor submucoso es del 95%[3], superior a la de otras técnicas de imagen, como la ecografía convencional o la TAC (tabla I). La USE permite, además, determinar la naturaleza de la estructura responsable de la compresión: órganos vecinos, estructuras vasculares, quistes o tumores malignos.

Cuando la compresión extraluminal es causada por una estructura anatómica normal, la USE, además de establecer el diagnóstico, evita la realización de otras exploraciones complementarias (resonancia magnética [RMN], angiografía) y riesgos innecesarios, como la toma de biopsias[4]. En el caso de estructuras vasculares, el diagnóstico es relativamente sencillo porque la imagen ultrasonográfica es muy característica. Además, si se dispone de sistema Doppler se puede detectar sin dificultad flujo

TABLA I. **Precisión de las técnicas de imagen en el diagnóstico diferencial de los tumores submucosos y las compresiones extrínsecas**

Ecoendoscopia	95%
Endoscopia	39%
Radiografía baritada	75%
TAC	67%

Tomada de Rösch. Gastrointest Endosc Clin N Am, 1995.

Correspondencia: Dra. L. Argüello.
Endoscopia digestiva. Hospital Clínic.
Villarroel, 170. 08036 Barcelona.

Documento descargado de http://www.elsevier.es el 25/07/2014. Copia para uso personal, se prohíbe la transmisión de este documento por cualquier medio o formato.

TABLA II. **Principales causas de compresión extraluminales del tracto digestivo superior**

Esófago
Vasculares: aorta (en tercio medio); arteria subclavia lusoria (en tercio superior)
Vértebras
Tumores mediastínicos (origen broncopulmonar o mamario)
Deformidades torácicas: secuelas de intervenciones quirúrgicas
Estómago
Cara posterior fundus: vasos esplénicos, bazo
Cara posterior de cuerpo: páncreas
Cara anterior de antro: vesícula, hígado (lóbulo izquierdo)
Duodeno
Cara anterior: vesícula
Páncreas: tumores, seudoquistes
Adenopatías o metástasis de cualquier localización

Fig. 1. Compresión extrínseca provocada por la presencia de circulación colateral anómala en un paciente con una hepatopatía crónica.

vascular en el interior de la misma. En la tabla II se describen las principales causas de compresión extraluminal del tracto digestivo superior. En el tercio medio esofágico, la aorta y la vesícula en la cara anterior del duodeno pueden ser causa de compresión. Sobre la pared posterior del fundus gástrico pueden protruir los vasos esplénicos o el bazo. Los estudios publicados acerca del diagnóstico de compresiones extrínsecas por USE son escasos, puesto que en la mayoría de casos no hay confirmación del diagnóstico endosonográfico pues, aunque la cirugía debería ser el mejor método de referencia, en la mayoría de los casos no está justificada y sólo se intervienen las lesiones que producen síntomas[2].

Cuando la causa de la compresión es una estructura patológica (fig. 1), la USE permite, en caso de tumoración maligna, detectar o descartar la invasión de los planos profundos de la pared digestiva. Los tumores malignos que con más frecuencia producen compresión de la pared son los de origen pulmonar en el esófago[5] y los de origen pancreático en el duodeno. Las adenopatías metastásicas y diversos tumores (mediastínicos, retroperitoneales, etc.) pueden producir compresión de la pared en diferentes localizaciones. Otras técnicas de imagen (como la TC, la RMN y la angiografía, con o sin biopsias) pueden ser necesarias para clarificar la naturaleza de la lesión y, por tanto, su tratamiento. La punción aspirativa con aguja fina (PAAF) guiada por USE (USE-PAAF) tiene una elevada rentabilidad en el diagnóstico histológico de algunas masas extraluminales (incluidas las de origen pancreático), con una sensibilidad, especificidad y precisión diagnóstica del 88, 95 y 90%, respectivamente[6]. En las adenopatías, la precisión diagnóstica de la USE-PAAF es todavía mayor (92%).

TUMORES SUBMUCOSOS

Definición y clasificación

Los tumores submucosos comprenden un grupo heterogéneo de lesiones que se desarrollan en el interior de la pared del tubo digestivo (tabla III). La denominación «tumores submucosos» no es del todo correcta, ya que algunos de estos tumores son subepiteliales y no submucosos y porque se incluyen ciertas lesiones, como quistes o malformaciones de la pared intestinal, que no son verdaderos tumores.

TABLA III. **Tumores submucosos del tracto gastrointestinal**

Tumores mesenquimales
Tumores GIST
Tumores de origen muscular
Leiomiomas, leiomiosarcomas
Tumores de origen nervioso
Schwannomas
Neurofibromas
Ganglioneuromas
Tumores de células granulosas: tumores de Abrikosoff
Lipomas
Vasculares
Linfangiomas, hemangiomas
Angiosarcomas, sarcoma de Kaposi
Tumores endocrinos
Tumor carcinoide
Quistes
Dilatación quística de las glándulas esofágicas
Quistes broncogénicos
Quistes de la pared gástrica
Distrofia quística
Páncreas aberrante
Malformaciones: duplicación intestinal
Metástasis

Los tumores de la estroma son infrecuentes y constituyen el 1% de todos los tumores gastrointestinales[7]. Tradicionalmente, la mayoría de los tumores de la estroma han sido clasificados como tumores del músculo liso. Sin embargo, los avances en las técnicas inmunohistoquímicas han permitido establecer una nueva clasificación de los mismos (tabla III). El término «tumores de la estroma gastrointestinal» (GIST) se utilizó originariamente de forma amplia para designar los tumores mesenquimales de la pared intestinal que no presentaban una clara diferenciación a línea muscular o nerviosa. Actualmente, sin embargo, este término debe utilizarse para un grupo específico de lesiones neoplásicas de la pared intestinal formadas por células de morfología fusiforme, epiteloide o pleo-

Documento descargado de http://www.elsevier.es el 25/07/2014. Copia para uso personal, se prohíbe la transmisión de este documento por cualquier medio o formato.

mórfica, con expresión inmunohistoquímica de KIT (CD117). Aunque los tumores mesenquimales gastrointestinales pueden ser de varios tipos[8], los más frecuentes y más similares a los GIST son los derivados de línea muscular lisa (leiomiomas, leiomiosarcomas) con expresión inmunohistoquímica frente a actina y desmina y negatividad frente a c-kit, y los derivados de línea neural (schwannomas, neurofibromas y ganglioneuromas) (S-100 +, c-kit -). Otros menos frecuentes, como los tumores vasculares (hemangiomas, linfangiomas, angiosarcomas, sarcoma de Kaposi), los tumores de células granulares y los lipomas no suelen presentar dificultad en el diagnóstico diferencial histológico.

Histopatología

Histológicamente, los tumores GIST se corresponden con una proliferación de células fusiformes que se agrupan en haces, de morfología muy similar a la de los tumores derivados del músculo liso. Pueden acompañarse de una estroma hialinizada o mixoide. En algunos casos, la morfología es epitelioide y corresponde a los tumores que se habían denominado anteriormente leiomioblastomas o leiomiosarcomas epitelioides. Los casos que presentan esta morfología se asocian con frecuencia a la tríada de Carney (condroma pulmonar, GIST epitelioide gástrico y paraganglioma). Las características inmunohistoquímicas distintivas son la expresión difusa e intensa frente a c-kit (> 90%) y CD34 (> 70%). Puede existir positividad focal frente a alfaactina. KIT es un receptor transmembrana con actividad tirosincinasa también denominado *«stem cell factor receptor»*. Recientemente se han descrito en estos tumores mutaciones activadoras en el gen que codifica la proteína KIT[9]. En el tracto gastrointestinal existe un grupo de células que expresan este marcador, las células intersticiales de Cajal, que se han propuesto como origen de estos tumores. Estas células están intercaladas entre las células muculares lisas y las células nerviosas autonómicas de la pared intestinal y se les atribuye el control de la actividad motora intestinal. Por este motivo, algunos autores[10] también han denominado a estos tumores con las siglas GIPACT (*«gastrointestinal pacemarker cell tumor»*). Otra teoría histogénica es la que propone un origen en células mesenquimales precursoras que tendrían capacidad para diferenciarse a célula muscular lisa o a célula intersticial de Cajal.

Clínica

Los tumores de la estroma gastrointestinal pueden localizarse en cualquier área del tracto gastrointestinal, desde el esófago al ano, y también se han descrito en el mesenterio y el epiplón. La localización más frecuente es la gástrica (60-70%)[11], seguida del intestino delgado (20-30%), siendo más infrecuente en el resto de áreas. La localización intrínseca en la pared gastrointestinal varía y pueden originarse en la submucosa, la muscular propia o en la subserosa, dependiendo de esto habrá más tendencia a protruir hacia la mucosa o a crecer hacia la serosa.

Las manifestaciones clínicas dependen fundamentalmente del tamaño y de la localización del tumor. Lo más frecuente es que sean asintomáticos y se descubran de forma casual en el curso de una endoscopia convencional indicada por otros motivos. Las principales complicaciones son la hemorragia y la obstrucción. Otros síntomas son disfagia y dolor.

Diagnóstico

Mediante la endoscopia convencional se puede sospechar su existencia, pero la visión macroscópica desde la luz del tubo digestivo raramente tiene características discriminatorias que orienten al diagnóstico exacto del tipo de tumor. El problema es definir la estirpe del tumor y, en consecuencia, decidir el manejo, de manera especial en los pacientes asintomáticos. En primer lugar, a pesar de que algunos estudios han descrito buenos resultados del estudio histopatológico a partir de las muestras obtenidas por biopsia endoscópica[12], para la mayoría de autores no es rentable por la dificultad para obtener muestras significativas para el estudio completo del tumor. Las biopsias endoscópicas suelen ser negativas por la escasa profundidad de las muestras y la localización de estas lesiones por debajo de la mucosa. Otras técnicas más agresivas (biopsia con «tru-cut», biopsia previa escisión con papilotomo, macrobiopsias, etc.) tampoco han demostrado ser muy efectivas, algunas de ellas con importantes complicaciones[13]. El valor de la USE-PAAF también es limitado[14]. Según las series publicadas, la precisión diagnóstica de la USE-PAAF para las lesiones de la pared del tubo digestivo es del 67%[6], menor que para el diagnóstico de adenopatías o lesiones pancreáticas. Además, la punción puede no ser representativa de todo el tumor, debido a la coexistencia de zonas degeneradas con otras no degeneradas. En segundo lugar, los criterios anatomopatológicos de benignidad o malignidad de los tumores mesenquimales no son sólo microscópicos, como en el caso de las neoplasias epiteliales, sino que se basan en la existencia de criterios tanto microscópicos como macroscópicos (tamaño, áreas de necrosis, invasión de órganos vecinos, etc.). Desde el punto de vista anatomopatológico, los factores que mejor se correlacionan con el pronóstico en las series publicadas son la localización, el tamaño y la actividad proliferativa[15]. En cuanto a la localización, los tumores esofágicos e intestinales suelen ser más frecuentemente malignos y, en cambio, los tumores gástricos benignos sobrepasan en número a los malignos. En general, se acepta que tumores con menos de 5 mitosis por 50 campos de gran aumento (CGA) tienen un comportamiento probablemente benigno, aunque un índice bajo de mitosis no excluye una evolución maligna. Por esta razón, un gran número de estas neoplasias se designan como de potencial maligno incierto. Si el recuento de mitosis supera las 50 por 50 CGA, en general se consideran como de alto grado de malignidad. Un tamaño inferior a

Documento descargado de http://www.elsevier.es el 25/07/2014. Copia para uso personal, se prohíbe la transmisión de este documento por cualquier medio o formato.

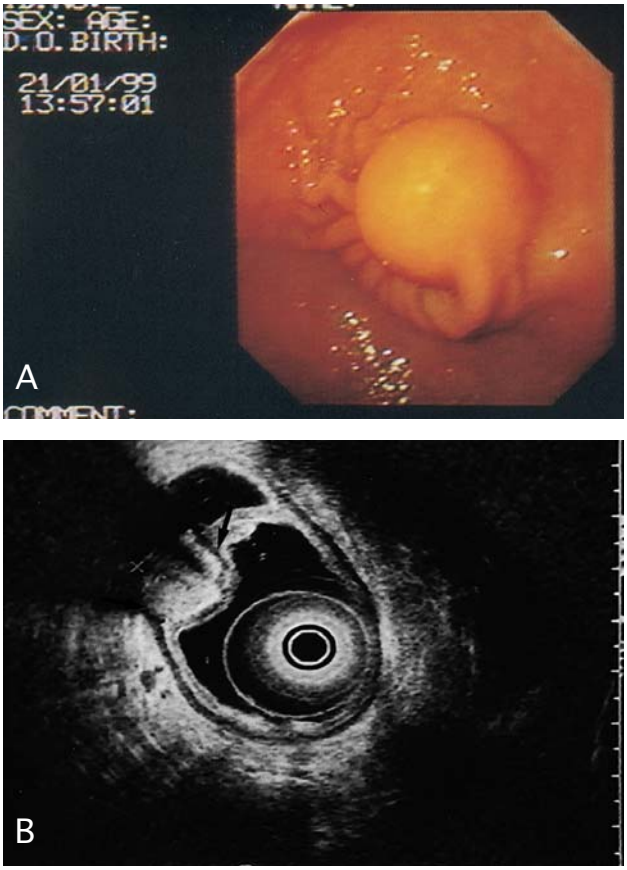

Fig. 2. A: imagen endoscópica de un lipoma. B: aspecto ecoendoscópico de un lipoma (flechas): tumoración hiperecogénica, homogénea y bien delimitada situada en la capa submucosa de la pared.

5 cm suele corresponder a tumores benignos, en especial en los tumores gástricos. La combinación de tamaño y número de mitosis parece ser de gran importancia pronóstica y debe ser documentada en el diagnóstico anatomopatológico. Otros factores que se han relacionado al pronóstico son la existencia de invasión de la mucosa digestiva, la presencia de necrosis tumoral[16] y la aneuploidía del ADN. Dadas estas características, es obvio que la citología sólo contesta a algunos de los criterios de benignidad o malignidad, por lo que su utilidad en el manejo definitivo de estos pacientes es limitada. Esto conlleva que sea necesaria una técnica de imagen lo más precisa posible y que, a poder ser, oriente al diagnóstico de benignidad o malignidad. En este sentido, la USE es de gran utilidad en la caracterización de estas lesiones y, por tanto, en la decisión terapéutica[17].

Valor diagnóstico de la USE en los tumores submucosos

La USE permite el diagnóstico de las tumoraciones submucosas con gran precisión y determina su topografía, localización en el interior de la pared, tamaño, naturaleza, ecogenicidad y pronóstico.

La USE tiene gran fiabilidad para determinar el tamaño de los tumores submucosos[3] excepto en el caso de tumores de gran tamaño, por quedar fuera del campo visual al sobrepasar los límites de la penetración de los ultrasonidos. Otro problema adicional en el caso de masas muy voluminosas es el diagnóstico diferencial con invasión de la pared gastrointestinal de fuera a dentro por tumores no digestivos. En estos casos, el ángulo de enlace entre la lesión y la pared del tubo digestivo es un elemento de orientación esencial[18].

La USE aporta también información sobre la naturaleza del tumor en función de las características ecográficas y de su situación en el interior de la pared. En cuanto a las características ecográficas, permite definir si la lesión es sólida o quística. Las lesiones quísticas suelen ser fácilmente reconocibles por USE, son anecoicas y con refuerzo hiperecogénico periférico. En el caso de tumores sólidos, la localización del tumor en el interior de la pared permite orientar sobre la naturaleza del mismo, al determinar la capa de la pared de la que depende. Asimismo, se han descrito características ecográficas particulares para ciertos tumores que permiten sugerir el diagnóstico con una fiabilidad aceptable[19], si bien hay que tener en cuenta que el diagnóstico de certeza muchas veces sólo es posible con la pieza quirúrgica.

Lesiones sólidas

Como se ha descrito anteriormente, en la actualidad los tumores mesenquimales se clasifican según su expresión inmunohistoquímica, pero algunas características ecográficas por USE permiten, en ausencia de material para estudio histológico, sugerir su naturaleza.

– Los leiomiomas son hipoecogénicos, en ocasiones con calcificaciones. Los de gran tamaño pueden ser heterogéneos y presentar nodulaciones, a diferencia de los de tamaño reducido, que suelen ser homogéneos. Se sitúan en la capa muscular propia (con mayor frecuencia) o en la muscular mucosa.

– El tumor de Abrikosoff o de células granulosas es también hipoecogénico, se sitúa en la segunda capa hipoecoica, es generalmente de pequeño tamaño y, a diferencia de los leiomiomas, deforma el balón del ecoendoscopio por su dureza. No obstante, en general, el diagnóstico diferencial con los leiomiomas de la muscular mucosa no es difícil por su apariencia en la endoscopia convencional y porque las biopsias son con mayor frecuencia diagnósticas[19].

– Los lipomas se presentan como una lesión hiperecogénica, homogénea, bien delimitada, situada en la submucosa (fig. 2).

– Los neurofibromas suelen ser hiperecogénicos y se originan en la submucosa o en la muscular propia.

– Los tumores carcinoides, aunque no son tumores submucosos propiamente dichos puesto que su naturaleza no es mesenquimal sino neuroendocrina, pueden situarse en la pared digestiva y dar lugar a sobreelevaciones nodulares de la misma. Suelen ser pequeños (menores de 1 cm), hipoecogénicos (pero más ecogénicos que la muscular) y asientan en la mucosa, por lo que su estudio histológico suele ser posible por biopsias.

Documento descargado de http://www.elsevier.es el 25/07/2014. Copia para uso personal, se prohíbe la transmisión de este documento por cualquier medio o formato.

– El páncreas aberrante suele situarse en la curvatura mayor del antro gástrico. El aspecto por USE es variable: en general son hipoecogénicos, ligeramente heterogéneos y a veces se visualiza un conducto central que, aunque característico, es infrecuente. Sin embargo, la apariencia típica en la endoscopia convencional y una imagen ecoendoscópica compatible suelen ser suficientes para llegar al diagnóstico.
– El diagnóstico del linfoma nodular no es, en general, problemático si, como es lo más frecuente, las biopsias son positivas.

Lesiones quísticas

Esófago

– Malformaciones congénitas: quiste broncogénico y duplicación quística esofágica. Embriológicamente, el árbol traqueobronquial y el tubo digestivo están relacionados de manera íntima. Durante el desarrollo embrionario, el intestino primitivo se divide en 2 segmentos, dorsal y ventral. A partir del segmento dorsal se diferencia el esófago y a partir del segmento ventral se desarrolla el árbol traqueobronquial. Se ha sugerido que el quiste broncogénico y la duplicación quística esofágica tienen un origen embrionario común, ambas son lesiones quísticas, en general sin comunicación con la luz esofágica, delimitadas por epitelio bronquial el quiste broncogénico o por epitelio esofágico la duplicación esofágica, y ambos comparten algunas características histológicas, lo que ha llevado a que algunos autores las consideren dentro de una misma entidad[20]. Son infrecuentes en el adulto. La transformación maligna de estas lesiones es excepcional. Ecográficamente son hipoecogénicas, aunque la presencia de material denso en su interior puede conferirles un aspecto de tumor sólido. Las claves para el diagnóstico son la presencia de un nivel en el interior de la lesión, lo que pone de manifiesto su naturaleza quística, y el hecho de que sean deformables con el balón del ecoendoscopio. Los quistes broncogénicos se pueden localizar tanto en el interior de la pared esofágica como fuera de esta, pero con un punto en común con la muscular, que se observa discretamente engrosada en esta localización[19]. Su tratamiento es controvertido[21]. En ausencia de síntomas o complicaciones (inflamación o hemorragia) se puede sugerir una revisión, en principio anual.
– Los quistes de las glándulas esofágicas suelen ser múltiples, de pequeño tamaño (raramente > 1 cm) y de localización supracardial.

Estómago

– Quistes gástricos: la mayoría de los quistes de la pared gástrica se consideran anomalías del desarrollo embrionario, como la duplicación quística gástrica. Ésta es una formación quística generalmente única, en general no comunicada con la luz gástrica, que puede alcanzar gran tamaño y encontrarse rodeada por su propia capa muscular. Su localización más frecuente es la gran curvatura gástrica. Suele manifestarse en niños, y es excepcional en el adulto.
Los quistes gástricos intramucosos suelen ser múltiples y de pequeño tamaño y se asocian a diversos procesos patológicos (enfermedad de Menetrier, pólipos gástricos, etc.). No están rodeados por pared gástrica, a diferencia de la duplicación gástrica.

Duodeno

– La duplicación duodenal es una malformación. Se trata de una imagen quística única rodeada de pared duodenal normal.
– La distrofia quística se asocia con páncreas aberrante de la pared duodenal y con pancreatitis crónica, sobre todo, en alcohólicos. Su patogenia es desconocida, aunque se ha sugerido que se produce tras un proceso inflamatorio de las células pancreáticas ectópicas situadas en la pared duodenal. Puede ser asintomático, pero cuando es de gran tamaño puede producir obstrucción por estenosis duodenal, en cuyo caso debe establecerse el diagnóstico diferencial con tumores duodenales. La lesión puede ser reversible. Es una entidad infrecuente, pero es probable que esté infradiagnosticada, ya que cuando es de pequeño tamaño puede no detectarse con las técnicas de imagen convencionales. Cuando es de gran tamaño, estas técnicas de imagen pueden confundirla con tumores quísticos o seudoquistes de la cabeza del páncreas. Por USE tiene aspecto de imágenes líquidas intraparietales duodenales, situadas en la capa muscular, con mayor frecuencia de la rodilla superior-inicio de la segunda porción duodenal o en la región ampular. Suele asociarse un aumento del grosor de la pared duodenal a ambos lados de las imágenes quísticas[22]. El diagnóstico diferencial con la duplicación duodenal suele ser fácil por estar rodeada esta última por la pared duodenal normal. En el páncreas anular no se observan lesiones en la pared duodenal, sino tejido pancreático alrededor de la circunferencia de la segunda porción duodenal. La USE permite también establecer el diagnóstico diferencial de las lesiones quísticas de la pared digestiva con las lesiones quísticas extradigestivas: como el linfangioma quístico (que por USE tiene forma fija) o el quiste mesentérico (de forma cambiante y móvil). El diagnóstico diferencial con los aneurismas vasculares no suele ser difícil, al observar su contigüidad con el vaso y la existencia de flujo sanguíneo en su interior.

Valor de la USE en el diagnóstico diferencial entre lesión benigna o maligna

La mayoría de los tumores mesenquimales son benignos, pero hasta un 20% pueden ser malignos[7]. Ya se ha mencionado la importancia del aspecto morfológico de este tipo de tumores, que constituye por sí mismo un criterio de malignidad o de benignidad, además de la citología. Estas características morfológicas pueden ser visibles y definibles por USE. De esta forma, cuando el tamaño del tumor es mayor de 4 cm existen altas probabilidades de que el tumor sea maligno. Otros criterios ecográficos de malignidad son: la densidad heterogénea, la presen-

Documento descargado de http://www.elsevier.es el 25/07/2014. Copia para uso personal, se prohíbe la transmisión de este documento por cualquier medio o formato.

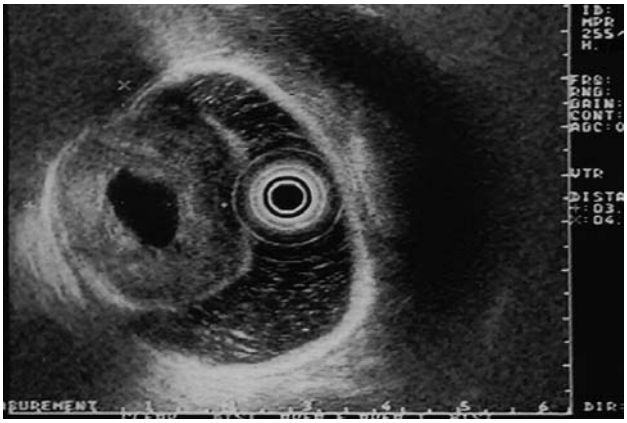

Fig. 3. Aspecto endosonográfico de un tumor del estroma: lesión sólida dependiente de la pared gástrica y con zonas anecoicas en su interior compatibles con áreas de necrosis.

cia de nódulos, áreas quísticas en el interior de la lesión que representan áreas de necrosis[23] y la presencia de bordes irregulares (fig. 3). La sensibilidad de la USE para detectar la malignización de este tipo de tumores cuando al menos dos de los anteriores criterios de malignidad descritos están presentes se encuentra entre un 80 y un 100%[7].

Manejo terapéutico de los tumores submucosos

La decisión del tratamiento a seguir depende de la clínica del paciente, de la localización del tumor y de la presencia de criterios ecográficos de malignidad. Los pacientes con sintomatología, en principio deben plantearse la resección del tumor. En los casos asintomáticos, cuando no existan datos que sugieran malignidad y el tamaño del tumor sea menor de 3 cm de diámetro, se puede proponer vigilancia por endoscopia y ecoendoscopia con una frecuencia semestral o anual. En tumores con signos ecográficos de malignidad o mayores de 4 cm, en general se recomienda la exéresis quirúrgica del tumor[17]. La resección endoscópica puede intentarse en tumores que no sean de gran tamaño y asienten en la mucosa y/o submucosa, pero sin afectar a la muscular propia. En este contexto, la información que proporciona la USE es fundamental.

BIBLIOGRAFÍA

1. Allgayer H. Cost-effectiveness of endoscopic ultrasonography in submucosal tumors. Gastroint Endosc Clin North Am 1995; 5:625-9.
2. Motoo Y, Okai T, Ohta H, Satomura Y, Watanabe H, Yamakawa O, et al. Endoscopy ultrasonography in the diagnosis of extraluminal compressions mimicking gastric submucosal tumors. Endospopy 1994;26:239-42.
3. Rösch T. Endoscopic ultrasonography in upper gastrointestinal submucosal tumours: a literature review. Gastrointest. Endosc Clin North Am 1995;5:609-14.
4. Rösch T. Endoscopy ultrasonography. Endoscopy 1992;24: 144-53.
5. Boyce GA, Sivak MV, Rösch T, Classen M, Fleischer DE, Boyce HW, et al. Evaluation of submucosal upper gastrointestinal tract lesions by endoscopic ultrasound. Gastrointestinal Endosc 1991;37:449-54.
6. Wiersema MJ, Vilmann P, Giovannini M, Chang KJ, Wienema LM. Endosonography-guided fine-needle aspiration biopsy: diagnostic accuracy and complication assessment. Gastroenterology 1997;112: 1087-95.
7. Chak A, Canto MI, Rösch T, Dittler HJ, Hawes R, Tio TL, et al. Endosonographic differentation of benign and malignant stromal cell tumors. Gastrointestinal Endoscop 1997;45:468-73.
8. Miettinen M, Lasota J. Gastrointestinal stromal tumors- definition, clinical, histological, immunohistochemical, and molecular genetic features and differencial diagnosis. Virchow Arch 2001;438:1-12.
9. Tumours of the digestive system. Pathology and genetics. En: Hamilton SR, Aaltonen LA, editores. WHO classification of tumours. Lyon: IARC Press, 2000.
10. Kindblom L, Remotti HE, Aldenborg F, Meis-Kindblom JM. Gastrointestinal pacemaker cell tumor (GIPACT). Am J Pathol 1998;152:1259-69.
11. Suster S. Gastrointestinal stromal tumors. Semin Diagn Pathol 1996;13:297-313.
12. Catalano MF. Endoscopic ultrasonography in the diagnosis of submucosal tumors: need for biopsy. Endoscopy 1994;26:788-91.
13. Caletti G, Zani L, Bolondi L, Brocchi E, Rollo V, Barbara L. Endoscopic ultrasonography in the diagnosis of gastric submucosal tumor. Gastroint Endosc 1989;35:413-8.
14. Giovannini M, Seitz JF, Monges G, Perrier H, Rabbia I. Fine needle aspiration cytology guided by endoscopic ultrasonography: results in 141 patients. Endoscopy 1995;27:171-7.
15. Evans H. Smooth muscle tumors of the gastrointestinal tract. Cancer 1985;53:2242-50.
16. Brainard J A, Goldblum JR. Stromal tumors of the jejunum and ileum. Am J Surg Pathol 1997;21:407-16.
17. Ginès A, Bordas JM, Llach J, Mondelo F, Evia A, Vázquez E, et al. Endoscopic ultrasonography in gastrointestinal stromal tumors (GIST). Correlation malignant criteria in resected specimens. Gastrointest Endosc 1999;49:AB209.
18. Souquet JC, Bobichon R. Role of endoscopic ultrasound in the management of submucosal tumours in the esophagus and stomach. Acta Endoscop 1996;26:307-12.
19. Palazzo L, Roseau G. Ecoendoscopia digestiva. Barcelona: Ed. Masson, 1998;21-27.
20. Nobuhara KK, Gorski YC, La Quaglia MP, Shamberger RC. Bronchogenic cysts and esophageal duplications: common origins and treatment. J Pediatr Surg 1997;32:1408-13.
21. Van Dam J, Rice T, Sivak MV. Endoscopic ultrasonography and endoscopically guided needle aspiration for the diagnosis of upper gastrointestinal tract foregut cysts. Am J Gastroenterol 1992;87:762-5.
22. Fléjou JF, Potet F, Molas G, Bernades P, Amouyal P, Fékété F. Cystic dystrophy of the gastric and duodenal wall developing in heterotopic pancreas: An unrecognised entity. Gut 1993;34:343-7.
23. Yamada Y, Kida M, Sakaguchi. A study on myogenic tumors of the upper gastrointestinal tract by endoscopic ultrasonography with special reference to the differential diagnosis of bening and malignant lesions. Dig Endosc 1992;4:396-408.