Documento descargado de http://www.elsevier.es el 24/05/2013. Copia para uso personal, se prohíbe la transmisión de este documento por cualquier medio o formato.

Localizador web
Artículo 31.081

Nota clínica

Forma inusual del carcinoma medular de tiroides: tratamiento con análogos de somatostatina

B. GIMÉNEZ[a], A. ROMERO[a], J.A. CHENA[b], M. FERRER[c], M.L. MILLÁN[a] Y M. PASCUAL[a]

Servicios de [a]Medicina Familiar y Comunitaria. [b]Endocrinología y [c]Bioquímica. Hospital General San Jorge. Huesca.

El carcinoma medular de tiroides (CMT) es un tumor tiroideo maligno primario secretor de calcitonina que puede presentarse de forma esporádica o familiar. Presentamos el caso de un paciente afectado de CMT esporádico con metástasis a distancia que expresa receptores para somatostatina y concentraciones séricas de calcitonina dentro de la normalidad. Se describe la clínica,
la anatomía patológica, los factores pronósticos, el diagnóstico y
el tratamiento con análogos de la somatostatina.

Palabras clave: Carcinoma medular de tiroides. Calcitonina. Receptores de somatostatina. Análogos de somatostatina.

UNUSUAL FORM OF MEDULLARY THYROID CARCINOMA: TREATMENT WITH SOMATOSTATIN ANALOGUES

Medullary thyroid carcinoma (MTC) is a primary malignant tumor secreting calcitonin, which can appear sporadically or as a familiar tumor. We present a case of a patient suffering from sporadic MTC with distant metastases that express somatostatin receptors and serum calcitonin within normal levels. We describe clinical, pathological anatomy, pronostic factors, diagnosis as well as the treatment with somatostatin analogues.

Key words: Medullary thyroid carcinoma. Calcitonin. Somatostatin receptors. Somatostatin analogues.

El carcinoma medular de tiroides (CMT) representa el 5-10% de los tumores tiroideos malignos. Es un tumor neuroendocrino derivado de las células C o parafoliculares[1], capaces de secretar una serie de sustancias hormonales, como calcitonina y antígeno carcinoembrionario (CEA), cuya identificación en el tumor o en sangre periférica puede ser útil para el diagnóstico y el seguimiento de los pacientes. La presentación clínica suele ser un nódulo tiroideo de consistencia firme, indoloro y de crecimiento lento. A menudo se acompaña, incluso en fases precoces, de adenopatías cervicales, y en ocasiones el hallazgo inicial puede ser el de una metástasis a distancia.

El CMT y sus metástasis pueden expresar receptores para somatostatina y ser visualizados mediante gammagrafía con octreótida marcado con indio 111 con una alta sensibilidad[2-5].

El 70-80% del CMT son formas esporádicas y el 20%, formas familiares que pueden asociarse a otras enfermedades endocrinas (neoplasia endocrina múltiple, MEN). Tanto en formas esporádicas como familiares se han encontrado mutaciones del protooncogén *RET*[6,7], que parecen estar implicadas en su patogenia. En el CMT esporádico son mutaciones somáticas, únicamente en las células tiroideas, mientras que en las formas familiares se presentan mutaciones características en los leucocitos sanguíneos[1].

El CMT suele ser un tumor no encapsulado que infiltra la glándula tiroidea, está formado por células poligonales o triangulares con gránulos azurófilos en su citoplasma y núcleo excéntrico[8]; habitualmente contiene calcitonina y CEA, y en un 80% de los casos sustancia amiloide. Su pronóstico es peor que el de los carcinomas papilares y foliculares pero mucho mejor que el del carcinoma anaplásico. La supervivencia a largo plazo ha mejorado probablemente por hacerse los diagnósticos en fase más temprana. Los factores pronósticos más importantes son la edad, el sexo, la presentación clínica, el estadio TNM, la forma esporádica o familiar y la extensión de la tiroidectomía, si bien únicamente la edad y el estadio pueden ser considerados como factores pronósticos independientes en un análisis multivariante[9,10].

Correspondencia: Dr. J.A. Chena Alejandro.
Unidad Endocrinología. Hospital San Jorge.
Avda. Martínez de Velasco, 36. 22071 Huesca.

Manuscrito recibido el 5-3-2001; aceptado para su publicación el 15-10-2001.

Documento descargado de http://www.elsevier.es el 24/05/2013. Copia para uso personal, se prohíbe la transmisión de este documento por cualquier medio o formato.

CASO CLÍNICO

Paciente varón de 73 años al que se diagnostica de forma casual una lesión en el cuero cabelludo sugerente de lipoma, que se extirpa. Durante el acto quirúrgico se detectan dos lesiones hipervascularizadas en calota que afectan a la capa ósea, procediéndose a la biopsia de las mismas con el resultado anatomopatológico de células escasamente diferenciadas de tipo linfoplasmocitoide.

En la exploración física posterior, se descubrió un nódulo en lóbulo tiroideo derecho; el resto de la exploración física fue irrelevante. Las pruebas analíticas realizadas (hemograma, VSG, bioquímica, incluido balance fosfocálcico y estudio hormonal [T4 libre, TSH, PTH, osteocalcina y calcitonina] se hallaban dentro de parámetros normales. La concentración sérica de calcitonina fue de 6 pg/ml. Se realizó una biopsia de médula ósea sin hallazgos de interés. El estudio radiológico reveló dos imágenes osteolíticas en calota y una en el tercio distal del húmero derecho (fig. 1). La gammagrafía ósea con tecnecio 99 demotró una captación únicamente en las dos lesiones en calota referidas. La TC toracoabdominal objetivó un conglomerado adenopático paraaórtico izquierdo de localización anterior al riñón. El nódulo tiroideo era hipocaptante en la gammagrafía y sólido en la ecografía, por lo que se realizó punción-aspiración con aguja fina, cuyo resultado anatomopatológico fue sugestivo de carcinoma medular de tiroides con el mismo tipo de células linfoplasmocitoides de las lesiones de calota.

Se procedió a efectuar una tiroidectomía total con vaciamientos funcionales bilaterales y recurrenciales, confirmándose por anatomía patológica el diagnóstico de carcinoma medular de tiroides sin encontrar metástasis en ninguna de las cadenas cervicales exploradas. Macroscópicamente, se observó un nódulo bien delimitado de 2,5 cm de diámetro parcialmente encapsulado en el lóbulo derecho de consistencia firme y coloración blanquecina-amarillenta. Los cortes histológicos revelaron la presencia de una neoformación atípica que crece en forma de nidos y cordones (fig. 2A) separados por tractos de tejido fibroso con colágena hialinizada. No se detectó amiloide. Las células, en general, eran de tamaño mediano, de citoplasma basófilo y núcleo desplazado a la periferia que le daban un aspecto linfoplasmocitoide (fig. 2B). También se identificaron áreas con células de aspecto fusiforme o poligonal. Inmunohistoquímicamente, presentaba positividad difusa con cromogranina, AEI-AE3 y CAM 5.2. Se observó expresividad focal con calcitonina y CEA y negatividad para tiroglubina. El estudio posterior con yodo 123 descubrió restos captadores tiroideos eutópicos sin captación de las metástasis citadas y se procedió a su tratamiento ablativo con yodo 131.

El estudio genético de adenomatosis endocrina múltiple mediante estudio molecular de mutaciones del protooncogén *RET* dio resultados negativos, concluyendo que se trataba de un CMT esporádico con una fiabilidad del 95 y el 70% de no pertenecer a un MEN II y a un CMT familiar, respectivamente.

La gammagrafía realizada con octreótida marcado con indio 111 mostró receptores para somatostatina en las lesiones de calota, en la vértebra dorsal D6, el húmero derecho y la región prerrenal izquierda (fig. 3), confirmadas mediante TC. Se instauró tratamiento supresor con análogos de somatostatina-lanreótida, objetivándose una reducción significativa del tamaño de las lesiones de calota. El paciente permanecio asintomático con buena calidad de vida y parámetros analíticos, incluida calcitonina, dentro de la normalidad.

Tras dos años de buena evolución, se produjo reactivación metastásica con un empeoramiento progresivo, y el paciente falleció tres años después del diagnóstico de su enfermedad.

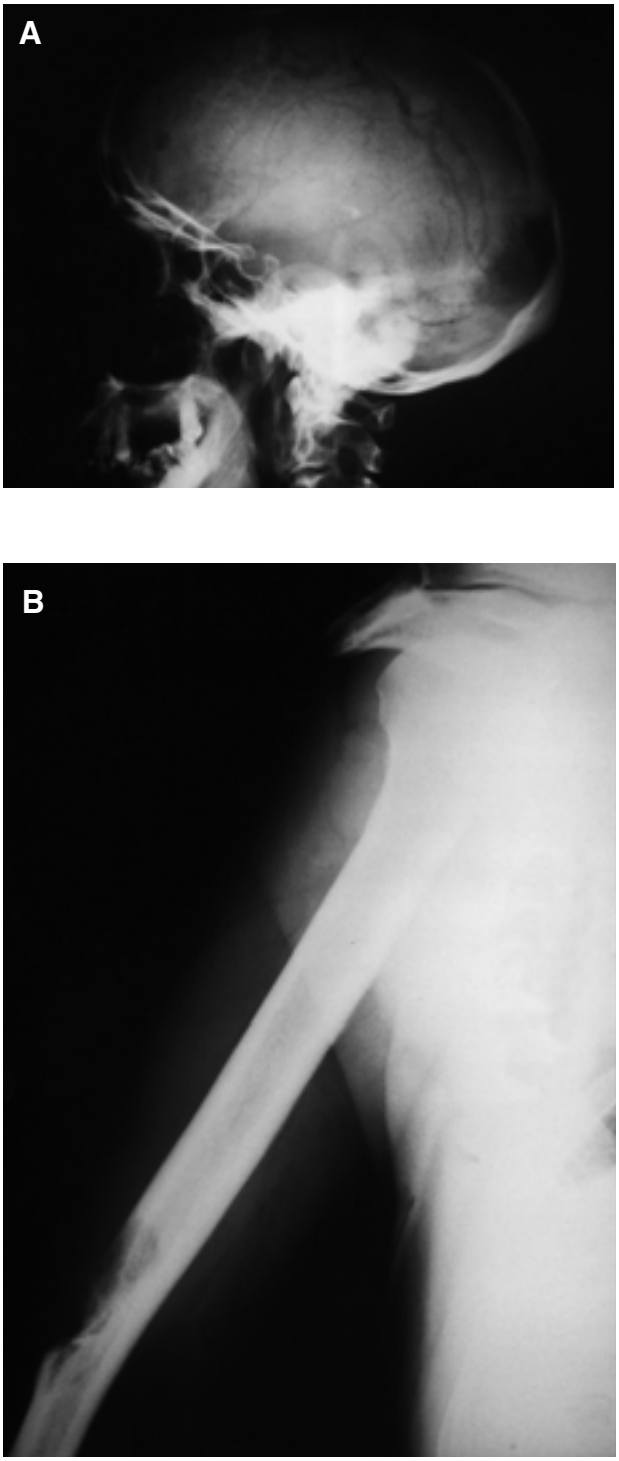

Fig. 1. A) Radiografía del cráneo: se aprecian dos imágenes osteolíticas en calota, una parietal y otra occipital. B) Radiografía del húmero derecho: se observa una importante lesión osteolítica en su tercio distal.

DISCUSIÓN

Respecto al caso clínico descrito, cabe destacar algunas características que suscitan nuestro interés. En primer lugar, las concentraciones de calcitonina se mantienen durante todo el proceso dentro de los intervalos de normalidad. Tratándose de un carcinoma medular de tiroides, éste es un hecho inusual, ya que una de sus características principales es encontrar elevadas concentraciones séricas de calcitonina. Sin embargo, existe algún caso descrito en la bibliografía que avala el diagnóstico de CMT con calcitonina plasmática normal y anatomía patológica compatible[11], por lo cual deberíamos ser cuidadosos antes de descartar un carcinoma medular ante una calcitoninemia normal hasta no disponer de la biopsia definitiva.

Respecto a la anatomía patológica, ésta constituye la confirmación necesaria para el diagnóstico del carcinoma me-

Documento descargado de http://www.elsevier.es el 24/05/2013. Copia para uso personal, se prohíbe la transmisión de este documento por cualquier medio o formato.

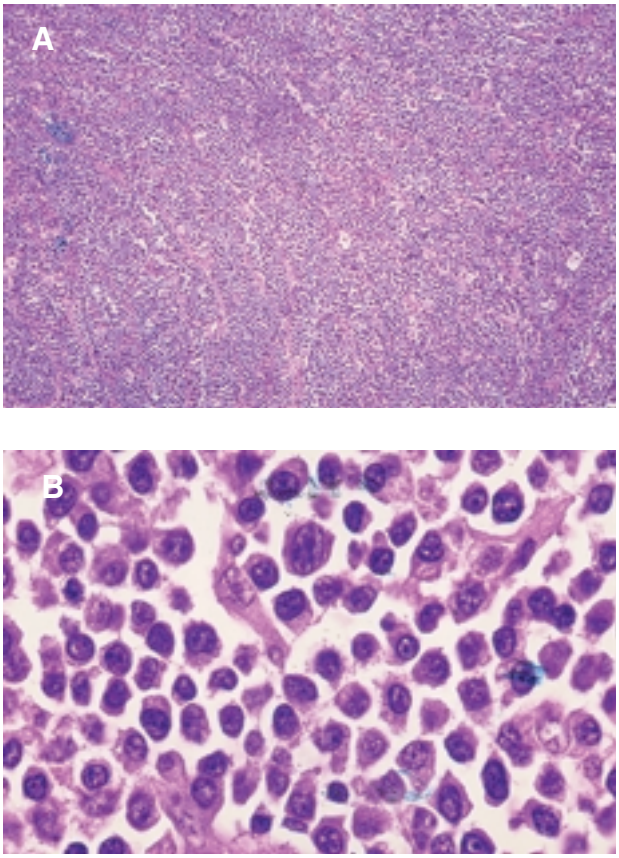

Fig. 2. A) Carcinoma medular tiroideo constituido por proliferación celular con disposición en forma de nidos y cordones (HE ×40). (Cortesía del Dr. M. Marigil Gómez.) B) Células tumorales de tamaño pequeño y mediano, de tipo plasmocitoide (HE ×400.) (Cortesía del Dr. M. Marigil Gómez.)

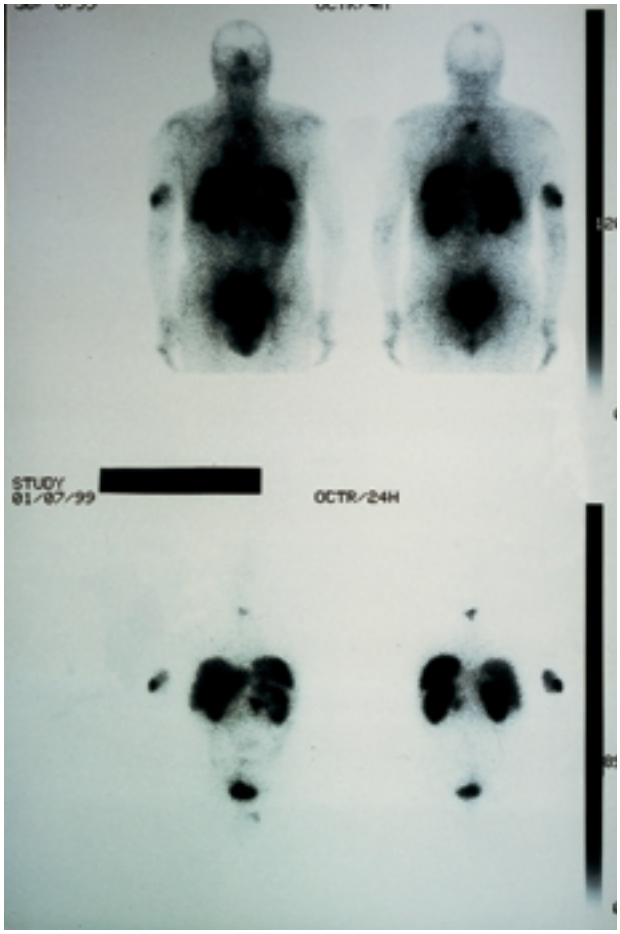

Fig. 3. En la gammagrafía con octreótida marcado con indio 111 se observan lesiones metastásicas en calota, sexta vértebra dorsal, húmero derecho y región prerrenal izquierda.

dular de tiroides. Se trata, en general, de un tumor único o múltiple, sin cápsula, que infiltra la glándula y está compuesto por células de distinta forma y tamaño agrupadas en lóbulos, trabéculas o islotes. Se detecta amiloide en el 80% de los casos y contiene habitualmente calcitonina y CEA; es posible demostrar la presencia de otros péptidos con las técnicas de inmunohistoquímica. El estudio citológico revela una celularidad variable según la célula tumoral muestreada, con posible pleomorfismo celular dependiendo del dominio de algún tipo celular. El diagnóstico se refuerza con la demostración de calcitonina, CEA o amiloide[8,11]. En nuestro caso, se llegó a la conclusión del diagnóstico de carcinoma medular por el aspecto citológico linfoplasmocitario de las células entremezcladas con células fusiformes o poligonales así como por la positividad a cromogranina, calcitonina y CEA y la negatividad para tiroglobulina. Conceptualmente, cabe pensar que la síntesis de varias hormonas peptídicas a cargo del carcinoma medular apunta a que éste representa a una serie de tumores junto con los tumores carcinoides dentro del grupo más genérico de los carcinomas neuroendocrinos. De hecho, Rosai[12] ha observado varios casos similares al nuestro de una serie de carcinomas medulares escasamente diferenciados "libres de calcitonina" que podrían clasificarse entre estas dos entidades. Corresponderían a aquellos carcinomas medulares desprovistos de amiloide y de calcitonina porque por su propia indiferenciación han perdido la capacidad de secreción de calcitonina y, por ende, de amiloide relacionado con dicha proteína; no obstante, expresan cromogranina, como en nuestro caso.

Otro punto a destacar, tanto en el carcinoma medular de tiroides como en sus metástasis, es que pueden expresar receptores para la somatostatina, y una porción significativa de dichos receptores es visualizada mediante gammagrafía con octreótida marcado con indio 111 (Octreoscan)[2]. La temprana detección de la extensión tumoral es importante dada la gran tendencia del CMT a metastatizar[4,5]. Hasta hace unos años el diagnóstico de estas metástasis era difícil pero diversos estudios[13] han probado la eficacia del Octreoscan en la detección temprana de las enfermedades metastásicas de CMT captadoras de somatostatina incluso con técnicas de imagen negativas[3,5]. En nuestro caso, la gammagrafía con octreótida demuestra las metástasis a distancia captadoras de somatostatina.

Por último, en cuanto al tratamiento del carcinoma medular de tiroides, actualmente la cirugía es la modalidad terapéutica principal, mediante tiroidectomía total y linfadenectomía de las cadenas centrales. Después de la cirugía, es necesaria la terapia sustitutiva con levotiroxina. La radioterapia externa no es efectiva contra el avance de este tipo de neoplasia, mientras que la quimioterapia tiene una actividad moderada[14].

Así, se impone la necesidad de buscar de nuevas terapias ante la aparición de metástasis de CMT. Desde principio de los noventa, la disponibilidad de los análogos de la soma-

Documento descargado de http://www.elsevier.es el 24/05/2013. Copia para uso personal, se prohíbe la transmisión de este documento por cualquier medio o formato.

tostatina ha permitido su uso terapéutico en una gran variedad de enfermedades humanas, incluyendo los procesos digestivos tumorales y las enfermedades neuroendocrinas, entre ellas el CMT[15]. Los primeros resultados de estos fármacos no aportaron grandes beneficios en el tratamiento de las metástasis: no se demostraron efectos terapéuticos ni disminución de su tamaño[16,17]. Sin embargo, en los últimos años, los análogos de la somatostatina en combinación con interferón han sido utilizados en la terapia del cáncer medular de tiroides, demostrando un efecto beneficioso sobre los tumores neuroendocrinos y su producción de calcitonina. Inicialmente, se carecía de datos consistentes sobre el efecto de estos agentes biológicos en la reducción de la masa tumoral, pero estudios recientes han demostrado que la terapia con lanreótida en combinación con interferón 2α logra una estabilización de la enfermedad con leve regresión del tamaño tumoral y mejoría clínica de los pacientes, así como una reducción de las concentraciones plasmáticas de calcitonina superior a un 50%[14,18-20]. En el caso que nos ocupa, se instauró un tratamiento con análogos de somatostatina, constatándose una reducción significativa del tamaño de las lesiones de calota (de 3 a 1 cm de diámetro, una de ellas; la otra desapareció). El paciente permaneció asintomático y con buena calidad de vida durante 2 años.

En conclusión, no se puede obviar el diagnóstico de carcinoma medular de tiroides a pesar de las concentraciones séricas de calcitonina normales ya que debe ser la anatomía patológica lo que lo confirme. La utilización de la gammagrafía con octreótida puede ser un buen elemento diagnóstico en la detección temprana de CMT y sus metástasis, abriéndose una opción terapéutica válida en el tratamiento de esta patología tiroidea gracias a la utilización de análogos de somatostatina.

BIBLIOGRAFÍA

1. Giuffrida D, Gharib H. Current diagnosis and management of medullary thryroid carcinoma. Ann Oncol 1998;9:695-701.
2. O'Byrne KJ, O'Hare N, Sweeney E, Freyne PJ, Cullen MJ. Somatostatin and somatostatin analogues in medullary thyroid carcinoma. Nucl Med Commun 1996;17:810-6.
3. Krausz Y, Rosler A, Guttmann H, Ish-Shalom S, Shibley N, Chisin R, et al. Somatostatin receptor scintigraphy for early detection of regional and distant metastases of medullary carcinoma of the thyroid. Clin Nucl Med 1999;24:256-60.
4. Kurtaran A, Scheuba C, Kaserer K, Schima W, Czereny C, Angelberger P, et al. Indium 111- DTPA-D-Phe-1 octreotide and Technetium-99m-(V)- dimercaptosuccinic acid scanning in the preoperative staging of medullary thryroid carcinoma. J Nucl Med 1998;39:1907-9.
5. Shi W, Jhonston CF, Buchanan KD, Ferguson WR, Laird JD, Croters JG, et al. Localization of neuroendocrine tumours with (111In) DTPA-octreotide scintigraphy (Octreoscan): a comparative study with CT and MR imaging. QJM 1998;91:295-301.
6. Frick T, Franebo F, Grimelius L, Hoog A, Wallin G, Larsson C. Expression of RET and its ligands complexes, GDNF/GFR alpha-1 and NTN/GFR alpha-2 in medullary thyroid carcinomas. Eur J Endocrinol 2000;142:643-9.
7. Eng C, Thomas GA, Neuberg CS, Mulligan LM, Healey CS, Hougton C, et al. Mutation of the RET proto-oncogene is correlated with RET inmunostaining in subpopulations of cells in sporadic medullary thyroid carcinoma. J Clin Endocrin Metab1998;83:4310-3.
8. Papaparaskeva K, Nagel H, Droese M. Cytologic diagnosis of medullary carcinoma of the thyroid gland. Diagn Cytopathol 2000;22:351-8.
9. Kebebew B, Ituarte PH, Siperstein AE, Duh QY, Clark OH. Medullary thyroid carcinoma: clinical characteristics, treatment, prognostic factors and a comparison of staging systems. Cancer 2000;88:1139-48.
10. Modigliani E, Cohen R, Campos JM, Conte-Devlox B, Maes B, Boneu A, et al. Prognostic factors for survival and for biochemical cure in medullary thyroid carcinoma: results in 899 patients. The GETC Study Group. Groupe d'etude des tumeurs a calcitonine. Clin Endocrinol (Oxf) 1998;48:265-73.
11. Redding AH, Levine SN, Fowler MR. Normal preoperative calcitonin levels do not always exclude medullary thyroid carcinoma in patients with large palpable thyroid masses. Thyroid 2000;10:919-22.
12. Rosai J. Ackerman's surgical pathology (Vol I). eighth edition. Mosby-Yearbook Inc., 1996; p. 542.
13. Berna L, Chico A, Matías-Guiu X, Mato E, Catafau A, Alonso C, et al. Use of somatostatin analogue scintigraphy in the localization of recurrent medullary thyroid carcinoma. Eur J Nucl Med 1998;25:1482-8.
14. Vitale G, Cascone E, Lupoli G Jr, Ciccarelli A, Barone C, Lupoli G. New developments in the treatment of medullary thyroid carcinoma. Minerva Endocrinol 1998;23:121-8.
15. Faglia G, Arosio M. Therapeutic use of somatostatin analogues in endocrinology. Recenti Prog Med 1992 Nov;83:626-33.
16. Guliana JM. Role of non surgical therapeutics in the treatment of patients with medullary cancer of thyroid. Ann Endocrinol (Paris) 1996;57:33-40.
17. Zlock DW, Greenspan FS, Clark OH, Higgins CB. Octreotide therapy in advanced thyroid cancer. Thyroid 1994;4:427-31.
18. Lupoli G, Cascone E, Arlotta F, Vitale G, Celentano L, Salvatore M, et al. Treatment of advanced medullary thyroid carcinoma with a combination of recombinant interferon alpha-2b and octreotide. Cancer 1996;78:1114-8.
19. Vitale G, Tagliaferri P, Caraglia M, Rampone E, Ciccarelli A, Bianco AR, et al. Slow release lanreotide in combination with interferon alpha-2b in the treatment of syntomatic advanced medullary thyroid carcinoma. J Clin Endocrinol Metab 2000;85:983-8.
20. Forsell-Aronsson EB, Nilsson O, Bejegard SA, Kolby L, Bernhardt P, Molne J, et al. 111 In-DTPA-D-Phe-1 octreotide binding and somatostatin receptor subtypes in thryroid tumor. J Nucl Med 2000;41:636-42.