Documento descargado de http://www.elsevier.es el 26/05/2013. Copia para uso personal, se prohíbe la transmisión de este documento por cualquier medio o formato.

Paciente con esplenomegalia nodular

B. Acea Nebril, C Prada Puentes* y C. Gómez Freijoso
*Servicios de Cirugía General A y *Anatomía Patológica. Hospital Juan Canalejo. La Coruña.*

Caso clínico

Mujer de 72 años de edad que acude al servicio de Urgencias por un cuadro de dolor abdominal en hemiabdomen izquierdo de 48 horas de evolución, continuo y no irradiado. En sus antecedentes personales destacaba un recambio valvular mitral, motivo por el cual recibe anticoagulación oral. En la exploración física se constata un dolor a la palpación en hipocondrio izquierdo, sin signos de irritación peritoneal, y un efecto masa a dicho nivel. La analítica general es normal. Tras ser ingresada para estudio se realiza una tomografía computarizada (TC) abdominal en la que se aprecia un bazo aumentado de tamaño, cuyo interior es de aspecto heterogéneo con múltiples lesiones hipodensas (fig. 1).

Tratamiento

Se realiza una laparotomía media supraumbilical en donde se observa un bazo agrandado y cuya superficie presenta múltiples nodulaciones. Durante la liberación quirúrgica del bazo se aprecia la existencia de un bazo accesorio, procediéndose a la extirpación de ambos (fig. 2). El postoperatorio transcurre sin incidencias.

Estudio anatomopatológico

La pieza quirúrgica pesó 520 gramos y externamente presentaba una nodulidad bajo la cápsula esplénica. Al corte se aprecia una trabeculación fina con material de aspecto trombótico que se acompaña de áreas más sólidas que parecen corresponder con parénquima esplénico (fig. 3). En el estudio microscópico se evidencian numerosos espacios quísticos de apariencia pseudovascular, multifocal, que presenta en unas zonas una apariencia de canales, en otras una apariencia papilar y en otras una apariencia quística y que están revestidos por células de aspecto histiocitoide. El estudio del bazo accesorio muestra los mismos cambios histológicos. El estudio con anticuerpos monoclonales muestra positividad en las células que tapizan los espacios quísticos y papilares con el marcador histiocítico CD68 (fig. 4).

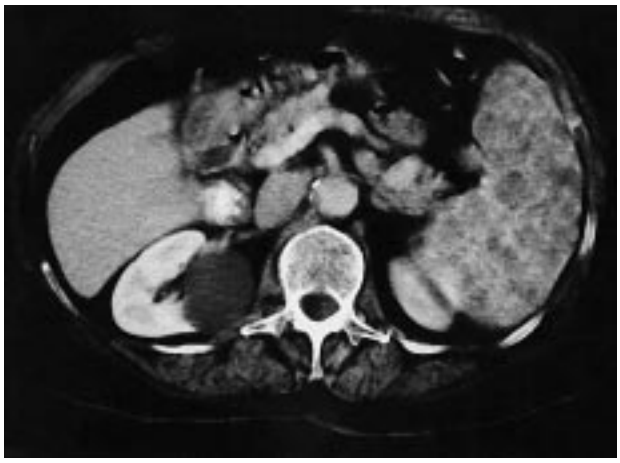

Fig. 1. Tomografía computarizada abdominal. Bazo aumentado de tamaño y de aspecto heterogéneo con múltiples lesiones hipodensas.

Fig. 2. Esplenomegalia nodular y pequeño bazo accesorio (flecha) en hilio esplénico.

Documento descargado de http://www.elsevier.es el 26/05/2013. Copia para uso personal, se prohíbe la transmisión de este documento por cualquier medio o formato.

Fig. 3. Corte sagital del bazo. Afectación difusa con espacios vasculares rellenos de material hemático.

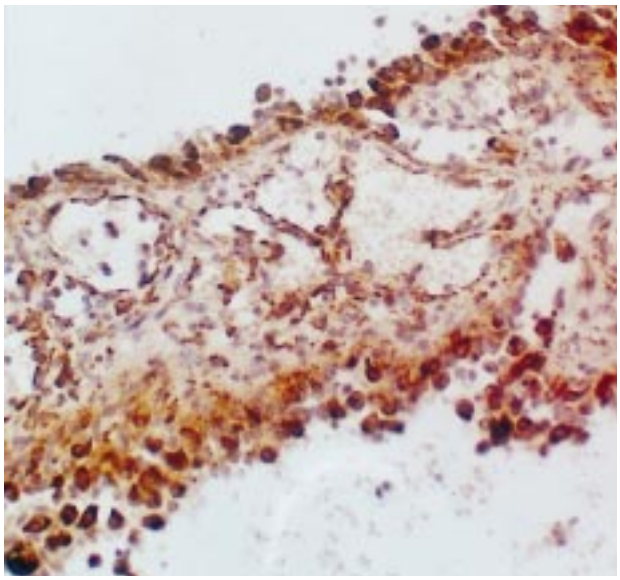

Fig. 4. Estudio inmunohistoquímico que muestra positividad del marcador CD68 en las células que recubren la papila.

Diagnóstico

Angioma de células litorales de bazo principal y accesorio.

Comentarios

El angioma de células litorales del bazo es un tumor benigno descrito por primera vez por Falk et al [1] en 1991 y cuyas características histológicas e inmunológicas los diferencia de otras neoplasias esplénicas como el hemangioma capilar, el hemangioma cavernoso y el angiosarcoma. En la experiencia de estos autores, basada en la revisión de 17 casos, la edad media de presentación se situó en los 49 años, mientras que los síntomas más frecuentes fueron la esplenomegalia, el hiperesplenismo y la fiebre de origen desconocido. Todos los enfermos tuvieron un diagnóstico previo diferente al de angioma de células litorales, y entre ellos destacaron los diagnósticos de tumor vascular (5 casos), angiosarcoma (4 casos) y hemangioma (4 casos). El angioma de células litorales ha sido notificado únicamente en localización esplénica, en donde afecta, mediante lesiones nodulares como las evidenciadas en la TC de nuestro caso, a la pulpa roja de este órgano, bien de forma circunscrita o bien comprimiendo el tejido adyacente. La existencia de múltiples nódulos, como en el caso presentado (fig. 3), ha sido reportado en dos enfermos de Arber et al [2], pero no existe constatación en la literatura de la afectación simultánea del bazo principal y accesorio. Actualmente se discute el origen de esta neoplasia y la teoría más aceptada es la existencia de una hiperfuncionalidad del tejido esplénico. Dos hechos apoyan este modelo. El primero de ellos se refiere a que el angioma de células litorales representa un endotelio que ha desarrollado unas propiedades fagocíticas especiales. Así, la positividad a la proteína S-100 podría reflejar una alteración del estado funcional de la célula litoral, un efecto reactivo también demostrado en bazos de pacientes con sida y en algunos linfomas con afectación esplénica. El segundo argumento se sitúa en el inmunofenotipo característico de estas neoplasias, que en general reaccionan con el factor FVII-Ag, el BMA-120 y el CD-68Ag (fig. 4), lo que sustenta el concepto de una diferenciación reticuloendotelial en este epitelio vascular. Nuestro caso puede ser una prueba a favor de esta teoría, ya que en el mismo se demostraría una hiperfuncionalidad del tejido esplénico que afectaría tanto al bazo principal como accesorio. El diagnóstico diferencial más problemático lo constituye el angiosarcoma [3,4], una dificultad que se ve incrementada en los casos que, como el nuestro, existe un bazo accesorio afectado por la enfermedad en donde puede ser difícil discernir si la afectación del mismo constituye una metástasis del bazo principal.

El pronóstico del angioma de células litorales es bueno y es excepcional la recaída de la enfermedad. En nuestra experiencia la enferma se mantiene asintomática tras cuatro años de seguimiento.

BIBLIOGRAFÍA

1. Folk S, Stutte H, Frizzera G. Littoral cell angioma. A novel splenic vascular lesion demonstrating histiocytic differentiation. Am J Surg Pathol 1991; 15:1.023-1.033.
2. Arber B, Strikler J, Chen Y, Weiss L. Splenic vascular tumors: a histologic, immunophenotypic, and virologic study. Am J Surg Pathol 1997; 21:827-835.
3. Rosso R, Chan J. Further evidence supporting the sinus lining cell nature of splenic littoral cell angiosarcoma. Am J Surg Pathol 1196; 20:1.531-1.532.
4. Rosso R, Paulli M, Gianelli U, Boveri E, Srtella G, Magrini U. Littoral cell angiosarcoma of the spleen. Case report with immunohistochemical and ultrastructural analysis. Am J Surg Pathol 1995; 19:1.203-1.208.