Documento descargado de http://www.elsevier.es el 20/06/2013. Copia para uso personal, se prohíbe la transmisión de este documento por cualquier medio o formato.

Varón de 63 años con síndrome general y masa esplénica

R. Molina Villaverde, J. L. López González, J. de Castro Carpeño, A. Jiménez Gordo, E. Espinosa Arranz, A. Ordóñez Gallego y M. González Barón

Servicio de Oncología Médica. Hospital Universitario La Paz. Madrid.

Caso clínico

Se trata de un varón de 63 años fumador de 20 cigarrillos al día y sin otros antecedentes de interés, que consulta por astenia, anorexia y disminución de 4 kg de peso en los últimos 3 meses junto con dolor en hipocondrio izquierdo continuo sin fiebre asociada. En la exploración física aparecía una hipoventilación pulmonar global más marcada en la base izquierda y dolor a la palpación en hipocondrio y flanco izquierdo sin signos de irritación peritoneal. El hemograma y la bioquímica no mostraban alteraciones y en la radiografía de tórax se objetivaba un patrón intersticial reticular bilateral y una elevación del hemidiafragma izquierdo con imagen de condensación o de un posible derrame pleural. En la ecografía abdominal se podía apreciar una masa a nivel del bazo. Se realizó una tomografía axial computarizada donde se observó una masa en lóbulo inferior izquierdo pulmonar con base en pleura con cavitación en su interior y con migración transdiafragmática que invadía el bazo, produciéndose un defecto de replección en éste de 5 cm con bordes irregulares y que captaban contraste en anillo (figs. 1 y 2).

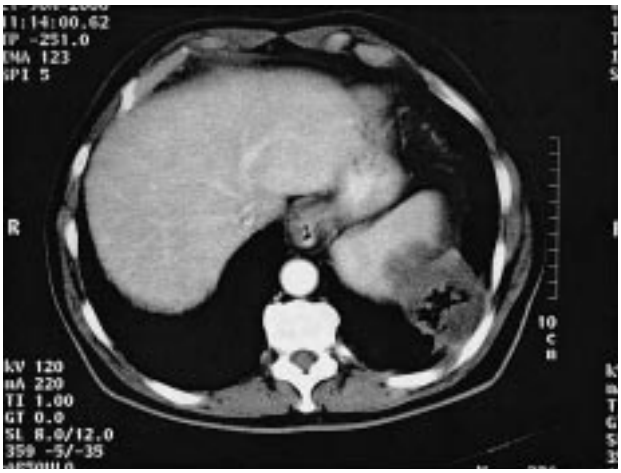

Fig. 1.

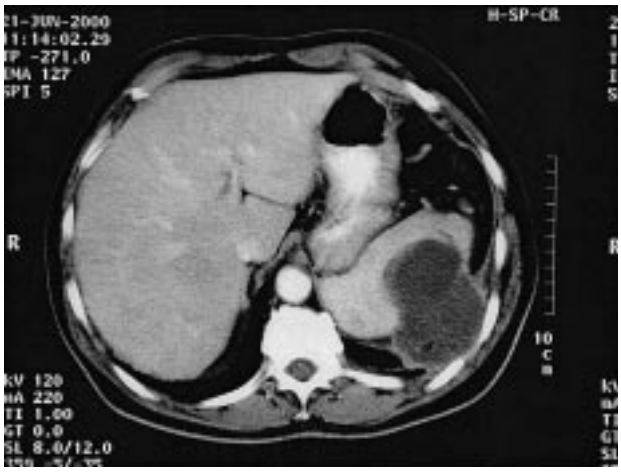

Fig. 2.

Documento descargado de http://www.elsevier.es el 20/06/2013. Copia para uso personal, se prohíbe la transmisión de este documento por cualquier medio o formato.

Diagnóstico

La punción-aspiración con aguja fina fue sugestiva de carcinoma epidermoide de pulmón. La fibrobroncoscopia mostraba una lesión que protruía hacia la luz del árbol bronquial izquierdo a la entrada del bronquio principal del lóbulo inferior izquierdo.

Discusión

En general, los tumores primitivos esplénicos, benignos (los más frecuentes son los linfangiomas y los hemangiomas) o malignos (linfomas y más raros los hemangiosarcomas) son excepcionales. Sin embargo, la participación del bazo en la enfermedad de Hodgkin o en linfomas no Hodgkin es frecuente y son más raras las metástasis de otros tipos de tumores, pero pueden encontrarse hasta en el 50% de los casos si se buscan específicamente, sobre todo en el caso de melanomas. En cualquier caso, ya sea por diseminación a distancia o por invasión como estructura adyacente, tiene escasa repercusión clínica y pronóstica.

El carcinoma epidermoide de pulmón deriva del epitelio bronquial y tiende a ser de localización central con invasión local frecuentemente con áreas de neumonitis obstructiva distal y cavitación. Constituye el 45% de los carcinomas no microcíticos de pulmón y tiene una menor tendencia a metastatizar que los otros tipos histológicos.

La peculiaridad de este caso deriva de la forma de presentación de este tumor, que además del síndrome general de astenia, anorexia y pérdida de peso, común a la mayoría de las neoplasias, se manifestó como una masa esplénica en la ecografía inicial y sin observarse imagen clara de tumoración pulmonar en la radiografía de tórax. La migración transdiafragmática de una neoplasia de pulmón no es frecuente y lo es mucho más la diseminación a distancia.

BIBLIOGRAFÍA

1. Bishop MB, Lansing LS. The spleen: a correlative overview of normal and pathologic anatomy. Hum Pathol 1982; 13:334-338.
2. Enríquez P, Neiman RS. The pathology of the spleen. A functional approach. Chicago: American Society of Clinical Pathologists, 1976; 11.
3. Rosse WF. Spleen as a filter. N Engl J Med 1987; 317:704-706.
4. Ginsberg RJ, Kris MG, Armstrong JG. Non-small cell lung cancer. En: DeVita VT, Jr, Hellman S, Rosenberg SA, eds. Cancer: principles and practice of oncology, (4.ª ed). Philadelphia: JB. Lippincott Co., 1993; 673-723.
5. Espinosa J, González Barón M, Jalón I. Cáncer de pulmón (I). En: González Barón, et al, eds. Oncología clínica 2. Madrid: Interamericana McGraw Hill, 1998; 35-55.