Documento descargado de http://www.elsevier.es el 24/05/2013. Copia para uso personal, se prohíbe la transmisión de este documento por cualquier medio o formato.

CARTA CIENTÍFICA

Hiperlactatemia sintomática en pacientes con infección por el virus de la inmunodeficiencia humana tratados con análogos de nucleósidos

Sr. Editor: Desde hace una década se sabe que los inhibidores de la transcriptasa inversa análogos de nucleósidos (ITIAN) pueden ocasionar un efecto tóxico caracterizado por la combinación de acidosis láctica y esteatosis hepática (ALEH), y que este efecto, aunque infrecuente, es grave y origina una mortalidad muy elevada[1-5]. En los últimos años ha sido unánimemente aceptada la teoría de que esta complicación, como otras también producidas por los ITIAN (anemia, miopatía, neuropatía periférica, pancreatitis) está motivada por la toxicidad mitocondrial que ocasionan los mencionados fármacos antirretrovirales al inhibir la enzima γ-polimerasa humana, la cual es necesaria para la replicación del ADN mitocondrial[6]. Recientemente se ha descrito otro efecto indeseable de los ITIAN, que combina elevadas concentraciones plasmáticas de lactato con síntomas constitucionales, digestivos y/o abdominales[7,8]. La importancia de conocer esta complicación, a la que se ha denominado hiperlactatemia sintomática (HLS)[7], y cuyo pronóstico suele ser muy favorable tras la suspensión del ITIAN causante[7,8], radica en que su diagnóstico precoz puede evitar el desarrollo ulterior del mucho más grave síndrome ALEH, al cual es posible que preceda[8].

Para evaluar la incidencia de HLS y analizar las características de los pacientes que la sufren, durante los 5 meses comprendidos entre enero y junio de 2000 determinamos los valores plasmáticos de lactato en los pacientes con infección por el virus de la inmunodeficiencia humana (VIH) que, siendo tratados con un régimen antirretroviral que incluyese al menos un ITIAN, presentasen, de forma aislada o en combinación, síntomas constitucionales (astenia, anorexia, pérdida de peso), abdominales (dolor, distensión) y digestivos (náuseas, vómitos, diarrea). La determinación del lactato en el plasma se realizó mediante espectrofotometría (Lactate®, Roche/Hitachi 911, Roche Diagnostics GmbH, Mannheim, Alemania) inmediatamente después de la extracción sanguínea, la cual se efectuó en un tubo con heparina de litio y yodoacetato de litio, en ayunas, sin aplicar torniquete y sin haber realizado un ejercicio físico intenso durante al menos 2 h antes. Para la definición de caso de HLS se exigió, además, la ausencia de otras causas de hiperlactatemia, como: alcoholismo, diabetes, hipoxemia, consumo activo de drogas, insuficiencia renal e infecciones activas. A los enfermos que presentaron HLS, además de las pruebas sistemáticas practicadas en cada revisión a los pacientes con infección por el VIH que siguen tratamiento antirretroviral, se les realizó un estudio del equilibrio ácido-base, una radiografía de tórax y una ultrasonografía abdominal.

Un total de 13 (3%) de los 420 pacientes en tratamiento con ITIAN que fueron revisados durante el período de estudio aquejaban uno o más de los síntomas anteriormente mencionados; cinco de ellos (incidencia: 1,19 por 100 pacientes-año) fueron diagnosticados de HLS, pues presentaban también elevadas concentraciones plasmáticas de lactato y no cumplían ninguno de los criterios de exclusión referidos. Las características epidemiológicas, clínicas y biológicas más relevantes de estos 5 pacientes se exponen en la tabla 1 y, como puede apreciarse, todos los regímenes antirretrovirales que recibían los pacientes cuando presentaron la HLS incluían estavudina (d4T). La duración media (DE) de los mencionados regímenes fue de 19,4 (7,6) meses (límites, 11-30 meses) y la del tratamiento con ITIAN en su totalidad de 58,8 (28,5) meses (límites, 12-78 meses). Todos los pacientes, a excepción de uno (número 2, que realizaba su primer tratamiento), habían efectuado con anterioridad una media de 3,6 (DE 1,6) regímenes terapéuticos que habían contenido zidovudina, lamivudina y didanosina junto con diversos inhibidores de la proteasa. Los síntomas constitucionales, entre los cuales la astenia resultó especialmente llamativa, fueron constantes (5/5), pero también resultaron muy frecuentes las náuseas y los vómitos (4/5), así como el dolor abdominal (3/5). La duración media de los síntomas hasta el diagnóstico de HLS fue de 31 (DE 13,8) días. En ninguno de los pacientes se constató acidosis metabólica ni hiperamilasemia, y sólo dos de ellos, ambos con infección crónica por el virus de la hepatitis C, presentaron elevaciones considerables de las cifras plasmáticas de transaminasas. La ultrasonografía abdominal reveló la existencia de hepatomegalia homogénea en 3 enfermos, pero sólo en uno de ellos se puso de manifiesto un aumento de la ecogenicidad hepática. Ninguno de los 5 pacientes presentaba lipoatrofia, otra complicación de los ITIAN que se asocia a la HLS[9]. Los 5 enfermos han tenido una evolución favorable después de que se les suspendiera transitoriamente (media: 37 [25,8] días) el tratamiento antirretroviral y de que se les sustituyeran con posterioridad los ITIAN con que eran tratados cuando se les diagnosticó la HLS por abacavir más un inhibidor de la transcriptasa inversa no análogo de nucleósidos (efavirenz o nevirapina) en 4 casos, y por la combinación de lamivudina y zidovudina en el restante (número 2). Todos los pacientes se encuentran completamente asintomáticos. Los síntomas de HLS desaparecieron antes (10,6 [6,2] días; límites: 5-21 días) de que se normalizasen los valores plasmáticos de lactato, lo que ocurrió dentro de los primeros 15 días en 3 pacientes y dentro del primer mes en otro de ellos. Sin embargo, aquellos permanecen aún moderadamente elevados (2,92 mmol/l) en la paciente número 2, a pesar de haber transcurrido más de 6 meses desde que se le diagnosticó la HLS.

Estos datos, al igual que los de algunos estudios que se han comunicado al respecto[7,8], sugieren que la HLS es una complicación tardía de los ITIAN, especialmente de la estavudina, cuyo pronóstico es favorable con la suspensión y sustitución del/los fármaco/s que la originan. Puesto que es posible que, al menos en algunos casos, la HLS constituya una etapa precoz del síndrome ALEH[8], cuya mortalidad es muy elevada, o del síndrome metabólico por nucleósidos (lipoatrofia, hiperlactatemia y disfunción hepática)[9], su detección precoz puede ser importante. Por este motivo es aconsejable realizar una determinación de lactato en plasma a todos los pacientes con infección por el VIH que realicen un tratamiento antirretroviral con ITIAN y que presenten síntomas constitucionales, digestivos, y/o dolor abdominal[7-9].

Fernando Lozano, Emilia Ramayo[a], Juan E. Corzo y Jesús Gómez-Mateos

Sección de Enfermedades Infecciosas y [a]Servicio de Bioquímica. Hospital Universitario de Valme. Sevilla

1. Lai KK, Gang DL, Zawacki JK, Cooley TP. Fulminant hepatic failure associated wiht 2',3'-dideoxyinosine (ddI). Ann Intern Med 1991; 115: 283-284.
2. Freiman JP, Helfert KE, Hamrell MR, Stein DS. Hepatomegaly with severe steatosis in HIV-seropositive patients. AIDS 1993; 7: 379-385.
3. Chattha G, Arieff AI, Cummings C, Tierney LM. Lactic acidosis complicating the acquired immunodeficiency syndrome. Ann Intern Med 1993; 118: 37-39.
4. Olano JP, Borucki MJ, Wen JW, Haque AK. Massive hepatic steatosis and lactic acidosis in a patient with AIDS who was receiving zidovudine. Clin Infect Dis 1995; 21: 973-976.
5. Mokrzycki MH, Harris C, May H, Laut J, Palmisano J. Lactic acidosis associated with stavudine administration: a report of five cases. Clin Infect Dis 2000; 30: 198-200.
6. Brinkman K, Ter Hofstede HJM, Burger DM, Smeitink JAM, Koopmans PP. Adverse effects of reverse transcriptase inhibitors: mitochondrial toxicity as common pathway. AIDS 1998; 12: 1735-1744.
7. Maulin L, Gerard Y, De la Tribonniere X, Amiel M, Valette M, Baclet V et al. Emerging complication of antiretroviral therapy: symptomatic hyperlactatemia. Actas de 39th Interscience Conference on Antimicrobial Agents and Chemotherapy; 1999, septiembre 26-29; San Francisco. San Francisco: American Society for Microbiology, 1999.
8. Lonergan JT, Behling C, Pfander H, Hassanein TI, Mathews WC. Hyperlactatemia and hepatic abnormalities in 10 human immunodeficiency virus-infected patients receiving nucleoside analogue combination regimens. Clin Infect Dis 2000; 31: 162-166.
9. Carr A, Miller J, Law M, Cooper DA. A syndrome of lipoatrophy, lactic acidaemia and liver dysfunction associated with HIV nucleoside analogue therapy: contribution to protease inhibitor-related lipodystrophy syndrome. AIDS 2000; 14: F25-F32.

TABLA 1

Características epidemiológicas, clínicas y biológicas de los pacientes con hiperlactatemia sintomática

N.º	Edad (años)	Sexo	Riesgo VIH	CD4+×10⁶/l	CV (copias de ARN-VIH-1/ml)[a]	TAR	Duración TAR causal (meses)	SC	SD	DA	Lactato (mmol/l)[b]	pH	CO_3HNa (mmol/l)	ALT (U/l)	Hepatomegalia
1	39	V	UDVP	430	600	d4T, NVP, NFV	30	Sí	No	Sí	6,31	7,36	27,2	43	No
2	29	M	HTX	635	< 80	d4T, 3TC, NFV	11	Sí	Sí	No	6,07	7,38	21,4	27	No
3	38	V	UDVP	442	7.800	d4T, ddI, NVP	14	Sí	Sí	No	7,14	7,41	22,6	118	Sí
4	31	M	HTX	521	< 80	d4T, 3TC, IDV	28	Sí	Sí	Sí	6,76	7,46	23,5	42	Sí
5	37	V	UDVP	105	810	d4T, ddI, RTV, SQV	15	Sí	Sí	Sí	4,14	7,41	24,2	231	Sí[c]

[a]Determinada mediante la técnica NASBA (nucleid acid sequence-based amplification). [b]Valores normales de lactato en plasma: 0,67-2,47 mmol/l. [c]Ecogenicidad hepática aumentada. UDVP: usuario de drogas por vía parenteral; HTX: heterosexual; CV: carga viral; TAR: tratamiento antirretroviral; d4T: estavudina; 3TC: lamivudina; ddI: didanosina; NVP: nevirapina; NFV: nelfinavir; RTV: ritonavir; SQV: saquinavir; SC: síntomas constitucionales; SD: síntomas digestivos; DA: dolor abdominal; ALT: alaninaaminotransferasa; CO_3HNa: bicarbonato sódico.

Documento descargado de http://www.elsevier.es el 24/05/2013. Copia para uso personal, se prohíbe la transmisión de este documento por cualquier medio o formato.

CARTAS AL EDITOR

Colangiografía por resonancia magnética en el diagnóstico de derrame pleural masivo secundario a fístula pancreático-pleural

Sr Editor: El derrame pleural generalmente de pequeño tamaño es frecuente en pacientes con pancreatitis aguda. Por el contrario, el derrame asociado a pancreatitis crónica o seudoquiste pancreático es muy infrecuente, escasamente descrito y con frecuencia masivo y recurrente. Se produce por conexión fistulosa entre el páncreas y el espacio pleural o por extensión de un seudoquiste a través del mediastino. Se presenta el caso de un paciente con historia de etilismo crónico, pancreatitis crónica, seudoquiste pancreático y derrame pleural masivo secundario a fístula pancreático-pleural confirmada por colangiografía por resonancia magnética (RM).

Varón de 43 años de edad con historia de etilismo crónico que acudió por una clínica de 3 meses de evolución de dolor torácico, tos, disnea progresiva junto a astenia, anorexia y pérdida de unos 10 kg de peso. En la exploración física destacaba una disminución del murmullo vesicular en el hemitórax izquierdo y una hepatoesplenomegalia. En la analítica se obtuvo una VSG de 72 mm a la primera hora, hipoalbuminemia y una tasa de protrombina del 60%. En la radiografía de tórax se observó un derrame pleural izquierdo masivo y en la tomografía computarizada (TC), múltiples calcificaciones y un pequeño seudoquiste pancreático.
Se efectuó una broncoscopia con biopsia de la zona estenosada en el lóbulo inferior izquierdo, sin que se hallaron células malignas. Se realizó una toracentesis evacuadora, en la que se obtuvieron unos 9 l de líquido de aspecto serohemático: se trataba de un exudado con un 70% de polimorfonucleares, 3,1 g/dl de proteínas y 12.666 U/l de amilasas. Se llevaron a cabo 3 citologías, en las que no se observaron células atípicas. Se intentó hacer una pancreatografía retrógrada endoscópica (CPRE) con fines diagnósticos para valorar la colocación de una endoprótesis, pero no fue posible canular el conducto pancreático. Se realizó una colangiografía por RM que puso de manifiesto signos de pancreatitis crónica y un pequeño seudoquiste que comunicaba a través de una fístula con una colección voluminosa intratorácica situada encima del hiato esofágico (fig. 1). Se inició tratamiento médico con nutrición parenteral y somatostatina durante 4 semanas. Tras el inicio de la ingesta oral el paciente está asintomático y sin reaparición del derrame pleural, y no se ha precisado por el momento tratamiento quirúrgico.

La fístula pancreático-pleural fue descrita inicialmente por Anderson et al en 1973[1] y su incidencia es de alrededor de un 1% de los pacientes con pancreatitis crónica y seudoquiste[2,3]. Se presenta normalmente en varones de mediana edad, con historia de etilismo crónico (80%) y episodios previos de pancreatitis (52%)[4]. El derrame pleural suele ser masivo e izquierdo (65%) y aparece un seudoquiste pancreático en el 80% de los casos[4]. Los síntomas torácicos (disnea, dolor torácico, tos) predominan sobre los abdominales.
La determinación de amilasas en líquido pleural es muy importante en el diagnóstico, y es obligada en todo paciente con derrame pleural masivo y etilismo crónico. Virtualmente, ninguna otra enfermedad puede causar elevaciones tan significativas de esta enzima (media de 18.450 U/l)[4]. Otros 3 procesos pueden desarrollar un exudado pleural con amilasas altas: la pancreatitis aguda, con elevación moderada (máximo de 3.000-4.000 U/l); la rotura espontánea directa en la cavidad torácica de un seudoquiste, muy raro y de evolución fatal, y la ascitis pancreática por paso de líquido de la cavidad peritoneal a la pleural.
La radiología simple, la TC torácica y abdominal y la CPRE son importantes en el diagnóstico. La colangiografía por RM ha demostrado ser tan eficaz como la CPRE para distinguir la pancreatitis crónica del carcinoma de páncreas en el diagnóstico del colangiocarcinoma y en la detección de cálculos en el cístico y en el colédoco. Supone una ventaja en pacientes con estenosis duodenal, cirugía previa tipo Billroth II o trastornos del conducto pancreático que no se pueden evaluar por CPRE[5]. En los últimos años se ha mostrado también útil en el diagnóstico de la fístula pancreático-pleural[6,7]. Las secuencias fuertemente potenciadas en T_2 con supresión grasa producen imágenes en las cuales los líquidos estáticos son hiperintensos contra un fondo en que la señal está suprimida. Las imágenes en el plano coronal oblicuo demuestran las fístulas que se extienden desde el páncreas hacia la cavidad pleural.
Las medidas conservadoras basadas en la nutrición parenteral, junto con somatostatina u octreótida al menos durante 3 o 4 semanas, son de utilidad en el 40-60% de los casos[8,9]. El pronóstico depende del grado de afectación secundaria debida a la pancreatitis crónica. La colocación de una endoprótesis (generalmente de unos 10 cm de longitud y un calibre de 7F) en la zona de afectación del conducto pancreático principal, junto a la CPRE, es un método seguro y efectivo en el tratamiento de las fístulas pancreáticas ya que evita la intervención quirúrgica y reduce la estancia hospitalaria[10].

Fig. 1. Colangiografía por resonancia magnética; SQ: seudoquiste; +: fístula a pleura.

Julio Noval Menéndez, Francisco Javier Nuño Mateo, Yolanda García Alonso[a] y Pilar Rico López[b]

Servicios de Medicina Interna, [a]Radiología y [b]Medicina Familiar y Comunitaria. Hospital de Cabueñes. Gijón.

1. Anderson WJ, Skinner DB, Zividema GD, Cameron JL. Chronic pancreatic pleural effusions. Surgery Gynecol Obstet 1973; 137: 827-830.
2. Sankaran S, Walt A. The natural and unnatural history of pancreatic pseudocysts. Br J Surg 1973; 62: 37-44.
3. Molinuevo JL, Moitinho E, Font MC, Cirera I, Navarro S, Rodríguez Roisin R et al. Derrame pleural masivosecundario a fístula pancreático-pleural como primera manifestación de una pancreatitis crónica. Med Clin (Barc) 1997; 109 (6): 222-224.
4. Rockey DC, Cello JP. Pancreaticopleural fistula. Report of 7 patients and review of the literature. Medicine (Baltimore) 1990; 69 (6): 332-344.
5. Barish MA, Yucel EK, Ferrucci JT. Magnetic resonance cholangiopancreatogaphy. N Engl J Med 1999; 341: 258-264.
6. Materne R, Vranckx P, Pauls C, Coche E E, Deprez P, Van Beers BE. Pancreaticopleural fistula. Diagnosis with magnetic resonance pancreatography. Chest 2000; 117: 912-914.
7. Barish MA, Soto JA. MR cholangiopancreatography. Techniques and clinical applications. Am J Roentgenol 1997; 169: 1295-1303.
8. Dewan N, Kinney W, O´Donohue WJ. Chronic massive pancreatic pleural effusion. Chest 1984; 85: 497-501.
9. Prinz RA, Pickleman J, Hoffman JP. Treatment of pancreatic cutaneous fistulas with a somatostatin analogue. Am J Surg 1988; 152: 36-42.
10. Saeed ZA, Ramirez FC, Hepps KS. Endoscopy stent placement for internal and external pancreatic fistulas. Gastroenterology 1993; 105: 1213-1217.

Paquimeningitis focal como forma de presentación de granulomatosis de Wegener

Sr. Editor: La afección meníngea por granulomatosis de Wegener (GW) es una situación clínica infrecuente cuya incidencia ha disminuido en los últimos años de forma paralela al incremento de la eficacia terapéutica. Habitualmente se presenta en estadios avanzados de la enfermedad en forma de paquimeningitis focal o difusa. Describimos uno de los excepcionales casos en los que la meningitis representa el inicio de la GW.

Mujer de 52 años que consultó por cefalea holocraneal opresiva, otorrea, sensación vertiginosa, febrícula y síndrome constitucional en los dos últimos meses. Al ingreso se apreciaron temperatura de 37,7 °C, alteración de la dinámica de la marcha y paresia facial periférica izquierda. En la analítica se objetivaron anemia hipocroma, hiposideremia, leucocitosis con neutrofilia y VSG de 88 mm/h. El examen básico de orina y la radiografía de tórax fueron normales. La tomografía computarizada craneal (TC) con contraste y la resonancia magnética (RM) cerebral evidenciaron engrosamiento de la paquimeninge de la convexidad cerebral y el hemisferio cerebeloso izquierdos, incluyendo el tentorio. En una punción lumbar se apreció glucorraquia de 71 mg/dl (glucemia 130 mg/dl), así como proteinorraquia de 1,69 g/l y 16 células/µl (95% de linfocitos, 5% de monocitos), con serología de VDRL, examen citológico, cultivo y baciloscopia negativos o

Documento descargado de http://www.elsevier.es el 24/05/2013. Copia para uso personal, se prohíbe la transmisión de este documento por cualquier medio o formato.

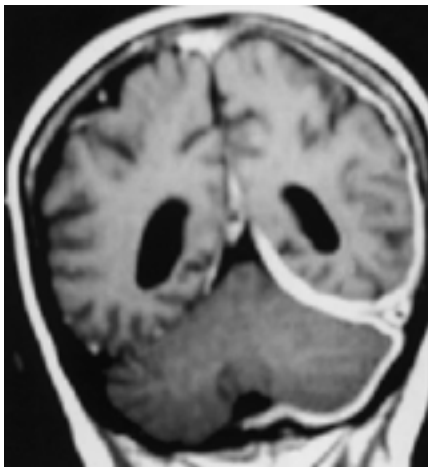

Fig. 1. Resonancia magnética: corte coronal en T1 con gadolinio. Se aprecia cómo el engrosamiento afecta al tentorio y al hemisferio cerebeloso izquierdo.

normales. Sospechando una infección ótica parameníngea, se trató con betalactámicos y corticoides, con mejoría clínica y licuoral. Sin embargo, RM posteriores (fig. 1) evidenciaron un avance del engrosamiento paquimeníngeo, realzado con gadolinio (Gd), al hemicráneo derecho, extensión al conducto auditivo interno izquierdo y engrosamiento e hiperseñal de mucosa nasal y de los senos maxilares y esfenoidal. En ese momento la paciente presentó metrorragias, y se detectó un tumor ovárico que fue intervenido. En el estudio anatomopatológico se objetivó un cistoadenoma mucinoso, y casualmente se descubrió en el cérvix, el apéndice y el miometrio necrosis fibrinoide de pared arteriolar e infiltración inflamatoria linfoplasmocitaria y leucocitaria, indicativo todo ello de vasculitis necrosante de pequeño vaso. Esto motivó un estudio inmunológico, en el que se detectaron anticuerpos anticitoplasma de neutrófilo con patrón citoplásmico (cANCA) a 1/640. El postoperatorio se complicó con una peritonitis por *Candida albicans,* por lo que se retrasó el tratamiento inmunodepresor, y en este intervalo la paciente presentó artralgias y mononeuropatía múltiple. Posteriormente se realizó terapia con prednisona (dosis inicial de 1 mg/kg/día) y ciclofosfamida (dosis inicial de 100 mg/día). Un año después la paciente sólo presentaba signos clínicos de mononeuropatía múltiple, así como regresión parcial de la paquimeningitis, y persistencia de las imágenes indicativas de rinosinusitis en una nueva RM.

Las paquimeningitis fueron descritas por Gowers en 1893[1]. En la RM cerebral aparecen como engrosamientos subperiósticos que se realzan con contraste de Gd. Responden a dos patrones posibles[2]: lineal difuso, típico de infecciones, y nodular, más frecuente en metástasis, enfermedad de Erdheim-Chester, paquimeningitis craneal hipertrófica idiopática, neurolúes, sarcoidosis y GW.

La GW es una vasculitis necrosante y granulomatosa de pequeño vaso con dos posibles formas: clásica y limitada[2]. Tradicionalmente se han aceptado para su diagnóstico los criterios del American College of Rheumatology (ACR) de 1990. Sin embargo, la Conferencia de Consenso de Chapell Hill sembró dudas sobre su validez[3], las cuales se vieron incrementadas al demostrarse que muchos casos de vasculitis cumplen criterios de la ACR para varias entidades distintas, y que el estudio anatomopatológico a menudo no es patognomónica[4]. Por este motivo, un número creciente de autores[5,6] defienden como criterios suficientes la afectación de un órgano típico (oído, nariz, laringe, pulmón o riñón), con biopsia demostrativa o títulos altos de cANCA, basándose en que estos anticuerpos ofrecen una sensibilidad del 66% y una especificidad del 98 al 99% en la GW[7]. En este sentido Gil y Carulla[6] destacan que la ausencia de cANCA o de la tríada clínica clásica no excluye la presencia de GW. En el presente caso, un título significativo de cANCA, la lesión de órganos típicos como el oído, el seno paranasal y la fosa nasal, junto con la presencia de vasculitis necrosante de pequeño vaso, permiten deducir que la GW es la causa de la meningitis. No parece probable la relación etiológica con el tumor, ya que no se encontró evidencia de carcinomatosis en el líquido cefalorraquídeo. Las meninges y el sistema nervioso central se afectan en el 1,2 al 8%[8] de las GW por tres posibles mecanismos: invasión directa de granulomas nasales o paranasales, vasculitis de *vasa nervorum* de los nervios craneales, y lesiones granulomatosas alejadas de granulomas nasales[6]. La meningitis en la GW aparece habitualmente en estadios avanzados de la enfermedad como paquimeningitis lineal difusa o como paquimeningitis focal contigua a una lesión orbital, nasal o paranasal[5]. La RM objetiva engrosamiento paquimeníngeo isointenso en T1, hipointenso en T2 y con importante captación de Gd[9].

Este enfermo presentó, una forma excepcional de inicio de GW. Cabe destacar, por tanto, la necesidad de incluir esta entidad como parte del diagnóstico diferencial de las paquimeningitis. Para este cometido es de gran utilidad la determinación del título de cANCA en sangre periférica.

José Ignacio Martín-Serradilla, Ángel Luis Guerrero, Abselam Mohamed Buskri y Javier San José Alonso*

Servicio de Medicina Interna. *Unidad de Neurología. Hospital General de Palencia Río Carrión.

1. Mamelak AN, Kelly WM, Davis RL, Rosenblum ML. Idiopathic hypertrophic cranial pachymeningitis: report of three cases. J Neurosurg 1993; 79: 270-276.
2. García-Asensio S, Barrena R, Guelbenzu S, Velilla J, Martínez R. Granulomatosis de Wegener con afectación meníngea: correlación clinicorradiológica. Rev Neurol (Barc) 1998; 27: 833-836.
3. Jennette JC, Falk RJ, Andrassy K, Bacon PA, Churg J, Gross WL et al. Nomenclature of systemic vasculitides: proposal of an International Consensus Conference. Arthritis Rheum 1994; 37: 187-192.
4. Rao JK, Allen NB, Pincus T. Limitations of the 1990 American College of Rheumatology Classification Criteria in the diagnosis of vasculitis. Ann Intern Med 1998; 129: 345-352.
5. Scarrow AM, Segal R, Medsger TA, Wasko MChM. Communicating hydrocephalus secondary to diffuse meningeal spread of Wegener's Granulomatosis: case report and literature review. Neurosurgery 1998; 43: 1470-1473.
6. Gil A, Carulla M. Exoftalmos y meningitis crónica en un varón de 49 años. Med Clin (Barc) 1998; 111: 307-316.
7. Hagen EC, Daha MR, Hermans J, Andrassy K, Csernok E, Gaskin G et al, EC/BCR Project for ANCA Assay Standardization. Diagnostic value of standardized assays for anti-neutrophil cytoplasmic antibodies in idiopathic systemic vasculitis. Kidney Int 1998; 53: 743-753.
8. Nusbaum AO, Morgello S, Atlas SW. Pial involvement in Wegener's granulomatosis shown on MRI. Neuroradiology 1999; 41: 847-849.
9. Scully RE, Mark GJ, McNeely WF, Ebeling SH. Case records of the Massachusetts General Hospital. N Eng J Med 1999; 340: 945-953.

Prevalencia de la osteoporosis determinada por densitometría en la población femenina española

Sr. Editor: Respecto al interesante artículo de Díaz Curiel et al[1] sobre la prevalencia de la osteoporosis en la población femenina española, hay algunos datos de los que en mi opinión sería importante disponer para conocer la verdadera magnitud del problema:

1. ¿Cuántas mujeres se excluyeron del estudio en cada grupo de edad por presentar fracturas o posibles anomalías de la mineralización ósea? Como los propios autores apuntan, la prevalencia de osteoporosis en la población femenina española debe de ser mayor, ya que *a priori* se ha excluido del estudio a las mujeres con osteoporosis establecida. Puesto que la importancia de la enfermedad viene dada por las fracturas y sus consecuencias, la estimación de su impacto sería más realista si se consideran a todas las mujeres, expuestas y afectadas, no sólo a las mujeres sanas expuestas.

2. ¿Cómo se estratificó a las mujeres sanas respecto a los valores de densidad mineral ósea (DMO) en el total de la cadera? Hay autores que consideran que la DMO en el total de la cadera es mejor predictor de fractura de la extremidad proximal del fémur que la DMO del cuello femoral[2].

Alberto Cantabrana Alútiz

Sección de Reumatología. Hospital Nuestra Señora de Candelaria. Santa Cruz de Tenerife.

1. Díaz Curiel M, García JJ, Carrasco JL, Honorato J, Pérez Cano R, Rapado A et al. Prevalencia de osteoporosis determinada por densitometría en la población femenina española. Med Clin (Barc) 2001; 116: 86-88.
2. Lindsay R, Meunier PJ, editores. Osteoporosis: review of the evidence for prevention, diagnosis, and treatment and cost-effectiveness analysis. Status report developed by the National Osteoporosis Fundation. Osteoporos Int 1998 (Supl 4): 7-80.

Sr. Editor: Agradecemos los comentarios del Dr. Cantabrana a nuestro artículo. En relación con el primer punto, al no ser un estudio basado en un registro poblacional, no se contabilizó a aquellas pacientes que tenían alguno de los criterios de exclusión, entre ellos antecedentes conocidos de fracturas osteoporóticas. Tal como relatamos en el último párrafo de la discusión, la prevalencia verdadera de osteoporosis debe de ser probablemente mayor que la cifra referida en nuestro estudio.

En relación con el punto segundo, se utilizaron los valores de DMO en el cuello del fémur, que son los aceptados en la actualidad[1] para el diagnóstico de osteoporosis siguiendo los criterios de la Organización Mundial de la Salud (OMS). Algunos trabajos recientes, como bien apunta Cantabrana, están incorporando los valores de fémur total tanto para el diagnóstico de la osteoporosis como para el seguimiento de sus diferentes tratamientos[2].

Manuel Díaz Curiel

Servicio de Medicina Interna. Fundación Jiménez Díaz. Madrid.

1. Kanis JA, Gluer CC. An update on the diagnosis and assessment of osteoporosis with densitometry. Osteoporosis Int 2000; 11: 192-202.
2. Miller PD, Zapalowski C, Julak CAM, Bilezikian JP. Bone densitometry: the best way to detect osteoporosis and to monitor therapy. J Clin Endocrinol 1999; 84; 1867-1871.

Documento descargado de http://www.elsevier.es el 24/05/2013. Copia para uso personal, se prohíbe la transmisión de este documento por cualquier medio o formato.

Hemoperitoneo secundario a seudoaneurisma arterial intrahepático como complicación de una toracocentesis

Sr. Editor: La toracocentesis es un procedimiento diagnóstico ampliamente utilizado en la práctica clínica. Son varias las complicaciones que se asocian con esta técnica, la más frecuente de las cuales es el neumotórax, cuya incidencia oscila entre el 3 y el 20%[1-3]. Una excepcional pero grave complicación asociada a la toracocentesis es el hemoperitoneo, normalmente secundario a la punción accidental de una víscera abdominal (por lo general el hígado o el bazo) o a la perforación de una arteria diafragmática[4]. Recientemente se ha descrito la formación de un seudoaneurisma arterial intrahepático como complicación de una toracocentesis, pero en este caso no se observó hemorragia intraabdominal[5].

Presentamos el caso de un hemoperitoneo secundario a dos seudoaneurismas arteriales intrahepáticos que se desarrollaron tras la práctica de una toracocentesis. En la revisión de la bibliografía, efectuada a través de MEDLINE 1970-2000, no hemos encontrado ninguna referencia al respecto.

Una mujer de 82 años ingresó en el hospital por fiebre y escalofríos de 48 h de evolución. En la radiografía de tórax se observaron una condensación en el lóbulo inferior derecho y derrame pleural homolateral. De la analítica cabe destacar: leucocitos, 18,2 × 10^3/l (en el frotis de sangre periférica se observó un 19% de bandas y un 75% de neutrófilos); hematócrito, 0,38 l/l; plaquetas 225 × 10^9/l; proteínas 7,15 g/dl. Las pruebas de coagulación y de biología hepática fueron normales. La toracocentesis dio salida a 10 ml de líquido de aspecto hemático con 4.500 células nucleadas (un 57% de ellas correspondían a neutrófilos y un 43% a linfocitos), una glucosa de 189 mg/dl y proteínas de 7 g/dl. Se inició tratamiento con amoxicilina y ácido clavulánico y la paciente quedó afebril a las pocas horas. Al cuarto día de la toracocentesis presentó dolor abdominal, sudación profusa e hipotensión. En la analítica destacó un descenso del hematócrito de hasta 0,24 l/l. Se practicó una ecografía abdominal, que objetivó la presencia de un hematoma hepático subcapsular, junto con líquido libre intraabdominal compatible con hemoperitoneo. Se transfundieron dos concentrados de hematíes y se realizó una arteriografía por vía femoral derecha que evidenció dos seudoaneurismas arteriales intrahepáticos (fig. 1). Se llevó a cabo la cateterización supraselectiva de la rama hepática de la cual dependían los dos seudoaneurismas (catheter SP Terumo, Europa N.V.), así como la embolización de la misma con partículas de alcohol polivinilo (Contour 150-250 micrones, Boston Scintific) con el cese de la extravasación de sangre y posterior estabilización hemodinámica de la paciente.

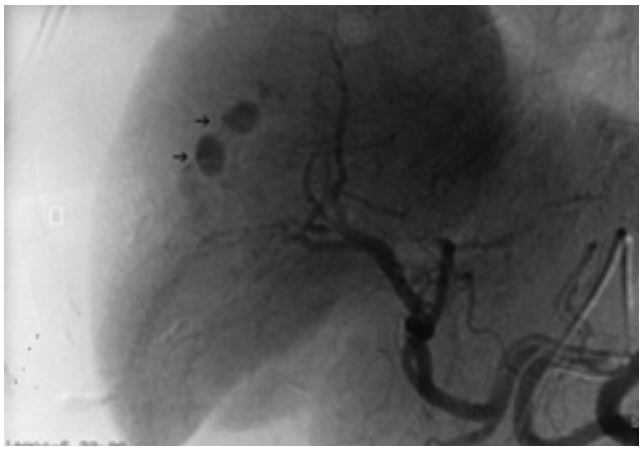

Fig. 1. Arteriografía del tronco celíaco donde se objetiva la tinción de los dos seudoaneurismas en el segmento 7 del lóbulo hepático.

El porcentaje de complicaciones potencialmente graves asociadas a la práctica de toracocentesis oscila entre un 14 y un 19%, y la más frecuente de ellas es el neumotórax[1-3]. El resto, entre las que cabe citar la rotura esplénica, la hemorragia abdominal e intratorácica, el edema pulmonar unilateral, la embolia gaseosa, la pérdida del catéter en el espacio pleural, la implantación tumoral en el lugar de punción e incluso la muerte del paciente, ocurre en menos del 1% de los casos[6]. El hemoperitoneo es una complicación excepcional de la toracocentesis y es secundario a la punción accidental de una víscera abdominal (normalmente el hígado o el bazo) o a la perforación de una arteria diafragmática[4]. Recientemente se ha descrito el caso de un paciente con un seudoaneurisma arterial intrahepático secundario a una toracocentesis[5] pero, a diferencia de nuestra paciente, no cursó con hemorragia intraabdominal ni con shock hipovolémico. En el caso mencionado, el paciente presentó dolor en la zona de punción y en el hombro derecho, y las pruebas de laboratorio pusieron de manifiesto una alteración en las pruebas hepáticas con elevación de las transaminasas, la fosfatasa alcalina y la gammaglutamiltransferasa, hechos no observados en nuestro caso.

Cuando se analizan los factores asociados a la presencia de complicaciones en la toracocentesis, se han intentado correlacionar éstas con la experiencia del cirujano, el tamaño de la aguja y el hecho de que la punción sea guiada por ecografía, con resultados dispares [2,3,7-10]. Así, en un reciente trabajo de nuestro grupo en el que se analizaban los factores asociados al neumotórax secundario a toracocentesis, ninguno de los factores mencionados alcanzó significación estadística en la mayor incidencia de neumotórax[10]. En nuestro caso la toracocentesis fue realizada por un médico residente *senior* con experiencia en la práctica de este procedimiento, con aguja fina y no guiada por ecografía.

Queremos destacar la excepcionalidad de un hemoperitoneo por un seudoaneurisma arterial intrahepático secundario a la práctica de una toracocentesis.

Eva Ruiz Ruiz, José Alegre Martín, Margarita Moreiras Barreiro y Tomás Fernández de Sevilla Ribosa*

Servicios de Medicina Interna y *Angiorradiología. Hospital General Universitario Vall d'Hebron. Barcelona.

1. Seneff MG, Corwin RW, Gold LH, Irwin RS. Complications associated with thoracocentesis. Chest 1986; 89: 97-100.
2. Grogan DR, Irwin RS, Channick R, Raptopoulos V, Curley FJ, Bartter T et al. Complications associated with thoracentesis. A prospective, randomized study comparing three different methods. Arch Intern Med 1990; 150: 873-877.
3. Raptopoulos V, Davis LM, Lee G, Umali C, Lew R, Irwin RS. Factors affecting the development of pneumothorax associated with thoracentesis. Am J Roentgenol 1991; 156: 917-920.
4. Heffner JE, Sahn SA. Abdominal hemorrhage after perforation of a diaphragmatic artery during thoracentesis. Arch Intern Med 1981; 141: 1238.
5. Zironi G, Piscaglia F, Gaiani S, Masi L, Bolondi L. Intrahepatic artery pseudoaneurysm: a possible complication of blind thoracentesis. J Clin Ultrasound 1999; 27: 151-155.
6. Collins TR, Sahn SA. Thoracentesis. Clinical value, complications, technical problems, and patient experience. Chest 1987; 91: 817-822
7. Schiffman PL, Brunswick N. Complications of thoracentesis. Arch Intern Med 1990; 150: 2598-2600.
8. Swinburne AJ, Bixby K, Fedullo AJ, Lee D, Wahl GW, Rochester. Pneumothorax after thoracentesis. Arch Intern Med 1991; 151: 2095.
9. Roth M, Hal Cragun LTC, Grathwohl CPT. Complications associated with thoracentesis. Arch Intern Med 1991; 151: 2095-2096.
10. Alemán C, Alegre J, Armadans L, Andreu J, Falcó V, Recio J et al. The value of chest roentgenography in the diagnosis of neumothorax after thoracentesis. Am J Med 1999; 107: 340-343.