Documento descargado de http://www.elsevier.es el 21/05/2013. Copia para uso personal, se prohíbe la transmisión de este documento por cualquier medio o formato.

Quiste de Baker: revisión de tres casos

Carles Albaladejo Blanco y Jesús López Vivo

Médicos de familia. Área Básica de Salud Llefiá. Badalona. Barcelona. Unidad Docente de Medicina Familiar.

INTRODUCCIÓN

En el presente trabajo se describen tres casos de quiste poplíteo o quiste de Baker atendidos en una misma consulta de medicina general, durante el período 1995-1997 y que plantearon ciertas dudas en su diagnóstico y tratamiento desde el ámbito de la atención primaria.

El quiste de Baker es una entidad relativamente frecuente pero poco conocida. Se presenta como una tumoración, en general indolora o poco sintomática, localizada en el hueco poplíteo y que se origina a expensas de un quiste sinovial de la articulación de la rodilla.

En la práctica diaria, son frecuentes motivos de consulta el dolor, el enrojecimiento o la hinchazón de las extremidades inferiores. Uno de los diagnósticos en los que primero se piensa, por su potencial gravedad, es en la trombosis venosa profunda (TVP), olvidando el síndrome pseudotromboflebítico originado por un quiste de Baker complicado por disección o rotura. Por este motivo, es importante que el médico de familia conozca y diagnostique esta entidad.

OBSERVACIONES CLÍNICAS

Caso 1

Varón de 44 años de edad, sin hábitos tóxicos ni antecedentes patológicos de interés, camionero de profesión, que acudió a un servicio de urgencias hospitalario por presentar tumefacción dolorosa en la rodilla derecha. Allí se objetivó derrame articular a tensión con maniobras exploratorias meniscales dolorosas. Se practicó una artrocentesis de 50 ml que dio salida a un líquido articular de aspecto no inflamatorio, se colocó un vendaje semicompresivo y se prescribió diclofenaco (50 mg/8 h). Cuatro días más tarde el paciente acudió a nuestra consulta por persistencia del dolor. Al retirar el vendaje se detectó una masa en el hueco poplíteo derecho, de gran tamaño, sin evidencia de derrame articular. Se solicitaron analítica, radiografías (posteroanterior y perfil de ambas rodillas), junto con una ecografía de la zona poplítea. El hemograma y la bioquímica fueron normales. En la radiología se observó la presencia de signos degenerativos femoropatelares bilaterales, así como un aumento de partes blandas en la cara posterior de la rodilla derecha. La ecografía confirmó la existencia de un quiste sinovial de 8 × 2 × 4 cm, con septos en su interior (fig. 1). Se pautó tratamiento con 20 mg/12 h de piroxicam y se citó a control al cabo de 10 días. En la siguiente visita, el paciente había mejorado sintomáticamente, pero persistía la tumefacción poplítea. Inició una pauta de rehabilitación, se disminuyó la dosis de piroxicam a 20 mg/24 h y se

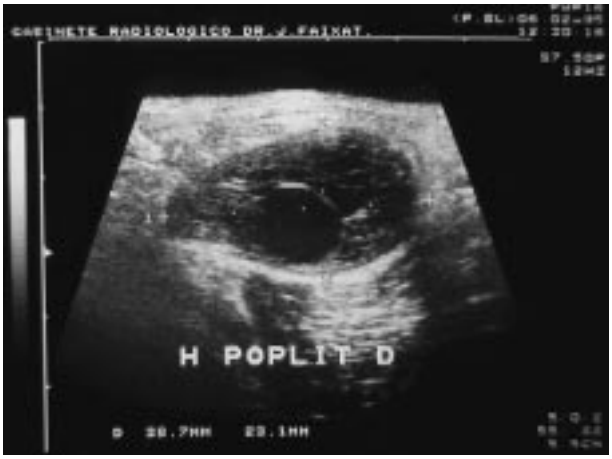

Figura 1. Quiste sinovial en hueso poplíteo derecho: ovalado, de gran tamaño (8 × 2 × 4 cm) y con tabiques en su interior

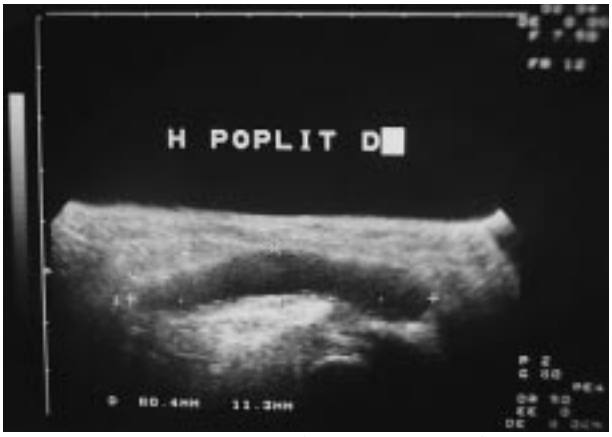

Figura 2. Quiste sinovial en fosa poplítea derecha: morfología aplanada (6 × 1 cm) por hallarse en fase de reabsorción.

Correspondencia: Dr. C. Albaladejo Blanco.
ABS Llefiá.
Carretera Antigua de Valencia, s/n. 08913 Badalona. Barcelona.
Correo electrónico: llefia@meditex.es

SEMERGEN: 2000; 26: 408-410.

Documento descargado de http://www.elsevier.es el 21/05/2013. Copia para uso personal, se prohíbe la transmisión de este documento por cualquier medio o formato.

citó otra vez a las dos semanas. El paciente no acudió a la visita programada y se presentó al cabo de 3 meses explicando que, tras consultar con una mutua privada, había decidido someterse a la extirpación del quiste, pues la tumoración dificultaba su actividad laboral al pasarse muchas horas sentado, con la rodilla flexionada. El informe quirúrgico anatomopatológico demostró la presencia de una sinovitis crónica inespecífica y de un quiste de Baker de 6,5 × 1,5 x 4 cm. Actualmente el paciente se encuentra asintomático y no sigue ningún tratamiento.

Caso 2

Varón de 60 años de edad, fumador de 10 cigarrillos/día y conductor de autobús, que como antecedentes patológicos presentaba criterios clínicos de bronquitis crónica simple, insuficiencia venosa de extremidades inferiores y lumbalgia crónica.

El paciente acudió al médico de guardia del centro de salud por la aparición, 10 días atrás, de una tumoración en la cara posterior de la pierna derecha, moderadamente dolorosa. Se orientó como posible flebitis, aconsejando reposo, tratamiento con venotónicos tópicos y orales (hidrosmina) y control al cabo de 15 días. Transcurrido este tiempo, el paciente relataba mejoría del dolor, pero persistía la tumoración. A la exploración, se apreciaron pulsos pedios presentes y simétricos, así como discretos signos de insuficiencia venosa; la palpación del hueco poplíteo objetivó la existencia de una tumoración elástica, sensible al tacto, muy indicativa de quiste de Baker. Se solicitaron analítica general, radiografías de ambas rodillas y ecografía del hueco poplíteo. El hemograma y la bioquímica no evidenciaron alteraciones. El estudio inmunológico con factor reumatoide y anticuerpos antinucleares también fue negativo. En las radiografías se observó la presencia de moderados signos degenerativos femorotibiales y femoropatelares bilaterales. La ecografía puso de manifiesto la presencia de una imagen ovalada, de contenido líquido, de 6 × 1 cm, en hueco poplíteo derecho, compatible con quiste de Baker (fig. 2). Se administraron 600 mg/8 h de ibuprofeno durante 10 días, con lo que desapareció el dolor y disminuyó progresivamente el tamaño del quiste. En los controles sucesivos el paciente se encontraba asintomático y sin apenas tumefacción.

Caso 3

Mujer de 57 años de edad sin hábitos tóxicos, con antecedentes patológicos de escoliosis lumbar, anomalía de transición lumbosacra, discartrosis L4-L5 con estenosis foraminal, gonartrosis bilateral, meniscopatía interna de rodilla izquierda y *hallux valgus* bilateral.

La paciente acudió a la consulta del médico de familia por dolor en la pantorrilla izquierda de una semana de evolución. En la exploración se observó un aumento del diámetro de la pierna izquierda (> 2 cm respecto a la contralateral), con dolor y empastamiento a la palpación, por lo que fue remitida a urgencias del hospital de referencia para descartar TVP. En el hospital se practicó ecoflebografía de extremidades inferiores, que evidenció, en el hueco poplíteo izquierdo, una colección líquida –hipoecoica– en continuidad con la articulación femorotibial y que se extendía hacia fascias musculares, todo ello compatible con quiste de Baker complicado. No se observaron signos ecográficos de TVP en los segmentos venosos explorados (venas femoral común, femoral superficial y poplítea). Se pautó tratamiento con 100 mg/12 h de aceclofenaco y se aconsejó control por su médico de cabecera, siendo visitada unos días más tarde. La paciente se encontraba menos sintomática, y la exploración física de la extremidad afectada era aparentemente normal. Se solicitó una ecografía, que fue informada así: "formación anecoica de 38 × 20 × 13 mm, en forma de doble saco, compatible con quiste de Baker". Dado que no le causaba excesivas molestias, se decidió adoptar una actitud expectante y seguir con antiinflamatorios.

DISCUSIÓN

Los quistes sinoviales de la rodilla pueden aparecer a cualquier edad y en dos tercios de los casos existe comunicación con la cavidad articular[1]. Localizados entre los músculos semimembranoso por dentro y gemelo interno por fuera, en general, disponen de un mecanismo valvular que facilita su relleno pero impide su vaciamiento. Pueden prolongarse hacia abajo, llegar a las masas musculares gemelares y dar lugar a compresiones vasculares y nerviosas[2]. Los quistes del hueco poplíteo se forman a expensas de líquido sinovial originado, reactivamente, en el contexto de una enfermedad osteoarticular crónica degenerativa (artrosis) o por reumatismos inflamatorios, fundamentalmente la artritis reumatoide. También están asociados a traumatismos, como lesiones meniscales o ligamentosas agudas[3]. En nuestra pequeña serie, los tres pacientes eran adultos de edad media y presentaban gonartrosis radiológica en mayor o menor grado. Llama la atención su profesión –uno camionero (caso 1) y otro conductor de autobús (caso 2)– como posible factor predisponente de afección degenerativa femoropatelar.

El cuadro clínico fue caracterizado por Baker en 1877[4]. Se presenta con dolor y tumefacción local, rigidez de la rodilla afectada y, en ocasiones, cojera manifiesta. Es palpable una masa que disminuye su consistencia al flexionar la rodilla (signo de Foucher)[5]. Puede existir derrame articular asociado. El signo de Homans es positivo y, en caso de rotura del quiste de Baker, puede observarse una equimosis en el dorso del pie[6]. El diagnóstico se basa en la sospecha clínica y se confirma con la ecografía poplítea y la artrografía[5]. La complicación más frecuentemente descrita es la disección y posterior rotura del quiste; cuando aparece, la clínica es indistinguible de la TVP[7]. En ambas entidades se observa una tumefacción dolorosa, con signos inflamatorios e impotencia funcional de la extremidad afectada (caso 3).

La primera exploración a realizar es la ecografía del hueco poplíteo, que puede ser diagnóstica para la TVP o para la rotura del quiste de Baker. Si no es concluyente, se debe realizar una flebografía para descartar definitivamente la TVP, ya que se han observado casos de quiste de Baker

Documento descargado de http://www.elsevier.es el 21/05/2013. Copia para uso personal, se prohíbe la transmisión de este documento por cualquier medio o formato.

Tabla 1. Causas de tumoración en el hueco poplíteo

Sin signos flogóticos	Con signos flogóticos
1. Quiste de Baker	1. Quiste de Baker complicado
2. Aneurisma de la arteria poplítea	2. Trombosis venosa profunda
3. Enfermedad quística adventicial de la arteria poplítea	3. Trombosis venosa superficial (flebitis)
4. Lipomas y otros tumores benignos	4. Celulitis y otras infecciones de partes blandas
5. Sarcomas y otros tumores malignos	5. Hematoma por rotura musculotendinosa

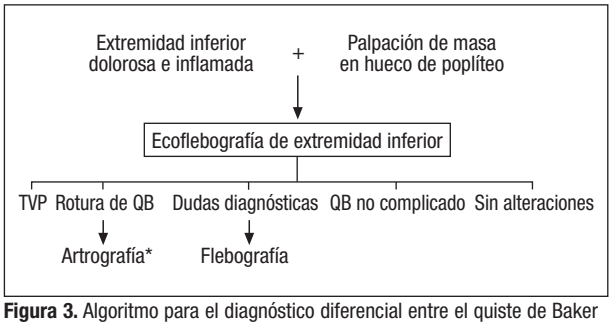

Figura 3. Algoritmo para el diagnóstico diferencial entre el quiste de Baker (QB) complicado y la trombosis venosa profunda (TPV). *Si existe disponibilidad y experiencia en dicha prueba diagnóstica.

intactos o no complicados junto a trombos en la circulación venosa profunda de las extremidades. Si mediante la flebografía se observan desviaciones o compresiones de la vena poplítea, la artrografía es la prueba diagnóstica confirmatoria para la rotura del quiste de Baker, observándose la presencia de contraste en los tejidos blandos[7]. En la figura 3 se expone un algoritmo de diagnóstico diferencial entre la TVP y el quiste de Baker complicado.

Respecto al diagnóstico diferencial que plantea una tumoración aislada en la zona poplítea, las principales etiologías se detallan en la tabla 1. Los aneurismas de la arteria poplítea son habitualmente asintomáticos, pero al explorar la zona se detecta una masa pulsátil que orienta el diagnóstico, que deberá ser confirmado con estudio hemodinámico (eco-Doppler), tomográfico y angiográfico, según los casos[8]. En el diagnóstico diferencial, en la valoración prequirúrgica, en la búsqueda de la entidad causal del quiste sinovial y, por tanto, en la decisión terapéutica, es cada vez más útil la resonancia nuclear magnética[9].

El quiste de Baker intacto o no complicado generalmente es asintomático y, excepto los de gran tamaño, no suelen ser motivo de consulta. No es infrecuente que se detecten de forma casual en una resonancia indicada para estudio de una meniscopatía o de una lesión ligamentosa. Su pronóstico es bueno, puesto que en ocasiones existe una tendencia a la reabsorción espontánea del líquido sinovial.

Las posibilidades terapéuticas van desde la abstención en los quistes poco sintomáticos y de pequeño tamaño o con tendencia a la reabsorción (caso 2), hasta la cirugía en los quistes grandes que dificultan la movilidad articular (caso 1). Una opción intermedia sería la punción-aspiración, si bien los resultados varían según las series y, en ocasiones, se presenta recidiva.

El tratamiento del quiste de Baker complicado (caso 3) consiste en reposo y tratamiento con antiinflamatorios no esteroides, con posibilidad de infiltraciones de corticoides y eventual drenaje del líquido en caso de tratarse de un quiste de gran tamaño[10]. Aquí radica la importancia de diferenciarlo de la TVP, pues la anticoagulación con heparina en la rotura del quiste de Baker está contraindicada, ya que puede producir hematomas de partes blandas y hemartrosis en la rodilla afectada, con el consecuente empeoramiento de la sintomatología[11].

BIBLIOGRAFÍA

1. Mera A, Graña J. Enfermedades reumáticas extraarticulares. Barcelona: Masson, 1998.
2. McCarty DJ. Arthritis and allied conditions (12.ª ed.). Filadelfia: Sea & Febiger Co., 1993.
3. Kelly WN. Textbook of reumatology (4.ª ed.). Filadelfia: W.B. Saunders Co., 1993.
4. Baker WM. On the formation of synovial cysts in the leg in connection with disease of the knee joint. St Bartholomew's Hospital Reports 1877; 13: 245-261.
5. Pastor Rubin de Celis E, Moro Álvarez MJ, López Cubero L, Cabello Rodríguez A, Franco López MA, Pacho Jiménez E. Síndrome pseudotromboflebítico: consideraciones diagnósticas y terapéuticas a propósito de dos casos. Rev Clin Esp 1993; 192: 431-432.
6. Von Schroeder HP, Ameli FM, Piazza D, Lossing AG. Ruptured Baker's cyst causes ecchymosis of the foot. J Bone Joint Surg 1993; 75-B: 316-317.
7. Chaudhuri R, Salari R. Baker's cyst simulating deep vein thrombosis. Clin Radiol 1990; 41: 400-404.
8. Carpenter JP, Barker CF, Roberts B, Berkowitz HD, Lusk EJ, Perloff LJ. Popliteal artery aneurysms: current management and outcome. J Vasc Surg 1994; 19: 65.
9. Villacastín BP, Robledo AG, Sánchez Pernaute O, Marín G, Miró C, Franco A. Patología en región poplítea: hallazgos con resonancia magnética. Rev Clin Esp 1992; 191: 441-443.
10. García Méndez P, Concejero López V, De la Gala Sánchez F, Guillén García P. Seudotromboflebitis y quiste poplíteo de Baker. Med Clin (Barc) 1987; 89: 528-529.
11. Petros DP, Hanley JF, Gilbreath P, Toon RD. Posterior compartment syndrome following ruptured Baker's cyst. Ann Rheum Dis 1990; 49: 944-945.