Documento descargado de http://www.elsevier.es el 26/05/2013. Copia para uso personal, se prohíbe la transmisión de este documento por cualquier medio o formato.

Síndrome de Klippel-Trenaunay: a propósito de tres nuevas observaciones

P. Gimeno Pita, P. Pérez Martín, J. López-Pisón[a], M. Romeo Ulecia[b], N. Galeano Ricaño[c], M. Marco Tello y V. Rebage Moisés

Unidad Neonatal. [a]Servicios de Neuropediatría y [b]Cirugía Infantil. [c]Cirugía Plástica. Hospital Miguel Servet. Zaragoza.

(An Esp Pediatr 2000; 53: 350-354)

Se comunican tres nuevas obervaciones de síndrome de Klippel-Trenaunay (SKT) de distinta evolución y extensión, que reúnen criterios diagnósticos, evaluados por examen físico, técnicas de imagen, estudios radiológicos y de laboratorio. La malformación vascular e hipertrofia de tejidos blandos era evidente en los tres casos, en dos de ellos existían lesiones internas y agrandamiento óseo, y en uno anomalías digitales. Se revisan, además, los principales aspectos de esta importante angiodisplasia.

Palabras clave:

Síndrome de Klippel-Trenaunay (SKT). Malformación vascular.

KLIPPEL-TRENAUNAY SYNDROME: REPORT OF 3 NEW CASES

We report three new cases of Klippel-Trenaunay Syndrome (KTS), with differing evolution and involvement, in which the diagnostic criteria were confirmed by physical evaluation, imaging techniques, radiologic and laboratory studies. Vascular malformation and soft tissue hypertrophy were evident in all three patients: two showed internal lesions and bony hypertrophy and one patient showed digital deformities. We review the main features of this important angiodysplasia.

Key words::

Klippel-Trenaunay Syndrome (KTT). Vascular malformation .

INTRODUCCIÓN

El síndrome de Klippel-Trenaunay (SKT) se define por la triada clásica, malformación vascular venosa-capilar extensa en el miembro afectado, venas varicosas subyacentes e hipertrofia de tejidos blandos y/u ósea de una extremedidad[1]. Los primeros casos fueron descritos por Klippel y Trenaunay en 1900[2], y posteriormente Weber, en 1918[3], comunicó otros pacientes con los mismos hallazgos clínicos asociados a fístulas arteriorvenosas profundas, reservándose para éstos el nombre adicional de Weber.

Comunicamos tres observaciones de SKT con distinta extensión de la enfermedad y evolución, y revisamos los principales aspectos de esta importante angiodisplasia.

OBSERVACIONES CLÍNICAS

Caso 1

Recién nacido varón de 7 días de vida, embarazo y parto normales, peso de 3.180 g, sin antecedentes familiares ni personales de interés. Fue remitido para estudio por una malformación vascular difusa en el glúteo, región genital y extremidad inferior derecha, con hipertrofia discreta de toda la región y varicosidades, siendo normal el resto de la exploración. En el estudio radiológico se apreció un aumento de partes blandas de la extremidad afectada y del grosor diafisario del fémur derecho, siendo normales las restantes radiografías simples, así como la citometría, el estudio de coagulación, la bioquímica general (glucosa, urea, creatinina, ácido úrico, transaminasas, gamma-GT, proteínas totales, colesterol, triglicéridos, calcio, fósforo, fosfatasas alcalinas, ionograma, gasometría, etc.) y la ecografía abdominal. Actualmente tiene 4 años, la evolución ha sido favorable, no habiendo presentado complicaciones asociadas al síndrome. Ha seguido tratamiento con vendajes elásticos; en la actualidad lleva tratamiento ortopédico con plantillas estabilizadoras, y realiza deambulación sin ayuda (fig. 1a).

Correspondencia: Dr. V. Rebage Moisés. Princesa, 11-13, 3.º A. 50005 Zaragoza

Recibido en enero de 2000.
Aceptado para su publicación en julio de 2000.

Documento descargado de http://www.elsevier.es el 26/05/2013. Copia para uso personal, se prohíbe la transmisión de este documento por cualquier medio o formato.

Figura 1a. *Malformación vascular cutánea difusa con hipertrofia moderada de la extremidad inferior derecha (caso 1).*

Figura 1b. *Lesiones vasculares angiomatosas distribuidas por ambas extremidades inferiores y otras zonas del cuerpo, con hipertrofia glútea y de toda la extremidad inferior derecha (caso 2).*

Caso 2

Recién nacida mujer, procedente de una gestación de riesgo por esterilidad primaria, sigue tratamiento con FSH-rh y clomifeno durante 6 meses, e hipertensión arterial en el último trimestre. Parto a término. Peso de 3.780 g.

En la exploración resaltan múltiples lesiones vasculares de aspecto angiomatoso repartidas por cara, tronco y extremidades, con evidente hipertrofia glútea y de toda la extremidad inferior derecha (fig. 1b). La citometría, la hemostasia, la bioquímica general, así como los estudios radiográficos y ecográficos resultaron normales. Falleció a los pocos días de su ingreso por sepsis fulminante por gramnegativo, comprobándose en la necropsia también lesiones linfangiomatosas retroperitoneales y mediastínicas.

Caso 3

Recién nacido varón, nacido a término de parto eutócico, con un peso de 3.200 g. Remitido recientemente de un hospital comarcal por presentar una hipertrofia de extremidades inferiores, más llamativa en la derecha, con malformaciones vasculares, varicosidades e importante linfedema, con zonas de necrosis cutáneas superficiales. Presentaba, además, lesiones planas en la espalda, hombro y brazo derecho, y una sindactilia del tercer y cuarto dedo de ambas manos y del segundo y tercer dedo del pie derecho, y oligodactilia de los dedos segundo, tercero y cuarto del pie izquierdo (fig. 2a). Radiológicamente, se apreciaba un alargamiento óseo de la extremidad inferior derecha (fig. 3), y en la ecografía abdominal una imagen infrarrenal derecha anterior y posterior de densidad líquida, seudotabicada y sin flujo aparente. En la TC abdominal (fig. 4) aparecía una lesión seudotabicada linfangiomatosa de 5 × 3 cm localizada en el retroperitoneo, que se extendía desde el polo renal superior derecho hasta la pelvis menor, rechazando hacia delante las asas intestinales, así como otra de 3 × 1,6 cm en la región glútea. En la eco-Doppler continua y de color no aparece flujo en las venas femorales e ilíacas externas. En su evolución de 9 meses ha presentado ulceraciones con sangrado y celulitis

Documento descargado de http://www.elsevier.es el 26/05/2013. Copia para uso personal, se prohíbe la transmisión de este documento por cualquier medio o formato.

Figura 2a. *Lesiones vasculares cavernosas con varicosidades e importante linfedema de ambas extremidades inferiores, con hipertrofia llamativa de la derecha (caso 3).*

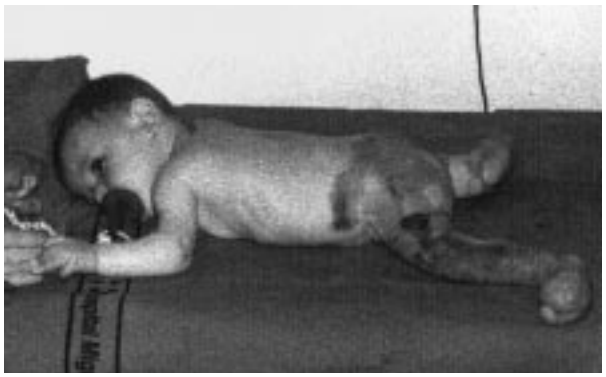

Figura 2b. *Aspecto de las extremidades del mismo paciente tras tratamiento con presoterapia. Se aprecian, además, las sindactilias de manos y oligodactilias en los dos pies.*

aséptica, así como episodios infecciosos con buena respuesta al tratamiento antibiótico. La hipertrofia de la extremidad ha disminuido considerablemente con los vendajes compresivos (fig. 2b), con la consiguiente mejoría motora, estando pendiente de una angiorresonancia con gadolinio que no se le ha podido practicar por incomparecencia.

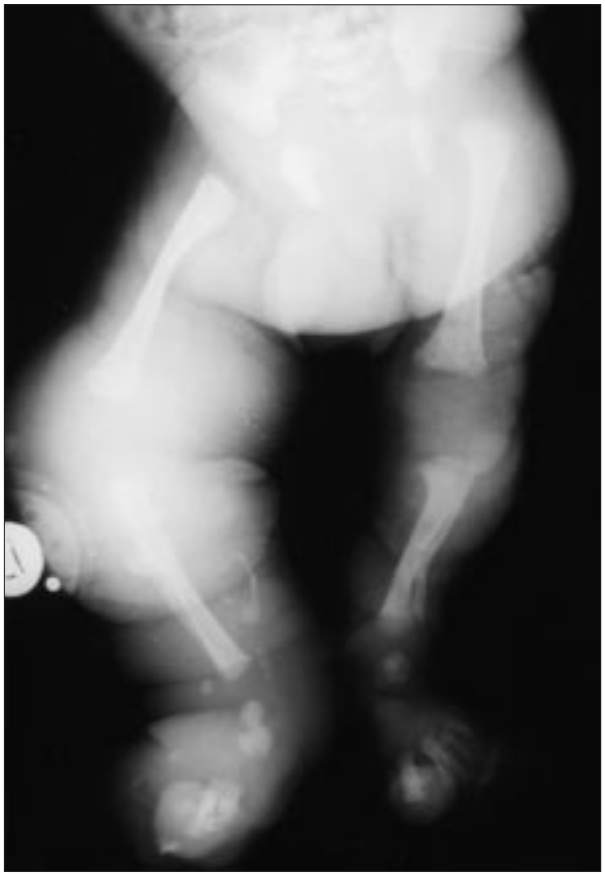

Figura 3. *Radiografía comparativa de ambas piernas, en la que se aprecia un discreto alargamiento óseo de la izquierda (caso 3).*

DISCUSIÓN

Nuestros 3 casos presentaban los tres criterios diagnósticos del SKT, a excepción del paciente fallecido en el período neonatal, aunque en la actualidad la mayoría de los autores coinciden en que la presencia de dos de ellos es suficiente para el diagnóstico de la afección. El tercer caso presentaba, además, anomalías digitales y una malformación vascular intraabdominal, y en el segundo, la afectación era múltiple incluyendo cara y cuello, y existían lesiones mediastínicas y retroperitoneales. En ninguno de ellos se detectaron antecedentes familiares de malformaciones vasculares o de otro tipo indicativos de la afección, siendo evaluados mediante examen físico y técnicas de imagen no invasivas, así como estudios radiológicos y de laboratorio.

Las principales características del SKT vienen referidas en dos series extensas[4,5] y en una reciente de Berry et al[6]:

– Incidencia por sexo equilibrada.
– Presentación, por lo general, en la infancia.
– Aparición en todas las etnias.
– Mayor afectación de la extremidad inferior seguida por la superior (generalmente derechas), y a continuación el tronco y rara vez la cabeza y cuello[7].
– La hipertrofia del miembro suele ser circunferencial y menos frecuentemente longitudinal.
– La mayoría tiene afectación de un cuadrante corporal (caso 1), otros dos, y los menos tres o más (casos 1 y 2).
– Las malformaciones vasculares y capilares constituyen la anomalía más frecuente, encontrándose en el 80-98% de las series revisadas, y las varices en el 70-80% de los casos, siendo la hipertrofia de la extremidad el hallazgo más variable (50-94%), según se considere en sentido longitudinal o circunferencial[8].

La malformación vascular capilar suele ser un *nevus flammeus* y con menos frecuencia malformaciones venosas, e incluso malformaciones linfáticas. Pueden implicar también tejidos subcutáneos e incluso intraabdomi-

Documento descargado de http://www.elsevier.es el 26/05/2013. Copia para uso personal, se prohíbe la transmisión de este documento por cualquier medio o formato.

nales[9], lo que incrementa la morbilidad de estos pacientes. Las venas varicosas suelen desarrollarse a medida que aumenta la presión en el sistema venoso durante la deambulación, y son debidas a dilataciones aneurismáticas, duplicaciones, hipoplasias y aplasias del sistema venoso profundo, así como anomalías del sistema venoso superficial y de venas perforantes. Excepcionalmente, pueden encontrarse fístulas arteriovenosas de la extremidad afectada, lo que constituiría un cuadro clínico diferente que pasaría a denominarse síndrome de Parkes-Weber[3]. La tasa de crecimiento de la extremidad es impredecible, y la coexistencia de fístulas puede determinar un crecimiento exagerado.

Se han descrito otras anomalías congénitas asociadas al SKT, como esqueléticas, de tejidos blandos, cardiovasculares y asociaciones sindrómicas, como el síndrome de Sturge-Weber y de Arnold-Chiari[5,7], además de alteraciones neurológicas, como microcefalia, macrocefalia, hidrocefalia y malformaciones cerebrovasculares, así como una variante rara del SKT asociada a hemimegalencefalia[10].

El diagnóstico puede hacerse visualmente, cuando las alteraciones sean evidentes. No obstante, los pacientes deberán ser evaluados utilizando una estrategia de imágenes no invasivas[6], que incluya ecografía y Doppler de color, TC, RM, linfoescintigrafía y serie esquelética. La venografía estaría indicada para evaluar el tratamiento quirúrgico, y la arteriografía cuando se sospeche una fístula arteriovenosa. La angiorresonancia con gadolinio permite una mayor precisión en el diagnóstico por imagen. El diagnóstico ecográfico prenatal precoz ha sido referido en los casos con historia familiar positiva, y en los esporádicos más tardíamente pasadas las 23 semanas[11,12]. En relación con el diagnóstico diferencial, las malformaciones vasculares son una manifestación primaria de otros trastornos esporádicos o hereditarios que no deben confundirse con el SKT, como los síndromes de Maffucci, Gorham, Bannayan, Riley-Smith, Solomon, Proteus y otros[1].

La mortalidad del SKT es del 1%, aproximadamente, siendo por el contrario alta la morbilidad debida a las complicaciones que se presentan, como sangrado y secuestro plaquetario, hemorragias internas, tromboflebitis, celulitis aséptica, fallo cardíaco en caso de fístulas múltiples o de gran tamaño asociadas, bacteriemias, osteomielitis y predisposición a las fracturas[4].

El SKT es un proceso benigno aunque progresivo, cuyo tratamiento en el 60% de los casos es sintomático y conservador, orientado principalmente al manejo de las complicaciones; no obstante, es necesaria, una actuación multidisciplinaria que incluya pediatras, cirujanos, dermatólogos, traumatólogos y radiólogos vasculares[6]. Por lo general, se recomiendan medias elásticas compresivas para el control de la tumefacción, y ortopédicas cuando haya una discrepancia en la longitud de las piernas inferior a 1,5 cm, reservándose los tratamientos quirúrgicos para las mayores. Para el tratamiento de las lesiones vasculares se han empleado diversas técnicas con el paso del tiempo, como escisión, irradiación, corticoides intralesionales o sistémicos y la crioterapia, con resultados poco satisfactorios. En caso de sangrado importante se puede realizar reducción de la malformación mediante escleroterapia o embolización selectiva, o tratamientos con láser argón[13].

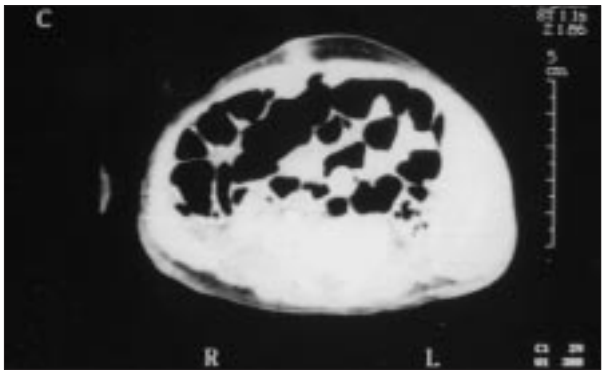

Figura 4. *TC abdominal que refleja el desplazamiento hacia delante de las asas intestinales por lesiones linfangiomatosas intraabdominales.*

La causa del SKT es desconocida y su presentación es, generalmente, esporádica. Actualmente se especula que pueda ser debido a la mutación de un gen crítico para la vasculogénesis y angiogénesis durante el desarrollo embrionario, con una transmisión autosómica dominante de expresividad variable, dada la existencia de casos familiares en casi todas las series comunicadas[6,14,15].

Por último, un aspecto de gran interés se refiere al impacto psicológico y a la calidad de vida de estos pacientes que, según la bibliografía, es en general bueno, siendo importante en el tratamiento de estos pacientes una óptima relación médico-paciente, así como un soporte social adecuado[16].

Bibliografía

1. Silverman RA. Hemangiomas y malformaciones vasculares. Pediatr Clin North Am (ed. esp.) 1991; 38: 835-855.
2. Klippel M, Trenaunay P. Du naevus variquex ostéohypertropfique. Arch Gen Med Paris 1900; 3: 611-672.
3. Weber FP. Haemangiectatic hypertrophy of limbs. Congenital phlebarteriectasis and so-called congenital varicose veins. Brit J Child Dis 1918; 15: 13-17.
4. Jacob AG, Driscoll AJ, Shaughnessy WJ, Starson AW, Clay RP, Glovictki P. Klippel-Trenaunay syndrome: spectrum and management. Mayo Clin Proc 1998; 73: 28-36.
5. Samuel M, Spitz L. Klippel-Trenaunay syndrome: clinical features, complications and management in children. Brit J Surg 1995; 82: 757-761.
6. Berry SA, Peterson C, Mize W, Bloom K, Zachary CH, Blasco P et al. Klippel-Trenaunay syndrome. Am J Med Genet 1998; 79: 319-326.

Documento descargado de http://www.elsevier.es el 26/05/2013. Copia para uso personal, se prohíbe la transmisión de este documento por cualquier medio o formato.

7. Yancey MK, Lasley D, Richards DS. An unusual neek mass in a fetus with Klippel-Trenaunay-Weber syndrome. J Ultrasound Med 1993; 12: 779-782.

8. Meine JG, Schwartz RA, Janniger CK. Klippel-Trenaunay-Weber syndrome. Pediatric Dermatol 1997; 60: 127-132.

9. Kondo K, Tanaka K, Fujii T, Akita S. Klippel-Trenaunay syndrome associated with intra-abdominal lymphangioma requiring multiple surgical intervention. Ann Plastic Surg 1997; 39: 435-437.

10. Cristaldi A, Vigevano F, Antoniazzi G, Di Capua M, Andreazzi A, Morselli G et al. Hemimegalencephaly, hemihypertrophy and vascular lesions. Eur J Pediatr 1995; 154: 134-137.

11. Douglas A, Richards MD, Amelia C, Cruz MD. Sonographic demostration of widespread uterine angiomatosis in a pregnant patient with Klippel-Trenaunay-Weber syndrome. J Ultrasound 1997; 16: 631-633.

12. Yankowitz J, Slage DD, Williamson R. Prenatal diagnosis of Klippel-Trenaunay-Weber by ultrasound. Prenat Diagn 1994; 14: 745-749.

13. Boris M, Weindorf S, Lasinski B, Boris G. Lymphedema reduction by noninvasive complex lymphedema therapy. Oncology 1994; 8: 95-106.

14. Ceballos-Quintal JM, Pinto-Escalante D, Castillo-Zapata I. A new case of Klippel-Trenaunay-Weber syndrome: evidence of autosomal dominant inheritance. Am J Med Genet 1996; 63: 426-427.

15. Baskwerville PA, Ackroyd JS, Browse NL. The etiology of the Klippel-Trenaunay syndrome. Ann Surg 1985; 202: 624-627.

16. Van Der Ploel HM, Van Der Ploel MNS, Van Der Ploel-Stapert JD. Psychological aspects of the Klippel-Trenaunay syndrome. J Psychosomatic Res 1995; 39: 183-191.