Documento descargado de http://www.revespcardiol.org el 26/05/2013. Copia para uso personal, se prohíbe la transmisión de este documento por cualquier medio o formato.

Displasia congénita de la válvula tricúspide (Ebstein *like*) en un varón de 73 años con insuficiencia tricuspídea severa

Ana Garrido Martín, José M. Oliver Ruiz, Francisco J. Domínguez Melcón, Ana E. González y José A. Sobrino Daza

Uninad Médico-Quirúrgica de Cardiología. Hospital Universitario La Paz. Madrid.

Se han descrito múltiples anormalidades congénitas en la estructura de la válvula tricúspide, que en la mayoría de los casos podrían considerarse variantes de la anomalía de Ebstein. El grado de disfunción valvular y el tamaño y función del ventrículo derecho determinan el inicio de los síntomas y la edad del diagnóstico. Éste varía desde el nacimiento hasta la edad adulta, pero es raro el retraso diagnóstico si la regurgitación es severa. Se presenta el caso de un varón de 73 años, en grado funcional I de la NYHA hasta 5 meses antes. Desde entonces refería hinchazón abdominal y edemas en los miembros inferiores de carácter progresivo. La exploración física sugería insuficiencia tricuspídea severa. Se practicó un estudio ecocardiográfico transtorácico y transesofágico que evidenciaron gran displasia en los velos tricuspídeos, con regurgitación severa por falta de coaptación, así como dilatación de ambas cámaras derechas y disfunción sistólica del ventrículo derecho.

Palabras clave: *Cardiopatía congénita. Malformación de Ebstein. Insuficiencia tricuspídea severa. Displasia tricuspídea.*

(*Rev Esp Cardiol* 2000; 53: 1008-1010)

Congenital Dysplasia of the Tricuspid Valve (Ebstein Like) in a 73 Year-Old Male with Severe Tricuspid Regurgitation

Multiple congenital abnormalities in the structure of the tricuspid valve have been described and, the majority of cases could be considered as variations of Ebstein's anomaly. The onset of the symptoms and the diagnosis depend on the severity of the valve dysfunction and the right ventricular function and size. The age at diagnosis ranges from birth to adulthood, but a delayed diagnosis is rare when tricuspid regurgitation is severe. We cite as an example the case of a 73 year-old male classified as class I of the NYHA up to 5 months before, since then he developed progressive ascitis and edema on his legs. The physical examination suggested severe tricuspid regurgitation. We performed a transtoracic and transesophageal ecocardiogram that showed severe dysplasia in the tricuspid leaflets, severe regurgitation because of lack of adequate joining, dilatation of right chambers and right ventricular systolic dysfunction.

Key words: *Congenital heart disease. Ebstein's anomaly. Severe tricuspid regurgitation. Tricuspid dysplasia.*

(*Rev Esp Cardiol* 2000; 53: 1008-1010)

INTRODUCCIÓN

Las anomalías congénitas aisladas de la válvula tricúspide son una entidad muy rara. Dentro de éstas, la malformación de Ebstein es, con bastante diferencia la más frecuente (0,5%)[1]. Se han descrito otras anomalías congénitas en válvulas tricúspides incompetentes que no cumplen todos los requisitos de la descripción anatómica original o no presentan ecocardiográficamente desplazamiento apical significativo de la inserción de sus velos con respecto al plano mitral (mayor de 15 mm), y que a efectos fisiopatológicos y clínicos podrían considerarse variantes de la malformación de Ebstein. El grado de disfunción valvular y otros factores (comunicación interauricular, resistencias pulmonares, tamaño y función sistólica del ventrículo, etc.) determinan, tanto el desarrollo de los síntomas[2] como la edad del diagnóstico. Se presenta el caso de un varón de 73 años que permaneció asintomático hasta 5 meses antes del diagnóstico. Se le realizó un estudio ecocardiográfico transtorácico y transesofágico que confirmaron la sospecha clínica y aportaron información sobre la anatomía, la función de la válvula y su repercusión hemodinámica.

CASO CLÍNICO

Se trata de un varón de 73 años de edad, con antecedentes de hipertensión arterial, diabetes mellitus y cirugía de by-pass aortobifemoral. Estaba en tratamiento

Correspondencia: Dr. A. Garrido Martín
Vallehermoso, 96, 4.º B. 28003 Madrid.

Recibido el 2 de diciembre de 1999.
Aceptado para su publicación el 9 de diciembre de 1999.

Documento descargado de http://www.revespcardiol.org el 26/05/2013. Copia para uso personal, se prohíbe la transmisión de este documento por cualquier medio o formato.

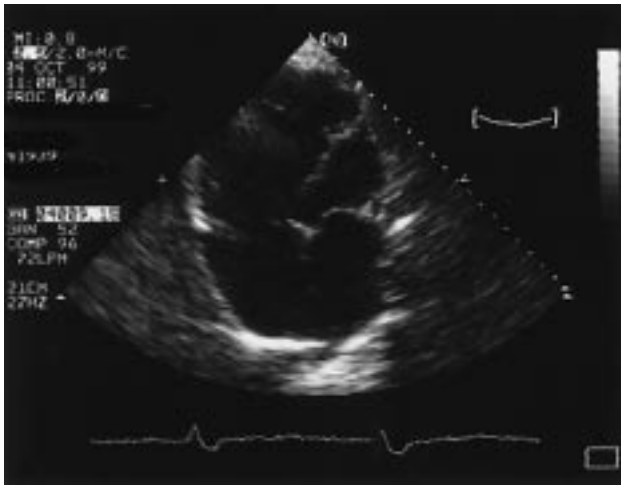

Fig. 1. Plano apical de 4 cámaras donde se pone de manifiesto la gran dilatación de las cámaras derechas que deforman las cavidades izquierdas.

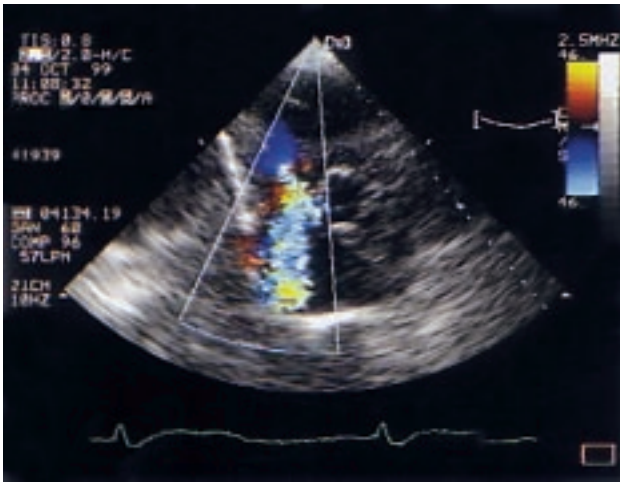

Fig. 2. Plano paraesternal en el eje corto. Gran *jet* de insuficiencia tricúspide.

con enalapril, furosemida y ticlopidina. Su actividad diaria estaba limitada por claudicación intermitente y no refería disnea, ortopnea, angina, palpitaciones, mareos ni síncopes. Cinco meses antes notó un aumento del perímetro abdominal e hinchazón en pies y piernas. Inició tratamiento con furosemida, apreciando cierta mejoría. En la exploración física presentaba obesidad central moderada y una presión arterial de 150/80 mmHg; estaba normocolorado, eupneico a 15 respiraciones por minuto, afebril y el pulso era rítmico, a 60 lat/min. La presión venosa central estaba elevada y con onda «V». Los pulsos carotídeos eran simétricos y de morfología normal. En la auscultación pulmonar, el murmullo vesicular estaba conservado. La palpación del precordio evidenciaba el latido del ventrículo izquierdo desplazado a la línea medioaxilar y el latido del ventrículo derecho en la línea mediioclavicular; se palpaba un frémito sistólico en el borde esternal izquierdo. Los tonos cardíacos eran rítmicos, con un tercer tono en el borde esternal izquierdo y un soplo pansistólico de alta frecuencia de la misma localización IV/VI. La exploración abdominal era compatible con ascitis importante y con hepatomegalia difícil de cuantificar; existía eversión umbilical y cicatriz de laparotomía media. En los miembros inferiores, los pulsos estaban disminuidos y había edemas hasta media pierna, así como signos de dificultad en el retorno venoso. En la analítica, el recuento celular era normal, la creatinina de 1,48 mg/dl, glucemia de 110 mg/dl con resto de parámetros normales. El ECG estaba en ritmo sinusal a 60 lat/min sin criterios de crecimiento de cámaras, intervalo PR de 200 ms y bloqueo de rama derecha del haz de Hiss. La radiografía de tórax reflejaba una vasculatura pulmonar normal; la silueta cardíaca estaba aumentada a expensas de cámaras derechas. El ecocardiograma transtorácico puso de manifiesto un

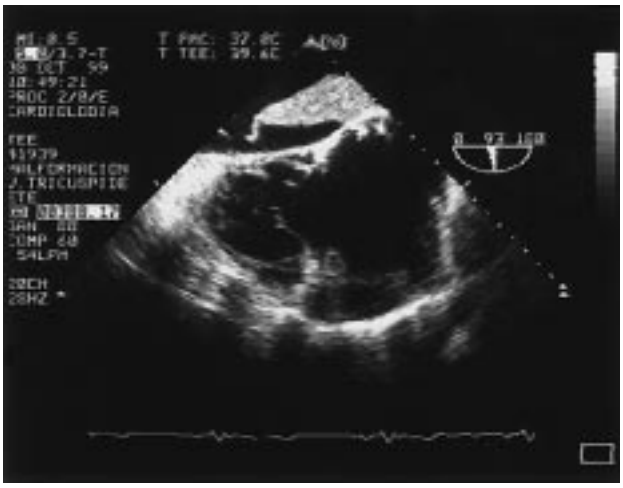

Fig. 3. Plano transgástrico donde se visualizan los velos tricuspídeos posterior y anterior. Hay engrosamiento, acortamiento y falta de coaptación, así como ascitis.

crecimiento severo de las cámaras derechas (fig. 1) con disfunción sistólica del ventrículo derecho y tabique interventricular e interauricular invertidos e íntegros. La implantación de los velos tricuspídeos era aparentemente normal, con un anillo de 6 cm, y existía falta de coaptación de éstos con retracción de las cuerdas que se implantaban en el ventrículo de manera difusa. La vena cava inferior y las venas suprahepáticas estaban muy dilatadas y sin cambios respiratorios, y había ascitis severa. Las cámaras izquierdas eran normales en dimensión y contractilidad, y en los planos mitral y aórticos se observaban cambios degenerativos leves. En el estudio Doppler, la insuficiencia tricúspide era masiva (fig. 2) con una velocidad de 1,9 m/s y con inversión del flujo en las suprahepáticas en sístole. No había cortocircuito interauricular. La insuficiencia mi-

Documento descargado de http://www.revespcardiol.org el 26/05/2013. Copia para uso personal, se prohíbe la transmisión de este documento por cualquier medio o formato.

tral era leve y el llenado ventricular izquierdo era compatible con mala relajación. Se practicó un ecocardiograma transesofágico para la mejor evaluación de la anatomía valvular. No se apreció desplazamiento apical significativo de la implantación de los velos: el posterior se encontraba muy fibrosado y retraído, con escaso movimiento, así como el septal, que estaba poco desarrollado; el velo anterior estaba engrosado y rígido en sus segmentos más basales y tenía espesor fino en el borde libre, con mejor movilidad (fig. 3). Múltiples cuerdas engrosadas y acortadas se insertaban de modo independiente en la pared ventricular. La membrana de la fosa oval abombaba en sístole hacia la aurícula izquierda y no existía cortocircuito en esta localización. La válvula de Eustaquio estaba muy desarrollada y con movimientos muy amplios. En resumen, nos encontramos ante una displasia de la válvula tricúspide que podríamos considerar, a efectos fisipatológicos y clínicos, como una variante de la malformación de Ebstein, con insuficiencia severa, dilatación y disfunción ventricular derecha en un paciente que ha estado asintomático durante 73 años.

DISCUSIÓN

La longevidad de los pacientes portadores de malformaciones congénitas de la válvula tricúspide no intervenidas varía desde la muerte intrauterina hasta la supervivencia asintomática en edades avanzadas de la vida. Los factores que determinan esta última son: la clase funcional, los diámetros de las cámaras cardíacas, la existencia de cortocircuito interauricular (el 50-80% de los pacientes) y la presencia de arritmias, como fibrilación auricular, flúter o taquicardia por reentrada (33%)[2]. Una vez iniciados los síntomas, éstos tienden a ser progresivos, independientemente de la edad de su aparición[3].

La malformación de Ebstein fue inicialmente definida como un desplazamiento apical en el ventrículo derecho de la inserción de los velos posterior y septal de la válvula tricúspide, presentando grados variables de displasia, así como anomalías en las inserciones de las cuerdas tendíneas. Por lo general, el velo anterior se inserta en el anillo, aunque puede estar afectado en grados leves. La porción ventricular incluida entre el anillo verdadero y la inserción de los velos se denomina «ventrículo atrializado» y se continúa con la verdadera aurícula derecha. El grado de afectación de las dos cámaras ventriculares es también variable. Posteriormente han sido publicadas múltiples descripciones de válvulas tricúspides displásicas[1] y con grados variables de desplazamiento apical e incompetencia, que han constituido un espectro en torno a la descripción original, tanto desde el punto de vista anatomohistológico, como fisiopatológico y clínico. Asimismo, el grado de afectación del ventrículo derecho varía, permitiendo, junto con la afectación valvular, entre otros, el amplio abanico de edades a las que puede manifestarse inicialmente la enfermedad. La displasia valvular importante, la disfunción ventricular, el cortocircuito derecha-izquierda y las taquiarritmias favorecerán la temprana aparición de los síntomas y su diagnóstico. Sin cirugía, sólo el 5% de los pacientes mayores de 40 años sobreviven[2,4] y, con el tiempo, el aumento de las dimensiones de la aurícula derecha predispone a la fibrilación y/o flúter auricular. La aparición de fibrilación auricular es un factor de mal pronóstico[5] y predictor de muerte en 5 años[2]. También el grupo de Auckland encontró como predictor de muerte en 5 años la aparición de fibrilación auricular sostenida, sin que otras arritmias supraventriculares tuvieran influencia significativa en la mortalidad[6].

En nuestro paciente llama la atención la escasa o nula expresividad clínica, en relación con la llamativa displasia de los velos tricuspídeos y las dimensiones y disfunción de las cámaras derechas. Asimismo, es extraño que, a pesar del gran tamaño de la aurícula derecha, el ritmo sinusal se hubiera mantenido, aunque no se puede descartar la existencia de taquiarritmias paroxísticas que se hayan producido de modo asintomático. El mantenimiento del ritmo sinusal ha podido contribuir en el retraso del desarrollo de la sintomatología de este paciente y ha ayudado al llenado del ventrículo izquierdo, cuya función sistólica y diastólica se ve perjudicada en situaciones de dilatación severa de ventrículo derecho con inversión del septo interventricular.

BIBLIOGRAFÍA

1. Moss AJ, Adams FH. Congenital stenosis and insufficiency of the tricuspid valve. En: Pine JW, editor. Heart disease in infants, children and adolescents. Baltimore: Williams and Wilkins, 1995; 919.
2. Perloff JK, Child JS. Congenital heart disease in adults (2.ª ed.). Los Ángeles: Saunders, 1998; 26.
3. Mair DD. Ebstein's anomaly: natural history and management. J Am Coll Cardiol 1992; 19: 1047-1048.
4. Hong YM, Moller JH. Ebstein's anomaly: a long-term study of survival. Am Heart J 1993; 125: 1419-1423.
5. Celermajer DS, Bull C, Till JA, Cullen S, Vassillikos VP, Sullivan ID et al. Ebstein's anomaly: presentation and outcome from fetus to adult. J Am Coll Cardiol 1994; 23: 170-176.
6. Gentles TL, Calder AL, Clarkson PM, Neutze JM. Predictors of long-term survival with Ebstein's anomaly of the tricuspid valve. Am J Cardiol 1992; 69: 377-381.