Documento descargado de http://www.elsevier.es el 07/07/2015. Copia para uso personal, se prohíbe la transmisión de este documento por cualquier medio o formato.

Insuficiencia venosa crónica primaria de los miembros inferiores. Valoración prequirúrgica con ecografía Doppler *duplex* color

Salvador Selfa • Teresa Diago • Manuel Ricart • Rafael Chuliá • Félix Martín

Servicio de Radiodiagnóstico. Hospital «Lluís Alcanyís». Xátiva (Valencia).

Objetivos: Valorar el papel de la ecografía Doppler *duplex* color (EDC) en el estudio prequirúrgico de pacientes con varices en miembros inferiores.

Material y método: Exploramos con EDC 342 miembros inferiores con varices, valorando el reflujo en venas safenas (VS), sistema venoso profundo (SVP) y venas perforantes (VP). Analizamos la relación entre la extensión anatómica del reflujo y la clínica.

Resultados: La incompetencia aislada del sistema venoso superficial fue poco frecuente, observándose sólo en el 10,8% de los miembros explorados. El 48,2% presentó reflujo en venas safenas y en VP. Se detectó reflujo en los tres sistemas en el 29,2% de los casos. Se apreció mayor reflujo multisistémico y multivalvular al aumentar la gravedad clínica.

Conclusiones: La distribución del reflujo venoso en miembros inferiores con varices es heterogénea. La gravedad de la clínica está en relación con mayor reflujo en el SVP y en venas perforantes. La EDC aporta información anatómica y funcional sobre los tres sistemas venosos del miembro inferior, permitiendo una planificación terapéutica individualizada. El marcaje prequirúrgico de las VP incompetentes con EDC facilita su ligadura. La EDC es la técnica de elección para la exploración venosa prequirúrgica del paciente con varices.

Palabras clave: Venas, extremidades. Venas varicosas. Venas, ultrasonidos. Ultrasonidos, estudios Doppler.

Primary chronic venous insufficiency of the lower extremities: preoperative color duplex Doppler ultrasound study

Objectives: To assess the role of color duplex Doppler ultrasound (CDU) in the preoperative study of patients with varicose veins in lower extremities.

Material and methods: We employed CDU to examine varicose veins in 342 lower limbs, assessing reflux in saphenous veins (SV), deep venous system (DVS) and perforating veins (PV). We analyzed the relationship between the anatomical extent of the reflux and the clinical findings.

Results: Insufficiency of the superficial venous system alone was uncommon, occurring in only 10.8% of the limbs examined. Reflux was observed in SV and PV in 48.2% of the legs. It was detected in all three systems in 29.2% of cases. The presence of reflux in more than one system and more than one valve was associated with increased clinical severity.

Conclusions: The site of venous reflux in lower extremities with varicose veins varies. Greater clinical severity is observed in the presence of more marked reflux in the DVS and PV. CDU provides anatomic and functional data on the three venous systems of the lower limbs, allowing an individualized therapeutic surgery. Preoperative localization of incompetent PV by means of CDU facilitates their ligation. CDU is the technique of choice for the preoperative examination of the venous systems of patients with varicose veins.

Key words: Veins, extremities. Varicose veins. Veins, ultrasonography.

INTRODUCCIÓN

La ecografía y la ecografía Doppler se consideran en la actualidad como las técnicas de elección para el diagnóstico de la trombosis venosa profunda (TVP) (1). Sin embargo para la valoración preoperatoria del paciente con varices se sigue realizando flebografía ascendente para demostrar la permeabilidad del sistema venoso profundo (SVP), valorar la competencia de los cayados de las venas safenas y la presencia de venas perforantes (VP) insuficientes. La cirugía venosa se reduce generalmente a la ligadura o extirpación sistemática de la vena safena interna y a la ligadura de venas perforantes incompetentes en casos seleccionados. La tasa de recidivas en pacientes operados por varices se sitúa en torno al 7-40% según series (2), lo que sugiere una falta de conocimiento de la fisiopatología de la enfermedad, una técnica quirúrgica no adecuada en muchos pacientes o un proceso patológico progresivo.

Las manifestaciones clínicas de la insuficiencia venosa crónica (IVC) en los miembros inferiores están producidas por la hiperpresión venosa generada durante la deambulación debida a la obstrucción al flujo o al reflujo por incompetencia valvular (3). La contribución relativa del reflujo en cada sistema (superficial, profundo y perforante) en la génesis de la IVC ha sido difícil de determinar. Las técnicas de exploración venosa disponibles tanto

Selfa S, Diago T, Ricart M, et al. Insuficiencia venosa crónica primaria de los miembros inferiores. Valoración prequirúrgica con ecografía Doppler *duplex* color. Radiología 2000;42(6):343-8.

Correspondencia:

SALVADOR SELFA MORENO. Servicio de Radiodiagnóstico. Hospital «Lluís Alcanyís». Ctra. Xátiva-Silla, km 2. 46800 Xátiva (Valencia).

Recibido: 31-VIII-99.
Aceptado: 21-VIII-2000.

Documento descargado de http://www.elsevier.es el 07/07/2015. Copia para uso personal, se prohíbe la transmisión de este documento por cualquier medio o formato.

A 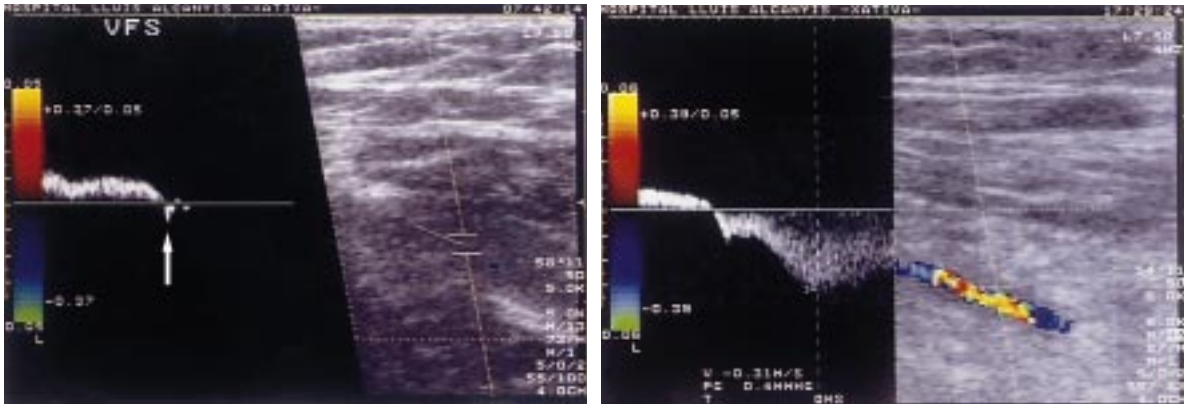

B

Fig. 1.—A) Vena femoral superficial competente. Ausencia de color y cese brusco del flujo en la curva espectral, precedido por un breve reflujo debido al cierre valvular *(flecha)*, al realizar maniobra de Valsalva. B) Reflujo por incompetencia valvular en la vena femoral superficial de otro paciente. Se observa inversión mantenida del color y de la curva espectral durante la maniobra de Valsalva.

invasivas (flebografía ascendente y descendente, toma de presión venosa ambulatoria) como no invasivas (pletismografía, Doppler continuo, etc.) valoran la anatomía o la función, pero ninguna ambas y en los tres sistemas venosos simultáneamente, como la ecografía Doppler (4).

En nuestro trabajo describimos la técnica de exploración de la función valvular con ecografía Doppler *duplex* color (EDC) de los tres sistemas venosos del miembro inferior, destacando el método de localización de las venas perforantes incompetentes. Analizamos la correlación entre la distribución anatómica del reflujo detectado mediante EDC y la gravedad de la clínica con el objetivo de valorar en qué medida contribuye la incompetencia valvular en cada sistema en el desarrollo de la enfermedad.

MATERIAL Y MÉTODOS

Nuestro trabajo está basado en la exploración de 342 miembros inferiores (MMII) en 288 pacientes candidatos a cirugía por varices remitidos a nuestro Servicio desde noviembre de 1996 a mayo de 1999. Doscientos setenta y cuatro MMII presentaron varices sin alteraciones cutáneas (183 sólo con varices y 91 con varices y edemas) y 68 mostraban alteraciones tróficas cutáneas (25 de ellos con úlceras). No se incluyeron en el estudio pacientes con antecedentes de cirugía venosa y de trombosis venosa profunda, por tanto la IVC se consideró primaria en todos los pacientes. Todos los MMII se exploraron con ecografía Doppler *duplex* color (Toshiba SSH-140A con sonda lineal de 7,5 MHz o Toshiba Power Vision 6000 SSA-370A con sonda lineal multifrecuencia, utilizando frecuencias de 9 MHz y 6 MHz). Valoramos la permeabilidad del sistema venoso profundo (SVP) y la presencia de reflujo por incompetencia valvular en las venas safenas (VS), SVP desde la vena femoral común (VFC) hasta los troncos tibioperoneos proximales (TTP), y venas perforantes (VP) en muslo y pantorrilla.

El reflujo venoso se puede detectar con ecografía Doppler color (EDC) mediante diversas maniobras (Valsalva, compresión distal). Si las válvulas son competentes se produce un cese brusco del flujo precedido por un breve reflujo, denominado tiempo de cierre valvular (TCV) que en condiciones normales es menor a 1 segundo, excepto en la vena femoral común que puede durar hasta 1,5 segundos (5). Cuando hay reflujo por incompetencia valvular se observa flujo invertido durante la maniobra de Valsalva o tras el cese de la compresión distal, que se manifiesta como cambio del color e inversión de la curva espectral durante más de un segundo (Fig. 1).

Iniciamos la exploración con el paciente en decúbito supino e inclinación del cuerpo 45-60 grados en anti-Trendelemburg, realizando compresión con el transductor en cortes transversales para valorar la compresibilidad de las venas femoral común (VFC) y superficial (VFS). A continuación valoramos con EDC la presencia y dirección del flujo durante la maniobra de Valsalva en el cayado y tronco de la vena safena interna (VSI) (Fig. 2), VFC y VFS (Fig. 3). Exploramos la vena safena externa (VSE), poplítea (VPOP) y los troncos tibioperoneos con el paciente sentado al borde de la camilla y las piernas relajadas o en bipedestación apoyando el peso del cuerpo sobre el miembro contrario al estudiado. Valoramos la permeabilidad y la existencia de reflujo tras compresión manual de la pantorrilla (Fig. 4). Consideramos que existe reflujo por incompetencia valvular si se aprecia flujo invertido con maniobra de Valsalva o tras el cese de la compresión distal durante más de 1 segundo (más de 1,5 segundos en la VFC) (5).

Exploramos las venas safenas sólo con ecografía Doppler color y mediante cortes transversales siguiendo los troncos princi-

Fig. 2.—Cayado de la vena safena interna desembocando en la vena femoral común *(izquierda)*. Al realizar maniobra de Valsalva *(derecha)* se aprecia inversión mantenida del color por reflujo a través de la válvula de la unión safeno-femoral incompetente *(flecha)*.

Documento descargado de http://www.elsevier.es el 07/07/2015. Copia para uso personal, se prohíbe la transmisión de este documento por cualquier medio o formato.

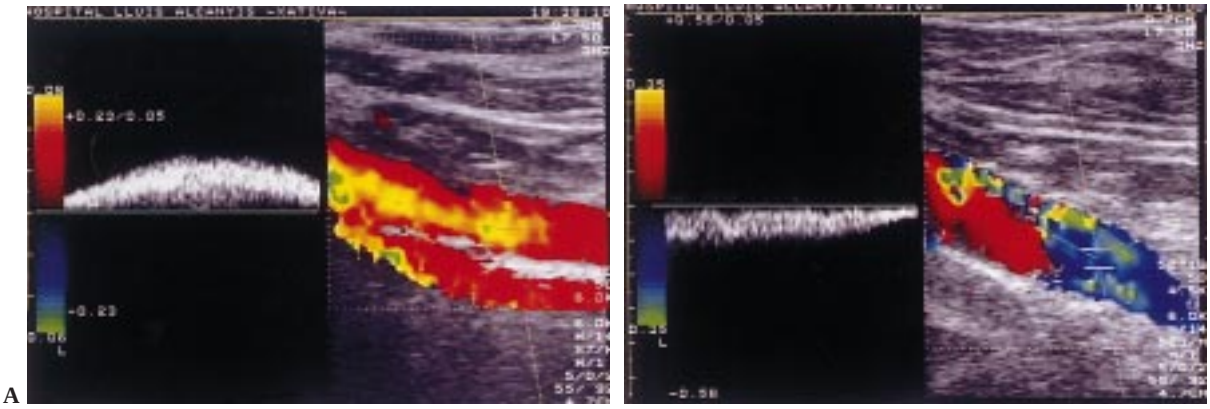

A B

Fig. 3.—A) Vena femoral superficial. Flujo normal, de sentido ascendente, en reposo. B) Inversión del color y de la curva espectral en la misma vena durante maniobra de Valsalva, debida a reflujo por incompetencia valvular primaria.

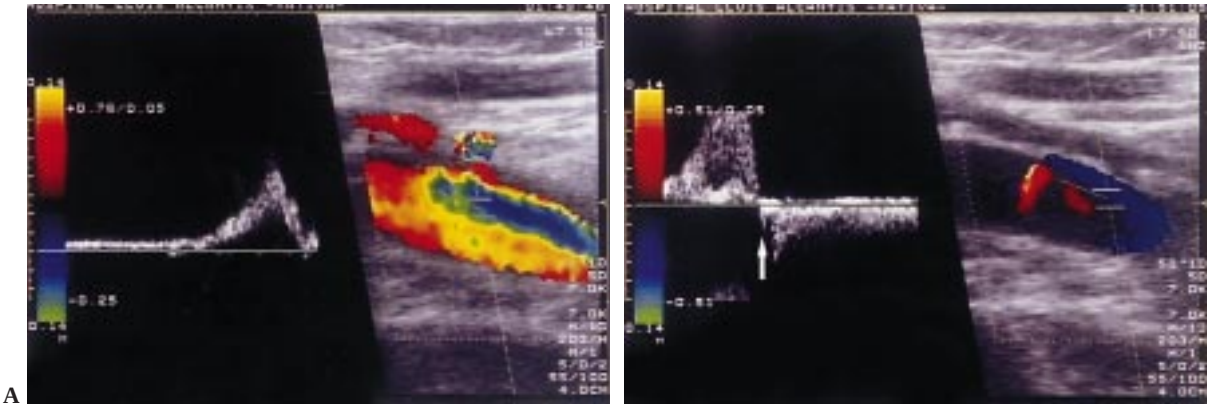

A B

Fig. 4.—A) Aumento del flujo en la vena poplítea durante la compresión manual de la pantorrilla. B) Reflujo por incompetencia valvular tras el cese brusco de la compresión en el mismo paciente. La inversión del color y de la curva espectral se observa inmediatamente tras el aumento del flujo provocado por la compresión *(flecha).*

pales desde sus cayados. Para el estudio del SVP utilizamos también el Doppler pulsado para aumentar la sensibilidad, sobre todo en la vena femoral superficial distal y troncos tibioperoneos. Consideramos permeable el SVP en la pantorrilla si se observó un aumento importante del flujo en los troncos tibioperoneos proximales durante la compresión distal.

Para detectar venas perforantes incompetentes realizamos un «barrido» en cortes transversales con ecografía en modo B siguiendo el trayecto de las venas safenas y de sus ramas varicosas tanto a la altura del muslo como de la pantorrilla. Consideramos vena perforante a aquella estructura vascular que atravesando la fascia muscular une el sistema venoso superficial con el profundo. Una vez localizada procedemos a su estudio con EDC y consideramos que es incompetente si apreciamos flujo bidireccional mediante maniobras de compresión manual distal (Fig. 5). Las VP de la pantorrilla las exploramos con el pie del paciente apoyado sobre la silla del operador. La compresión manual de la planta del pie fue muy útil para aumentar el flujo en las venas superficiales y perforantes de la cara interna de la pantorrilla, así como en las venas tibiales posteriores. Para localizar las venas perforantes dividimos el miembro inferior en seis segmentos: mitad superior del muslo, mitad inferior del muslo, tercio superior, medio e inferior de pantorrilla y submaleolares.

Analizamos la relación entre la distribución anatómica del reflujo venoso detectado con EDC y la presencia de alteraciones cutáneas para valorar en qué medida contribuye la incompetencia de cada sistema al desarrollo de las manifestaciones clínicas de la insuficiencia venosa primaria. Para su análisis estadístico se utilizó el test de ji cuadrado o el test exacto de Fisher para la

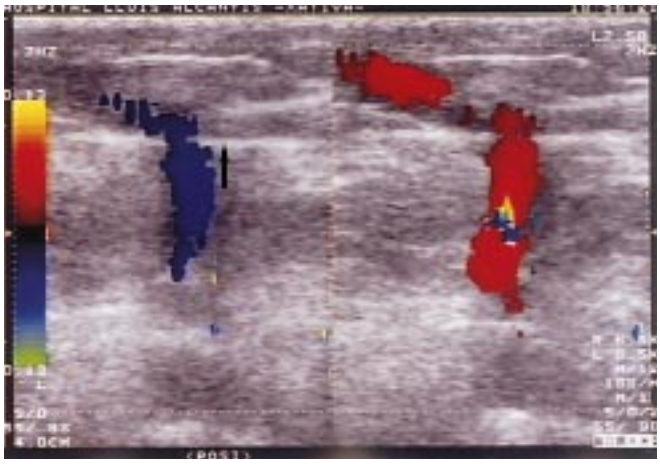

Fig. 5.—Vena perforante incompetente atravesando la fascia muscular *(flecha).* Flujo bidireccional durante maniobras de compresión manual de la pantorrilla distal. Flujo hacia el sistema venoso profundo codificado en azul *(izquierda).* Reflujo codificado en rojo *(derecha)* por inversión del sentido del flujo, que se dirige hacia el sistema venoso superficial. (El reflujo se puede observar durante o tras la compresión distal).

Documento descargado de http://www.elsevier.es el 07/07/2015. Copia para uso personal, se prohíbe la transmisión de este documento por cualquier medio o formato.

TABLA I

DISTRIBUCIÓN ANATÓMICA DEL REFLUJO VENOSO EN 342 MIEMBROS INFERIORES CON INSUFICIENCIA VENOSA PRIMARIA EXPLORADOS CON ECOGRAFÍA DOPPLER *DUPLEX* COLOR

	n (%)		*p**
	Alteraciones cutáneas		
	No (n = 274)	*Sí (n = 68)*	
Ø	9 (3,3)	0	NS
Sólo VS	26 (9,4)	2 (2,9)	0,04
Sólo VP	17 (6,2)	1 (1,5)	NS
Sólo SVP	4 (1,5)	1 (1,5)	NS
VS+VP	133 (48,6)	32 (47)	NS
SVP+VP	4 (1,5)	1 (1,5)	NS
VS+SVP	11 (4)	1 (1,5)	NS
VS+VP+SVP	70 (25,5)	30 (44,1)	0,001

Ø = ausencia de reflujo en troncos principales de safenas, sistema venoso profundo y perforantes (varices por reflujo aislado en ramas superficiales). VS = safenas. VP = venas perforantes. SVP = sistema venoso profundo. *Test exacto de Fisher.

comparación de proporciones, considerando diferencias estadísticamente significativas si la p fue menor de 0,05.

RESULTADOS

La distribución anatómica del reflujo por incompetencia valvular fue heterogénea (tabla I). Se observaron desde extremidades con varices por reflujo aislado en ramas superficiales (sin incompetencia de troncos principales de venas safenas, venas perforantes o del SVP), a casos con incompetencia valvular en safenas, venas perforantes y sistema profundo simultáneamente. El patrón de reflujo más frecuente fue la combinación de reflujo en safenas y venas perforantes, sin diferencias significativas en ambos grupos clínicos. La insuficiencia aislada del sistema venoso superficial fue más frecuente en miembros sin alteraciones cutáneas (p = 0,04). Se apreció mayor afectación multisistémica al aumentar la gravedad de la clínica, con clara relación entre la presencia de reflujo en los tres sistemas y el desarrollo de complicaciones cutáneas (p = 0,001).

TABLA II

RELACIÓN ENTRE LA LOCALIZACIÓN DEL REFLUJO DETECTADO CON ECO-DOPPLER Y LA GRAVEDAD DE LA CLÍNICA

	n (%)		*p*,***
	Alteraciones cutáneas		
	No	*Sí*	
Reflujo por sistemas			
Safenas	240 (87,6)	65 (95,6)	NS*
SVP	89 (32,5)	33 (48,5)	0,013*
Venas perforantes	224 (81,7)	64 (94,1)	0,012*
Total	274 (100)	68 (100)	
Reflujo en Safenas			
Safena interna	205 (85,4)	54 (83,1)	NS*
Safena externa	11 (4,6)	6 (9,2)	NS**
Ambas safenas	24 (10)	5 (7,7)	NS*
Total	240 (100)	65 (100)	
Reflujo en SVP			
Proximal***	51 (57,4)	12 (36,4)	0,04*
Distal****	23 (25,8)	6 (18,2)	NS*
Proximal + distal	15 (16,8)	15 (45,4)	0,001*
Total	89 (100)	33 (100)	

SVP = sistema venoso profundo. *Test de ji cuadrado. **Test exacto de Fisher. ***Reflujo aislado en venas femoral común y/o superficial. ****Reflujo aislado en venas poplítea y/o distales.

La incidencia de incompetencia de las venas safenas fue similar independientemente de la clínica (tabla II). Se apreció mayor proporción de reflujo en el SVP y en VP al aumentar la gravedad de las manifestaciones clínicas. La incompetencia de la vena safena interna fue mucho más frecuente que el reflujo en la safena externa en los dos grupos, sin diferencias entre la distribución del reflujo superficial y la clínica. No se detectó reflujo en venas safenas en 37 MMII (10,8%). En 54 (15,8%) la safena interna fue competente.

La presencia de reflujo en el SVP fue más frecuente en pacientes con alteraciones cutáneas y úlceras, con un aumento significativo de incompetencia multivalvular (proximal y distal). El 32,5% del grupo sin alteraciones cutáneas también presentaron reflujo en el SVP aunque fue segmentario y de predominio proximal (femoral) en la mayoría de los casos.

La distribución anatómica de las venas perforantes incompetentes se muestra en la tabla III. Se detectó mayor incidencia de pacientes con VP incompetentes y mayor promedio de éstas por miembro al aumentar la gravedad clínica. La presencia de venas perforantes incompetentes en los dos tercios distales en la pantorrilla y submaleolares fue más frecuente en los pacientes con lesiones cutáneas y úlceras.

TABLA III

RELACIÓN ENTRE LA LOCALIZACIÓN DE VENAS PERFORANTES INCOMPETENTES DETECTADAS CON ECO-DOPPLER Y LA GRAVEDAD DE LA CLÍNICA

	n (%)		*p*,***
	Alteraciones cutáneas		
	No (n = 474)	*Sí (n = 191)*	
Muslo			
1/2 superior	3 (0,6)	1 (0,5)	NS**
1/2 inferior	27 (5,7)	2 (1)	0,0079*
Pantorrilla			
1/3 superior	66 (13,9)	24 (12,6)	NS*
1/3 medio	225 (47,5)	71 (37,2)	0,0128*
1/3 inferior	123 (25,9)	69 (36,1)	0,0097*
Submaleolares	30 (6,3)	24 (12,6)	0,0082*
MMII***	224	64	
Media****	2,12	2,93	

*Test de ji cuadrado. **Test exacto de Fisher. ***N.º de miembros inferiores con venas perforantes incompetentes. ****Media de venas perforantes incompetentes por miembro inferior.

DISCUSIÓN

La fisiopatología de la insuficiencia venosa crónica y de la formación de varices en los miembros inferiores ha sido una

Documento descargado de http://www.elsevier.es el 07/07/2015. Copia para uso personal, se prohíbe la transmisión de este documento por cualquier medio o formato.

cuestión controvertida durante mucho tiempo. Clásicamente se han denominado varices esenciales a las producidas por insuficiencia primaria del sistema venoso superficial con o sin insuficiencia de venas perforantes sin incompetencia del sistema venoso profundo. La insuficiencia del SVP se consideraba en la mayoría de los casos secuela de trombosis venosa previa denominándose síndrome postrombótico o posflebítico, cursando con clínica severa (edemas importantes, alteraciones tróficas cutáneas y úlceras), y en ocasiones con varices secundarias (6, 7).

La introducción de la ecografía Doppler como técnica de exploración de la insuficiencia venosa ha supuesto un gran avance en el conocimiento de la enfermedad y un mayor interés en su tratamiento quirúrgico. Ha permitido demostrar la distribución heterogénea de la incompetencia valvular en la IVC de los miembros inferiores y la frecuente afectación del sistema venoso profundo en pacientes sin evidencia de trombosis previa (8-10). Actualmente se define la IVC de miembros inferiores como una alteración de la función venosa normal debida a insuficiencia valvular y/o obstrucción al flujo que puede afectar a cualquier segmento venoso y ser primaria o secundaria a trombosis previa (11).

La capacidad de demostrar el reflujo distal en venas con válvulas proximales competentes hace de la EDC un método incluso más sensible que la flebografía descendente para demostrar el grado y la distribución del reflujo venoso. Se ha demostrado que la ecografía Doppler se relaciona mejor con la clínica y con la pletismografía que la flebografía descendente (12, 13). Por tanto, la ecografía Doppler valora tanto la permeabilidad como la función valvular de los tres sistemas venosos del miembro inferior de forma no invasiva, rápida, fiable y confortable para el paciente. La EDC permite visualizar instantáneamente el flujo y la localización del reflujo acortando el tiempo de exploración.

En nuestro estudio hemos comprobado que el reflujo venoso en pacientes con varices por IVC primaria puede localizarse en cualquier segmento venoso de los tres sistemas. Por tanto el factor etiológico que produce la incompetencia valvular debe tener un carácter sistémico y puede afectar a cualquier vena, no sólo del sistema superficial o perforantes, como se creía clásicamente, sino también del sistema venoso profundo (8, 14). La incompetencia valvular primaria del SVP ha sido bien descrita por otros autores (15). En recientes trabajos se ha demostrado que la insuficiencia venosa profunda primaria es más frecuente que la producida por destrucción valvular secundaria a trombosis (9, 15).

Hanrahan et al (8) en su serie de 54 miembros inferiores en 32 pacientes con varices sintomáticas (con edemas y lesiones cutáneas) explorados con ecografía Doppler *duplex* refiere reflujo en los tres sistemas en el 20% de los casos, incompetencia del SVP en el 41%, y un promedio de venas perforantes incompetentes por miembro de 2,5 (1-6). Katsamouris et al (14) en su estudio con ecografía Doppler color de 77 extremidades con varices sintomáticas encontraron reflujo en el SVP en el 31% de los casos. Estos resultados coinciden con los nuestros. La gravedad de las manifestaciones clínicas en nuestro estudio estuvo en relación con la presencia de reflujo multisistémico y multivalvular, con mayor insuficiencia profunda y de venas perforantes en el grupo de casos con alteraciones cutáneas. La única diferencia significativa observada entre pacientes de este grupo fue la mayor proporción de venas perforantes incompetentes distales (supra e inframaleolares) en miembros con úlceras (56%) respecto a aquellos con lesiones cutáneas sin úlceras (45%) ($p = 0,04$).

Por tanto, consideramos que es importante valorar antes de la cirugía no sólo la permeabilidad sino también la función valvular del SVP, ya que cabe esperar peor pronóstico en cuanto al desarrollo de complicaciones cutáneas y probablemente mayor tasa de recidivas de varices en pacientes con reflujo en el SVP, sobre todo si hay afectación multivalvular. Burnand et al (16) refieren recurrencia de las úlceras a los cinco años, tras cirugía de venas safenas y ligadura de venas perforantes, en todos los pacientes que presentaron reflujo severo en el SVP. Aunque faltan estudios que lo confirmen, creemos que ante el hallazgo de reflujo importante en el SVP debe reconsiderarse la indicación de tratamiento quirúrgico en pacientes con varices. Por otra parte es importante demostrar la ausencia de insuficiencia venosa profunda en aquellos pacientes con alteraciones tróficas cutáneas y úlceras (51,5% en nuestro estudio) ya que se pueden solucionar todas sus alteraciones hemodinámicas con cirugía venosa superficial y de perforantes (17).

La persistencia de venas perforantes incompetentes es una de las causas más frecuentes de recidivas de varices tras la cirugía (18) y se ha asociado con una mayor incidencia de alteraciones tróficas cutáneas y úlceras (19). El método de localizar las venas perforantes incompetentes con ecografía Doppler *duplex* y Doppler color ha sido descrito por varios autores con buena correlación con la flebografía (20-22). La EDC tiene la ventaja de ser una exploración funcional y no invasiva. Se ha demostrado que las VP incompetentes suelen ser de mayor calibre (> 4 mm) (22) y que aquéllas que no se visualizan con ecografía Doppler no suelen tener una repercusión hemodinámica importante (20). Nuestra técnica para detectar VP incompetentes es similar a la descrita por Hanrahan (20), con la particularidad de que utilizamos la ecografía en modo B para localizarlas y sólo empleamos el Doppler color para valorar su competencia valvular. De este modo acortamos el tiempo de exploración de forma significativa, sin pérdida de sensibilidad. La buena correlación con los hallazgos de la flebografía ascendente realizada a los 65 primeros pacientes de nuestro estudio y la concordancia con los resultados de otros trabajos (9, 19, 20, 23) en cuanto al número y distribución de las VP incompetentes así lo indican.

Una ventaja importante de la EDC es que permite visualizar y marcar sobre la piel el punto exacto donde las venas perforantes atraviesan la fascia muscular facilitando su localización y ligadura durante la intervención quirúrgica, que de este modo puede realizarse mediante pequeñas incisiones, reduciendo tiempo de la intervención y el traumatismo tisular de las técnicas clásicas de ligadura de perforantes (14, 21, 24). En la actualidad marcamos prequirúrgicamente las VP incompetentes con tinta indeleble en todos los pacientes. De 239 VP marcadas en 70 pacientes se localizaron en el acto quirúrgico 237 (99,1%). (Una VP en muslo no se pudo visualizar y una VP submaleolar marcada no se intervino). El marcaje de las VP con ecografía debe mejorar el pronóstico de los pacientes en el período postoperatorio al reducir la morbilidad quirúrgica (24) y a largo plazo reduciendo las recidivas, debidas a la persistencia de VP incompetentes (18).

La flebografía ascendente es una técnica invasiva, no exenta de complicaciones, que se ha utilizado como estudio prequirúrgico para valorar la permeabilidad del SVP, y detectar reflujo en cayados de venas safenas y venas perforantes. No valora la función valvular del SVP. Tanto la flebografía ascendente como la EDC tienen una fiabilidad similar para detectar venas perforantes incompetentes con la ventaja de la EDC de ser un método funcional y no invasivo. Además la ecografía tiene la capacidad de visualizar directamente la fascia muscular para permitir el marcaje prequirúrgico.

Documento descargado de http://www.elsevier.es el 07/07/2015. Copia para uso personal, se prohíbe la transmisión de este documento por cualquier medio o formato.

Una limitación de la EDC fue la dificultad de visualizar directamente el sistema venoso profundo de la pantorrilla en muchos pacientes. Consideramos que fue permeable si se observó un aumento importante del flujo en los troncos tibioperoneos proximales durante la compresión distal. En los 65 MMII a los que realizamos también flebografía ascendente se confirmó en todos los casos la permeabilidad del SVP de la pantorrilla demostrada mediante ésta maniobra con la EDC.

Como conclusión, consideramos que la EDC es una técnica inocua y confortable para el paciente, que aporta mayor información que la flebografía sobre la anatomía y la función valvular de las venas del miembro inferior. Es más sensible que la flebografía para detectar reflujo en las safenas, valora tanto la permeabilidad como la función valvular del SVP y tiene una fiabilidad similar a la flebografía para localizar venas perforantes incompetentes. Por tanto, debe reemplazar a la flebografía como técnica de elección para el estudio por imagen inicial en la patología venosa, tanto aguda como crónica.

El tratamiento de la IVC de los miembros inferiores debe ser individualizado y basarse en una completa exploración tanto anatómica como funcional de los tres sistemas venosos con ecografía Doppler que permite diagnosticar las alteraciones específicas que causan el problema y plantear la estrategia terapéutica más adecuada en cada paciente. La safenectomía sistemática no está justificada. Es importante preservar venas safenas sanas para posibles injertos futuros. (La safena interna fue competente en el 16% de nuestras exploraciones). Se debe valorar no sólo la permeabilidad sino también la función valvular del sistema venoso profundo para establecer el pronóstico antes de la cirugía venosa superficial radical. El marcaje prequirúrgico guiado con EDC de las venas perforantes incompetentes facilita su ligadura reduciendo el tiempo de la intervención y el traumatismo tisular y debe reducir la tasa de recidivas.

AGRADECIMIENTOS

A Phillips Sistemas Médicos S.A. y a la Sociedad Española de Ultrasonidos por la concesión del Premio Phillips de ultrasonografía diagnóstica 1998 a nuestro trabajo.

BIBLIOGRAFÍA

1. White RH, McGahan JP, Daschbach MM, Hartling RP. Diagnosis of deep-vein thrombosis using duplex ultrasound. Ann Intern Med 1989;111:297-304.
2. Large FR. Surgical treatment of saphenous varices, with preservation of the main great saphenous trunk. J Vasc Surg 1985;2:886-91.
3. Labropoulos N, Giannoukas AD, Nicolaides AN, Veller M, Leon M, Volteas N. The role of venous reflux and calf muscle pump function in nonthrombotic chronic venous insuficiency. Correlation with severity of signs and symptoms. Arch Surg 1996;131:403-6.
4. Szendro G, Nicolaides AN, Zukowski AJ, Christopoulos D, Malouf GM, Christodoulou C, et al. Duplex scanning in the assessment of deep venous incompetence. J Vasc Surg 1986;4:237-42.
5. Van Bemmelen PS, Bedford G, Beach K, Strandness DE. Quantitative segmental evaluation of venous valvular reflux with duplex ultrasound scanning. J Vasc Surg 1989;10:425-31.
6. Fegan WG, Kline AL. The cause of varicosity in superficial veins of the lower limb. Br J Surg 1972;59:798-801.
7. Dood H, Cockett FB. The patology and surgery of the veins of the lower limb. Edimburgh: Churchill Livingstone; 1976.
8. Hanrahan LM, Kechejian GJ, Cordts PR, Rodríguez AA, Araki CA, LaMorte WW, et al. Patterns of venous insufficiency in patients with varicose veins. Arch Surg 1991;126:687-91.
9. Labropoulos N, Delis K, Nicolaides AN, Leon M, Ramaswami G, Volteas N. The role of the distribution and anatomic extent of reflux in the development of signs and symptoms in chronic venous insufficiency. J Vasc Surg 1996;23:504-10.
10. Welch HJ, Young CM, Semegran AB, Iafrati MD, Mackey WC, O'Donell TF. Duplex assessment of venous reflux and chronic venous insufficiency: The significance of deep venous reflux. J Vasc Surg 1996;24:755-62.
11. Porter JM, Moneta GL, and An International Consensus Committee on Chronic Venous Disease. Reporting standards in venous disease: An update. J Vasc Surg 1995;21:635-45.
12. Neglen P, Raju S. A comparison between descending phlebography and duplex Doppler investigation in the evaluation of reflux in chronic venous insufficiency: A challenge to phlebography as the «gold standard». J Vasc Surg 1992;16:687-93.
13. Baker SR, Burnand KG, Sommersville KM, Lea Thomas M, Wilson NM, Browse NL. Comparison of venous reflux assessed by duplex scanning and descending phlebography in chronic venous disease. Lancet 1993;341:400-3.
14. Katsamouris AN, Kardoulas DG, Gourtsoyiannis N. The nature of lower extremity venous insufficiency in patients with primary varicose veins. Eur J Vasc Surg 1994;8:464-71.
15. Raju S, Fredericks R. Valve reconstruction procedures for nonobstructive venous insufficiency: Rationale, techniques, and results in 107 procedures with two-to eight-year follow-up. J Vasc Surg 1988;7:301-10.
16. Burnand K, Thomas ML, O'Donell T, Browse NL. Relation between postphlebitic changes in the deep veins results of surgical treatment of venous ulcers. Lancet 1976;1:936-8.
17. McEnroe CS, O'Donell TF, Mackey WC. Correlation of clinical findings with venous hemodynamics in 386 patients with chronic venous insufficiency. Am J Surg 1988;156:148-52.
18. Labropoulos N, Touloupakis E, Giannoukas AD, Leon M, Katsamouris A, Nicolaides AN. Recurrent varicose veins: Investigation of the pattern and extent of reflux with color flow duplex scanning. Surgery 1996;119:406-9.
19. Hanrahan LM, Araki CT, Rodríguez AA, Kechejian GJ, LaMorte WW, Menzoian JO. Distribution of valvular incompetence in patients with venous stasis ulceration. J Vasc Surg 1991;13:805-12.
20. Hanrahan LM, Araki CT, Fisher JB, Rodríguez AA, Walker TG, Woodson J, et al. Evaluation of the perforatings veins of the lower extremity using high resolution duplex imaging. J Cardiovasc Surg 1991;32:87-97.
21. van der Heijden FH, Bruyninckx CM. Preoperative colour-coded duplex scanning in varicose veins of the lower extremity. Eur J Surg 1993;159:329-33.
22. Phillips GW, Cheng LS. The value of ultrasound in the assessment of incompetent perforating veins. Australas Radiol. 1996;40(1):15-8.
23. Labropoulos N, Leon M, Geroulakos G, Volteas N, Chan P, Nicolaides AN. Venous hemodynamic abnormalities in patients with leg ulceration. Am J Surg 1995;169:572-4.
24. Tawes RL, Wetter LA, Herman GD, Fogarty IJ. Endoscopic technique for subfascial perforating vein interruption. J Endovasc Surg 1996;3(4):414-20.